ATLAS DIGITAL DE HISTOLOGIA SISTÊMICA

Fábio Goulart de Andrade
Osny Ferrari
Organização

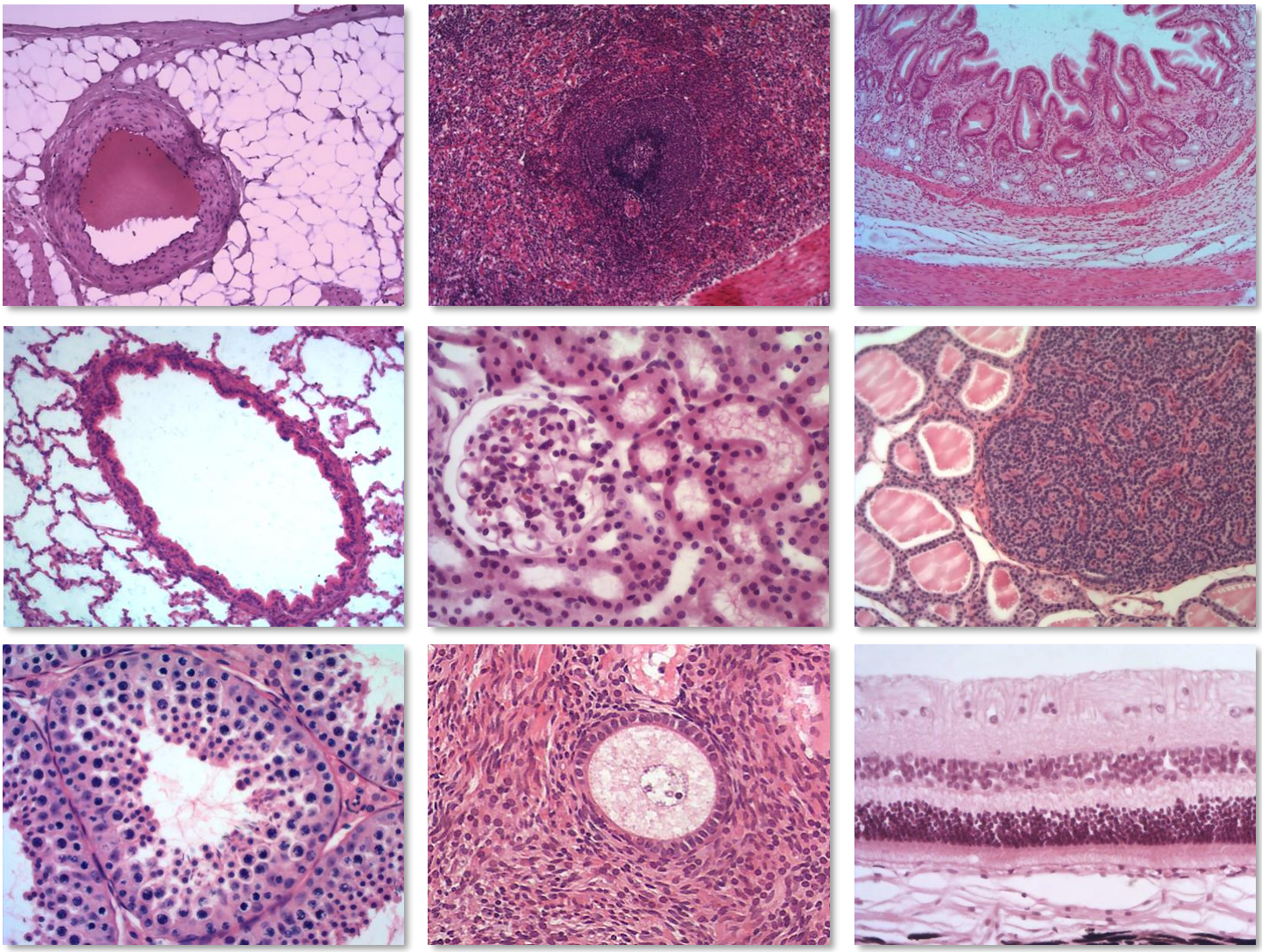

Universidade Estadual de Londrina

UNIVERSIDADE ESTADUAL DE LONDRINA
CENTRO DE CIÊNCIAS BIOLÓGICAS
DEPARTAMENTO DE HISTOLOGIA

© Fábio Goulart de Andrade [organização]
© Osny Ferrari [organização]

ISBN 978-65-00-14620-2

1ª Edição - Londrina - 2020

Livro disponível para *download* gratuito e impressão.
http://www.uel.br/ccb/histologia
O conteúdo deste livro é destinado à livre utilização, desde que a fonte e os respectivos autores sejam devidamente mencionados.

Projeto gráfico: Leonardo Scopinho Heise e João Vitor Pereira

Ilustrações: Isabela Ribeiro e João Vitor Pereira

Dados Internacionais de Catalogação na Publicação (CIP)
(Câmara Brasileira do Livro, SP, Brasil)

Atlas digital de histologia sistêmica [livro eletrônico] / organização Fabio Goulart de Andrade , Osny Ferrari ; ilustração Isabela Ribeiro. -- 1. ed. -- Londrina, PR : Fábio Goulart de Andrade, 2020.
PDF

ISBN 978-65-00-14620-2

1. Atlas 2. Histologia - Atlas I. Andrade, Fabio Goulart de. II. Ferrari, Osny. III. Ribeiro, Isabela.

20-52986 CDD-611.018931

Índices para catálogo sistemático:

1. Histologia : Atlas : Ciências médicas 611.018931

Aline Graziele Benitez - Bibliotecária - CRB-1/3129

SUMÁRIO

Capítulo **1** 7
SISTEMA CIRCULATÓRIO

Capítulo **2** 17
SISTEMA IMUNOLÓGICO

Capítulo **3** 29
SISTEMA DIGESTÓRIO I: TUBO DIGESTÓRIO

Capítulo **4** 54
SISTEMA DIGESTÓRIO II: ÓRGÃOS ANEXOS

Capítulo **5** 78
SISTEMA RESPIRATÓRIO

Capítulo **6** 88
SISTEMA TEGUMENTAR

Capítulo **7** 99
SISTEMA URINÁRIO

Capítulo **8** 107
SISTEMA ENDÓCRINO

Capítulo **9** 123
SISTEMA REPRODUTOR MASCULINO

Capítulo **10** 134
SISTEMA REPRODUTOR FEMININO

Capítulo **11** 150
SISTEMA SENSORIAL

PREFÁCIO

O fantástico mundo da coloração e da microscopia histológica nos permite a identificação dos tecidos do corpo e de como estes se organizam para constituir os órgãos, o que nos faz ingressar em um universo instigante, que até hoje me fascina.

Como professor do departamento de Histologia e colega dos autores deste Atlas Histológico, com os quais convivi e trabalhei vários anos, posso avaliar a satisfação dos autores e colaboradores na continuação deste projeto.

Este novo material didático, no mundo tecnológico de hoje, com o auxílio de novas tecnologias que tornam as imagens mais nítidas; será sem dúvida, um facilitador e grande auxiliar na compreensão da Histologia especial.

A iniciativa dos autores deste Atlas, os professores, Osny Ferrari e Fábio Goulart de Andrade, e demais professores da disciplina de Histologia, e seus colaboradores; assegura a complementação de um trabalho anterior, que considero brilhante e com imagens fidedignas das lâminas histológicas apresentadas aos alunos das áreas biológicas, da saúde e agrárias, durante a graduação, facilitará o aprendizado e o esclarecimento de dúvidas existentes.

Sinto-me honrado e feliz ao receber o convite para escrever o prefácio deste Atlas de Histologia Sistêmica que a exemplo dos anteriores irá contribuir muito para o estudo da Histologia Especial.

Parabenizo a todos pela documentação e organização deste Atlas digital, e espero que o presente trabalho possa dar continuidade a este interessante projeto.

Jose Antônio Rossi
Professor aposentado do
Departamento de Histologia da
Universidade Estadual de Londrina

APRESENTAÇÃO

Este é terceiro Atlas publicado por docentes do Departamento de Histologia da Universidade Estadual de Londrina (UEL), como resultado do trabalho colaborativo com estudantes dos cursos de graduação e pós-graduação.

Com intuito de disseminar o acesso aos conteúdos utilizados nas aulas práticas de Histologia Sistêmica, foram produzidos capítulos relacionados a todos os sistemas humanos. Em cada capítulo constam fotomicrografias das lâminas histológicas presentes no acervo dos laboratórios de ensino do Departamento, com estruturas teciduais e celulares devidamente apontadas, de modo semelhante ao que consta nos dois Atlas anteriores.

Mais uma vez foi desenvolvido um projeto de ensino, priorizando o trabalho integrado de inúmeros docentes e estudantes, que culminou na elaboração deste livro. Além disso, mantem-se nosso propósito em disponibilizar o acesso livre a este Atlas na internet, buscando assim fornecer uma ferramenta de estudo que seja similar e complementar à aprendizagem de Histologia Sistêmica nas aulas práticas do Departamento de Histologia da UEL.

As imagens desde Atlas de Histologia Sistêmica são destinadas à livre utilização, desde que a fonte e os autores do conteúdo utilizado sejam devidamente mencionados.

PROFESSORES ORGANIZADORES

FÁBIO GOULART DE ANDRADE é Biólogo pela Universidade Estadual de Londrina (UEL); Mestre em Agronomia pela Universidade Estadual de Londrina (UEL) e Doutor em Patologia Experimental pela Universidade Estadual de Londrina (UEL). É professor do Departamento de Histologia da UEL desde setembro de 2001.

OSNY FERRARI é Biólogo pela Universidade Estadual de Londrina - UEL; Mestre em Ciências Biológicas (Morfologia) pela Universidade Federal de Minas Gerais (UFMG); Doutor em Ciências Biológicas pela Universidade Estadual Paulista Júlio de Mesquita Filho (UNESP). É professor do Departamento de Histologia da Universidade Estadual de Londrina desde fevereiro de 1976.

PROFESSORES AUTORES

ANA CLÁUDIA SWARÇA é Bióloga pela Universidade Estadual de Londrina (UEL); Mestre em Genética e Melhoramento pela Universidade Estadual de Londrina (UEL); Doutora em Genética pela Universidade Federal do Paraná (UFPR); Pós-doutora pela Universidade Estadual de Londrina (UEL), área: Ciências Biológicas - Genética. É professora do Departamento de Histologia da UEL desde maio de 2007.

ÂNGELA MARIA FERREIRA FALLEIROS é Bióloga pela Universidade Federal do Rio de Janeiro (UFRJ); Mestre em Ciências Biológicas (Histologia) pela Universidade Estadual de Londrina (UEL); Doutora em Ciências Biológicas (Anatomia Humana) pela Universidade Estadual Paulista Júlio de Mesquita Filho (UNESP). É professora do Departamento de Histologia da UEL desde março de 1991.

DANIELA DE OLIVEIRA PINHEIRO é Biomédica e Doutora em Ciências Biológicas (Zoologia) pela Universidade Estadual Paulista Júlio de Mesquita Filho (UNESP); pós-doutora em Entomologia Agrícola pela Escola Superior de Agricultura Luiz de Queiroz da Universidade de São Paulo (ESALQ-USP). É professora do Departamento de Histologia da UEL desde novembro de 2012.

EDUARDO JOSÉ DE ALMEIDA ARAÚJO é Biólogo e Mestre em Biologia (Morfologia) pela Universidade Federal de Goiás (UFG); Doutor em Ciências Biológicas (Biologia Celular) pela Universidade Estadual de Maringá (UEM); pós-doutor pela Queen Mary University of London (QMUL), área: Medicina - Neurogastroenterologia. É professor do Departamento de Histologia da UEL desde junho de 2010.

ELIANE VICTORIANO é Bióloga pela Fundação Universidade Regional de Blumenau (FURB); Mestre e Doutora em Ciências Biológicas (Zoologia) pela Universidade Estadual Paulista Júlio de Mesquita Filho (UNESP). É professora do Departamento de Histologia da UEL desde julho de 2009.

JÚLIO DE MELLO NETO é Biólogo pela Universidade São Judas Tadeu (USJT); Mestre em Ciências Biológicas (Morfologia) pela Universidade Estadual de Campinas (UNICAMP); Doutor em Saúde Pública pela Universidade de São Paulo (USP). É professor do Departamento de Histologia da UEL desde julho de 2008.

SHEILA MICHELE LEVY é Bióloga pela Universidade Estadual de Londrina (UEL); Mestre e Doutora em Ciências Biológicas (Zoologia) pela Universidade Estadual Paulista Júlio de Mesquita Filho (UNESP). É professora do Departamento de Histologia da UEL desde dezembro de 2006.

ESTUDANTES AUTORES

GRADUANDOS(AS) DO CURSO DE BIOMEDICINA UEL: Ana Carolina Valverde da Silva, Daniel dos Santos Costa, Isabela Ribeiro, Isadora Chagas Vercellone e Leonardo Scopinho Heise.

GRADUANDO DO CURSO DE FARMÁCIA DA UEL: Gabriel Lucas da Cunha Barros

GRADUANDA DO CURSO DE FISIOTERAPIA DA UEL: Victória Cristina Gomes de Lima

GRADUANDOS(AS) DO CURSO DE MEDICINA DA UEL: Alexandre Wilton Bissoli Junior, Cleber Barbieri, Daniel Luis Pires Rosa, Jaqueline dos Santos Andrade, Nicole Camila D'Áquila Gonçalves, Raphael Mendes dos Santos Silva e Sérgio Domingos da Silva Filho

GRADUANDAS DO CURSO DE MEDICINA VETERINÁRIA DA UEL: Laiane Amarante Silva Santos, Natália Nogueira Bianchi e Natasha Beatriz de Almeida Schnitzer

GRADUANDO DO CURSO DE ODONTOLOGIA DA UEL: João Vitor Pereira

DENTISTA E PÓS-GRADUANDO EM DENTÍSTICA RESTAURADORA: Keldrey Vinicius Alicio de Paula

Capítulo 1

Sistema Circulatório

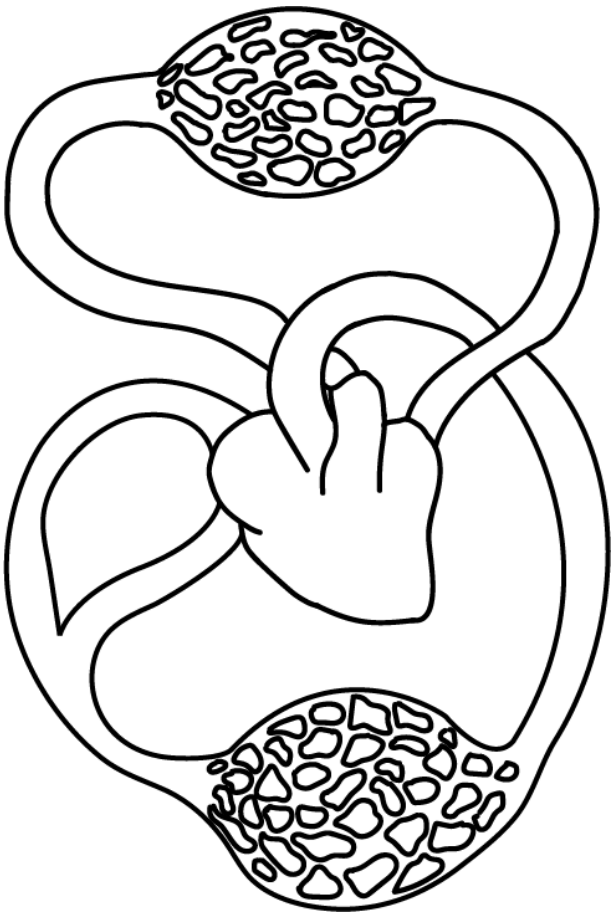

Sérgio Domingos da Silva Filho
Nicole Camila D'Áquila Gonçalves
Ângela Maria Ferreira Falleiros
Sheila Michele Levy

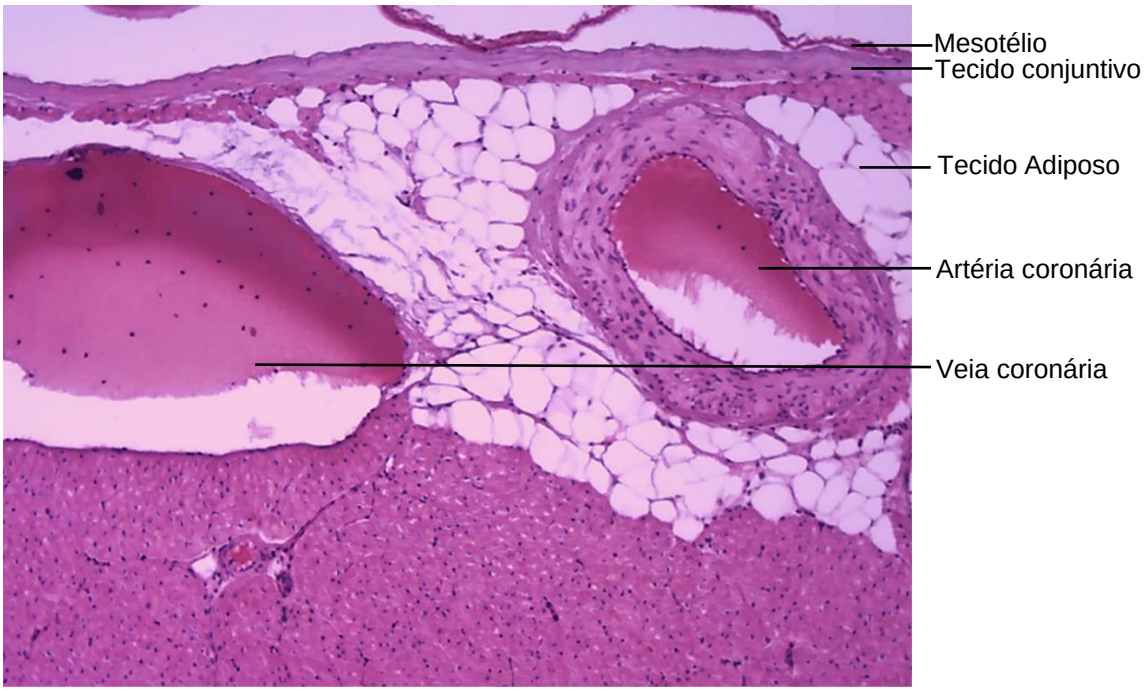

Figura 1.1 Coração: epicárdio.
Coloração: Hematoxilina e Eosina. Pequeno aumento.

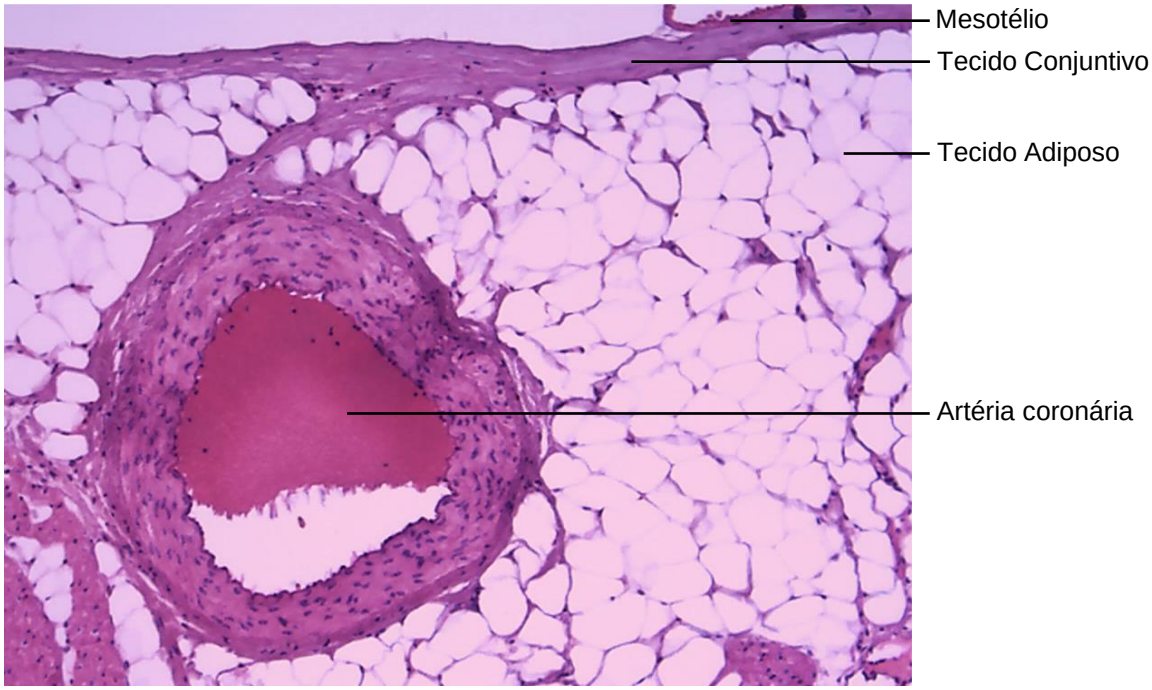

Figura 1.2 Coração: Epicárdio.
Coloração: Hematoxilina e Eosina. Médio aumento.

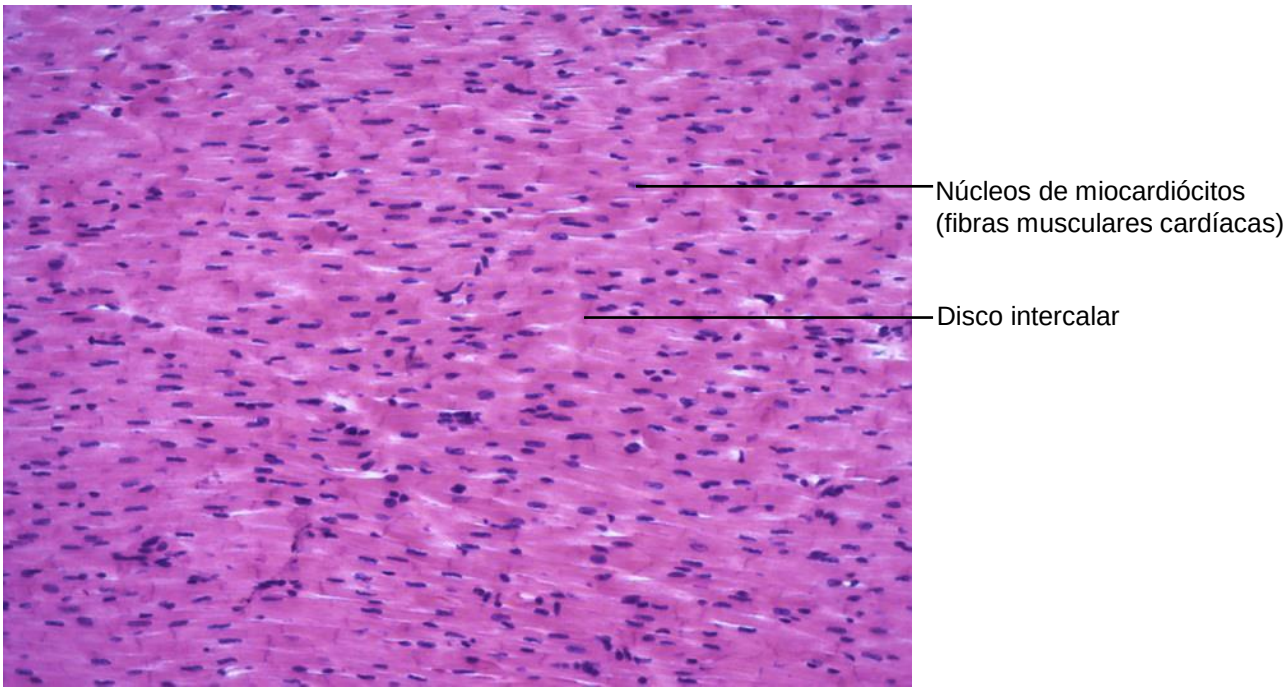

Figura 1.3 Coração: miocárdio.
Coloração: Hematoxilina e Eosina. Pequeno aumento.

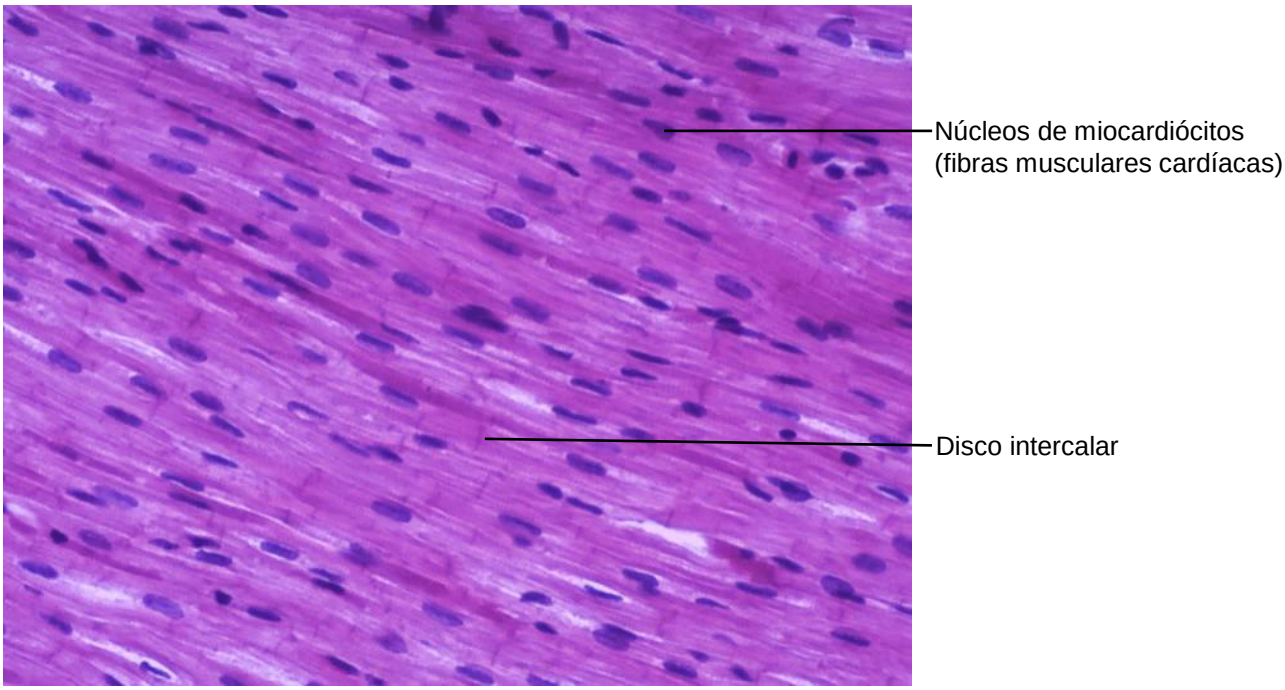

Figura 1.4 Coração: miocárdio.
Coloração: Hematoxilina e Eosina. Grande aumento.

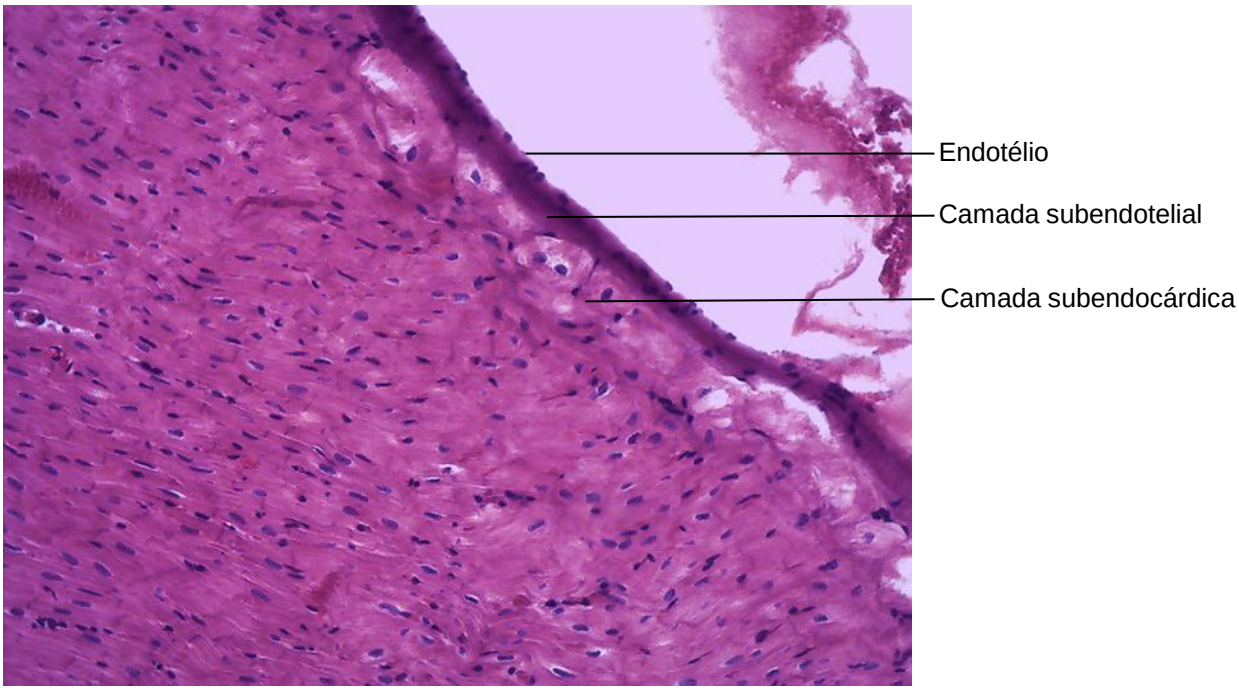

Figura 1.5 Coração: endocárdio.
Coloração: Hematoxilina e Eosina. Médio aumento.

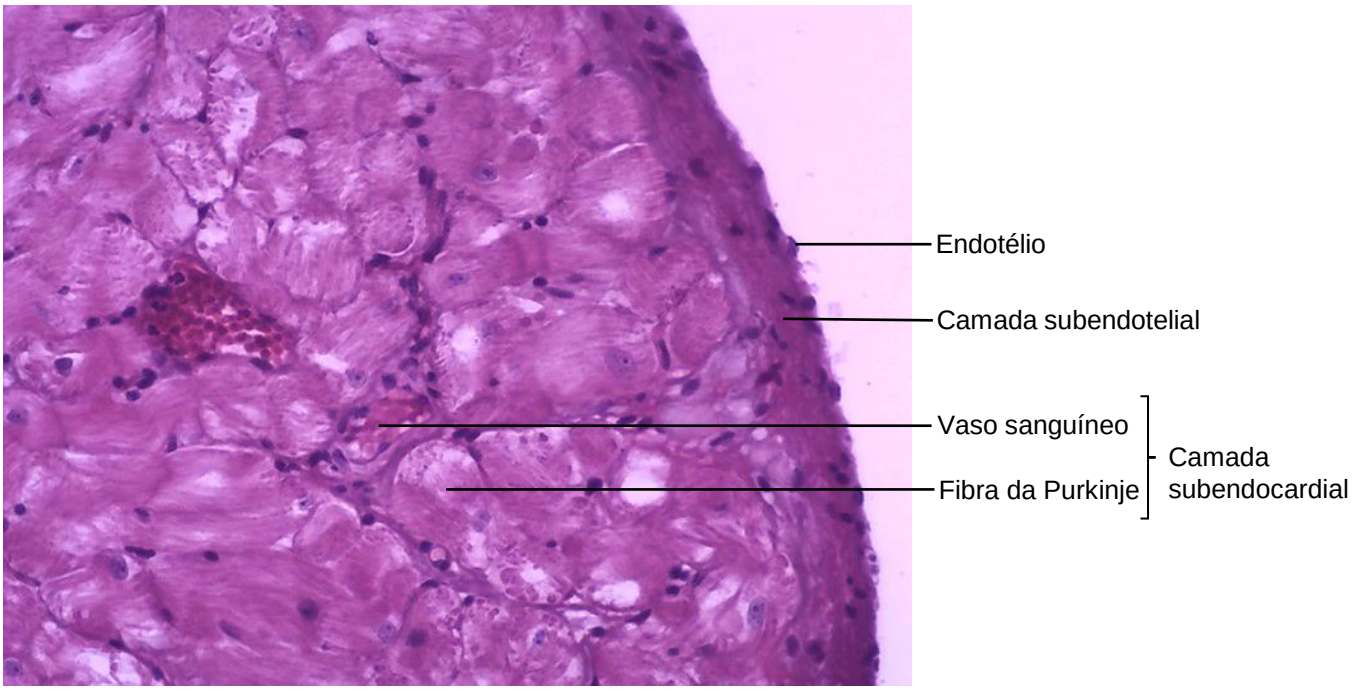

Figura 1.6 Coração: endocárdio.
Coloração: Hematoxilina e Eosina. Grande aumento.

Figura 1.7 Grandes vasos.
Coloração: Hematoxilina e Eosina. Pequeno aumento.

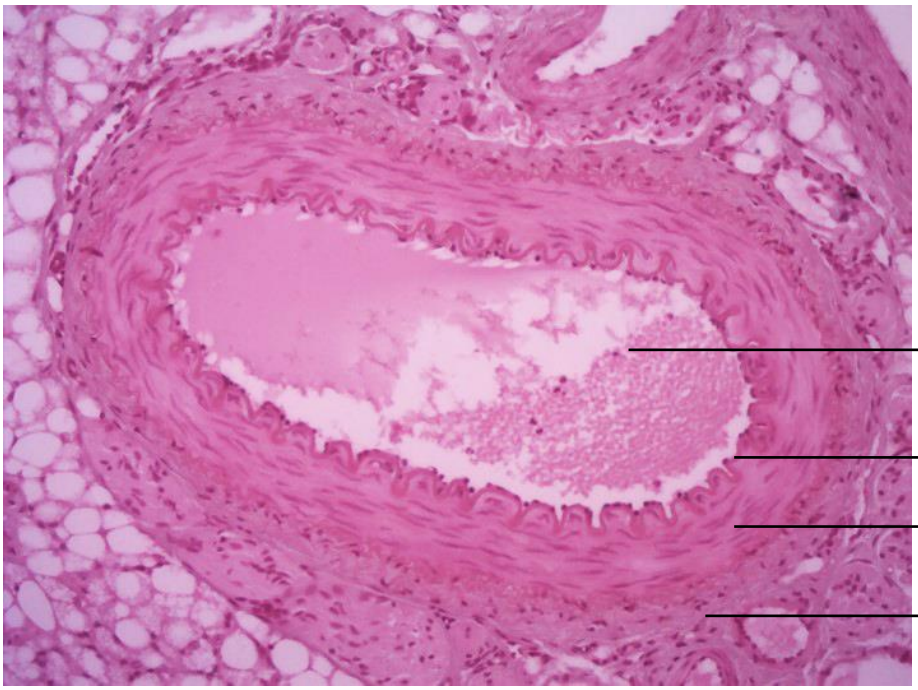

Figura 1.8 Artéria muscular: Túnicas.
Coloração: Hematoxilina e Eosina. Médio aumento.

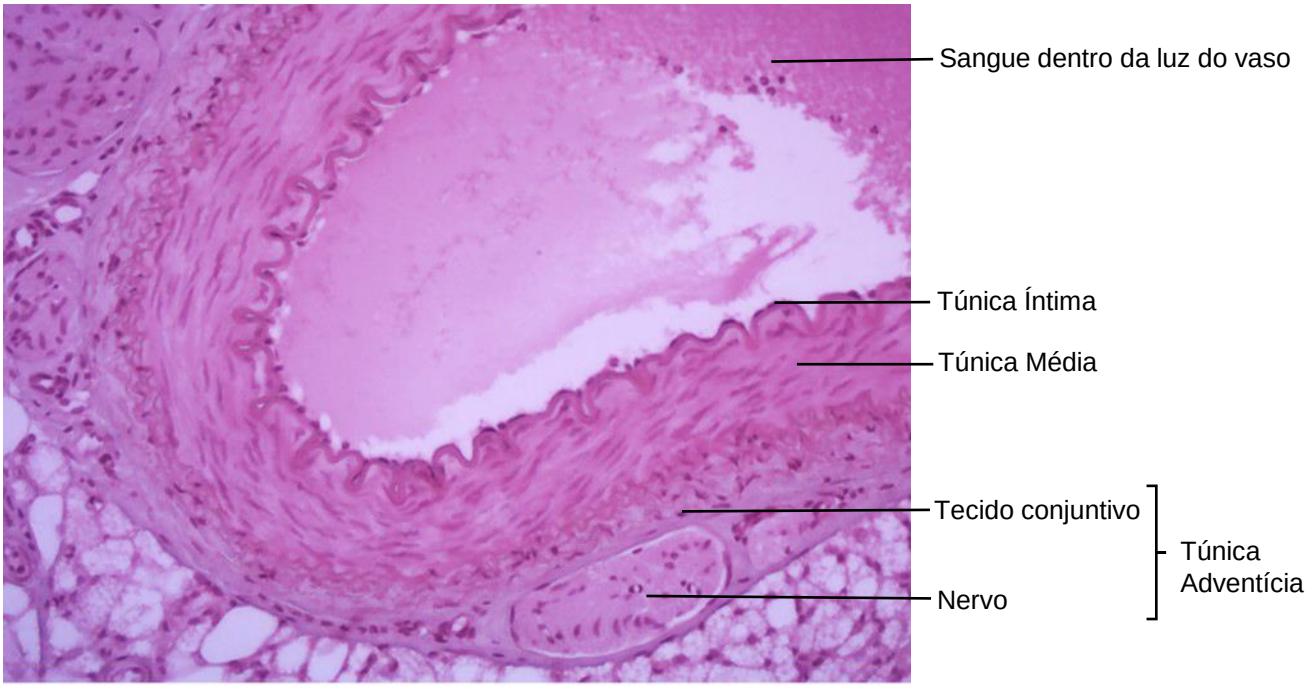

Figura 1.9 Artéria Muscular: Túnicas.
Coloração: Hematoxilina e Eosina. Médio aumento.

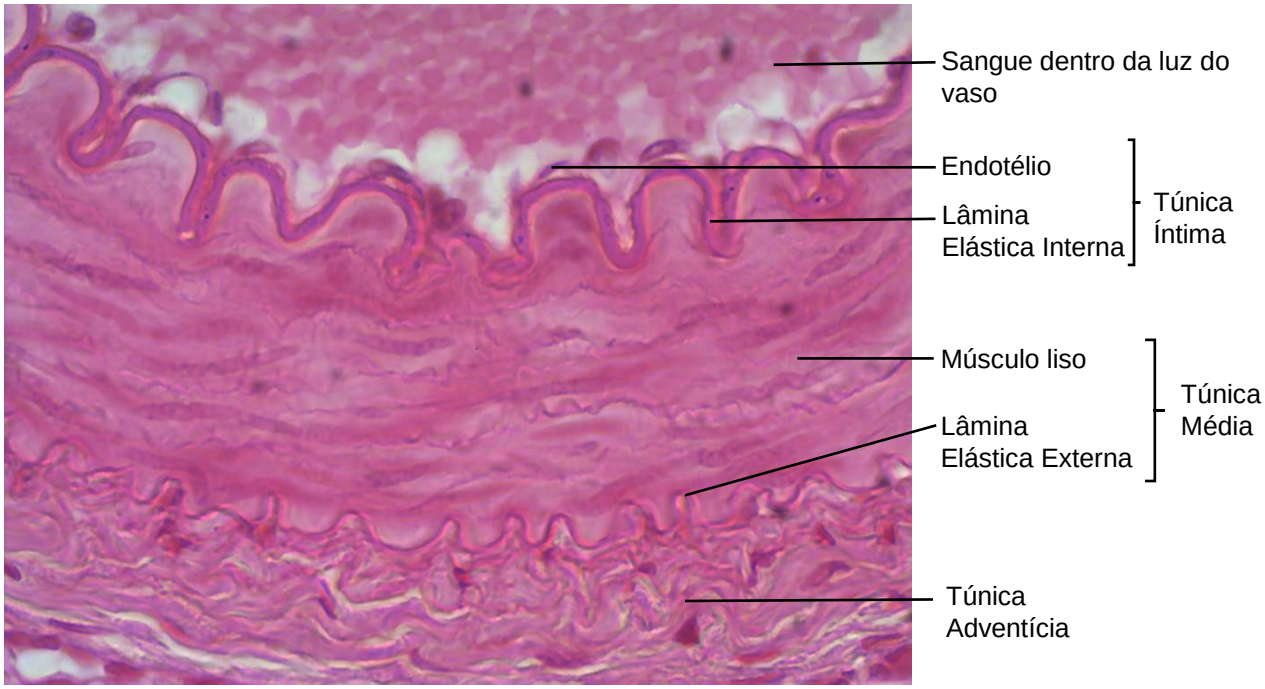

Figura 1.10 Artéria muscular.
Coloração: Hematoxilina e Eosina. Grande aumento.

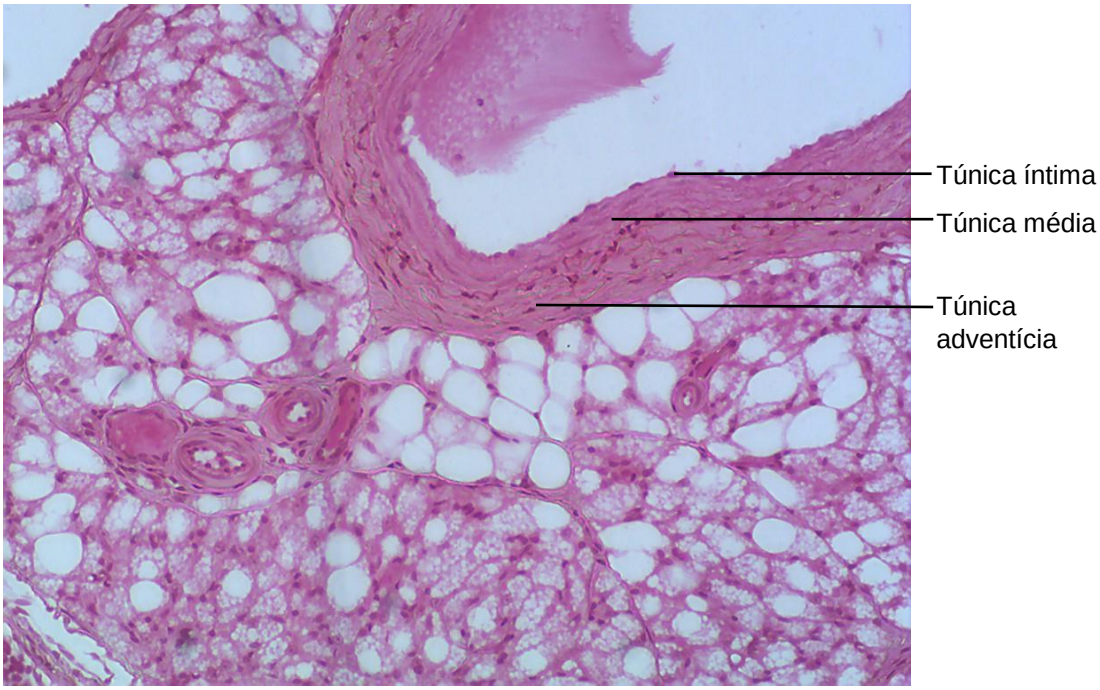

Figura 1.11 Veia.
Coloração: Hematoxilina e Eosina. Grande aumento.

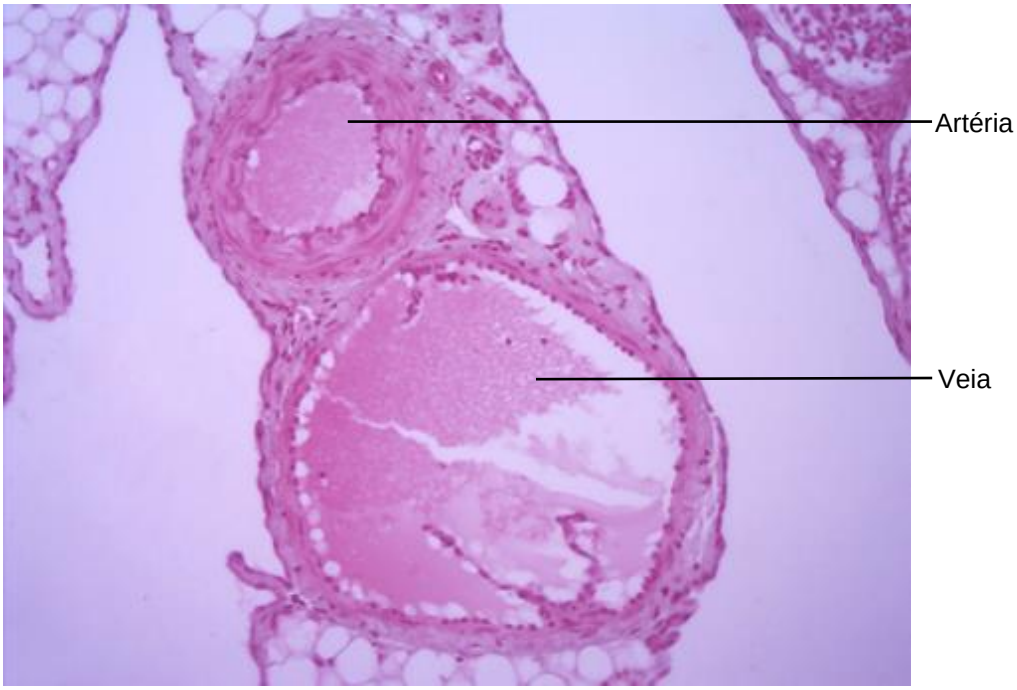

Figura 1.12 Artéria muscular de pequeno calibre e veia.
Coloração: Hematoxilina e Eosina. Médio aumento.

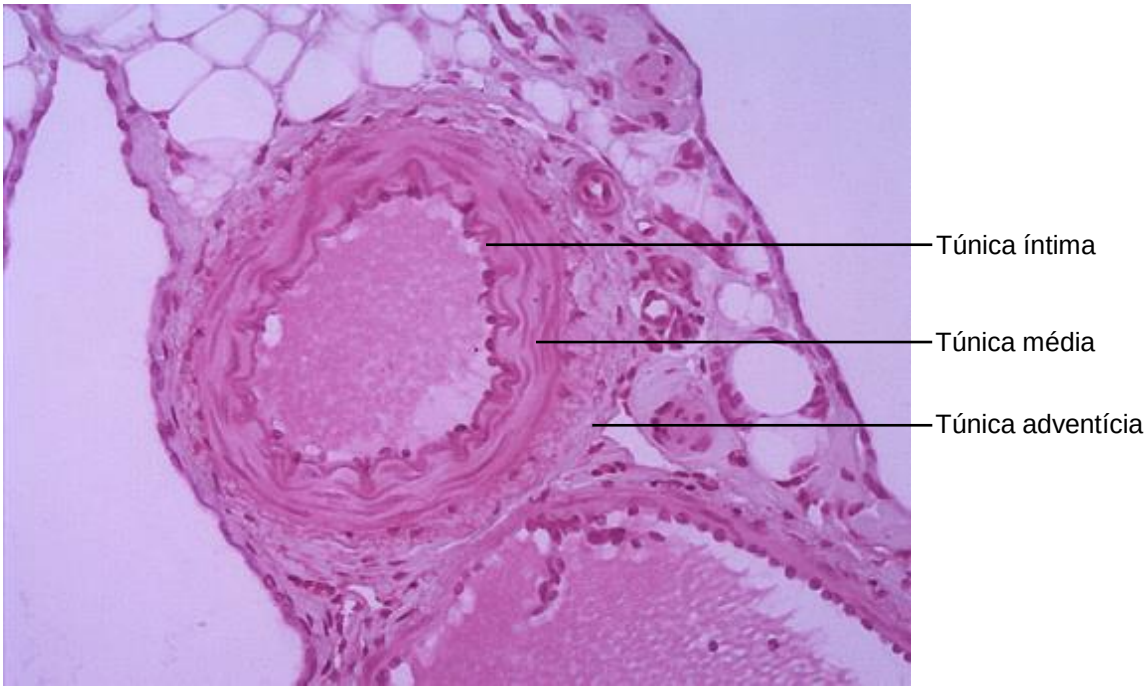

Figura 1.13 Artéria muscular de pequeno calibre.
Coloração: Hematoxilina e Eosina. Grande aumento.

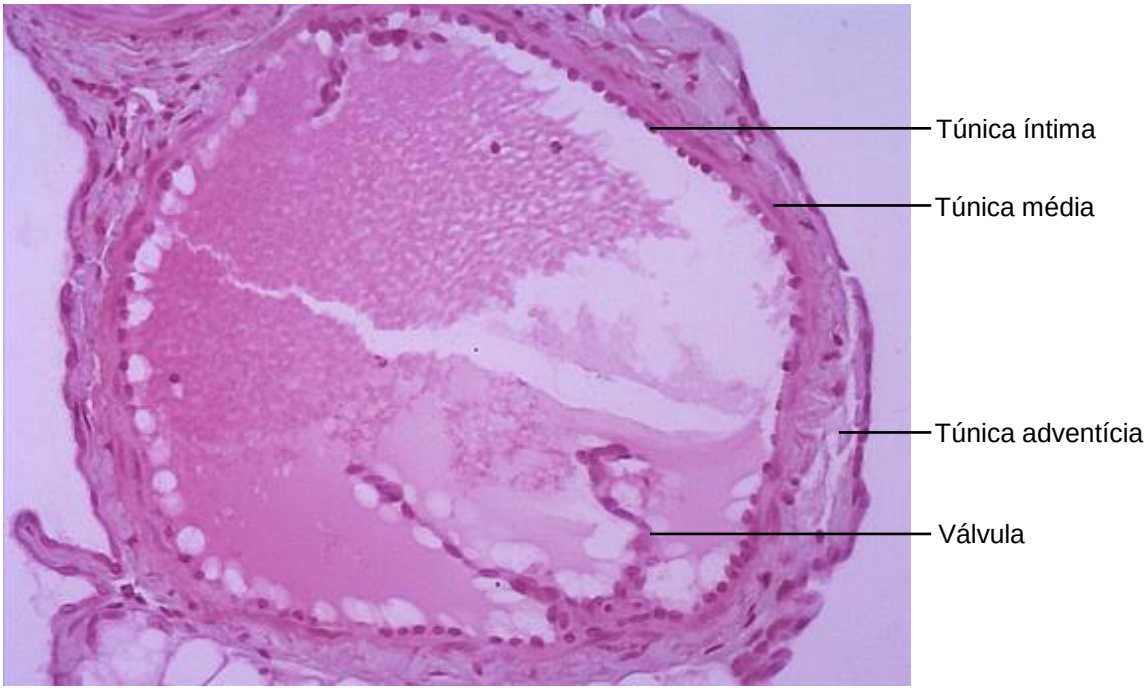

Figura 1.14 Veia de pequeno calibre.
Coloração: Hematoxilina e Eosina. Grande aumento.

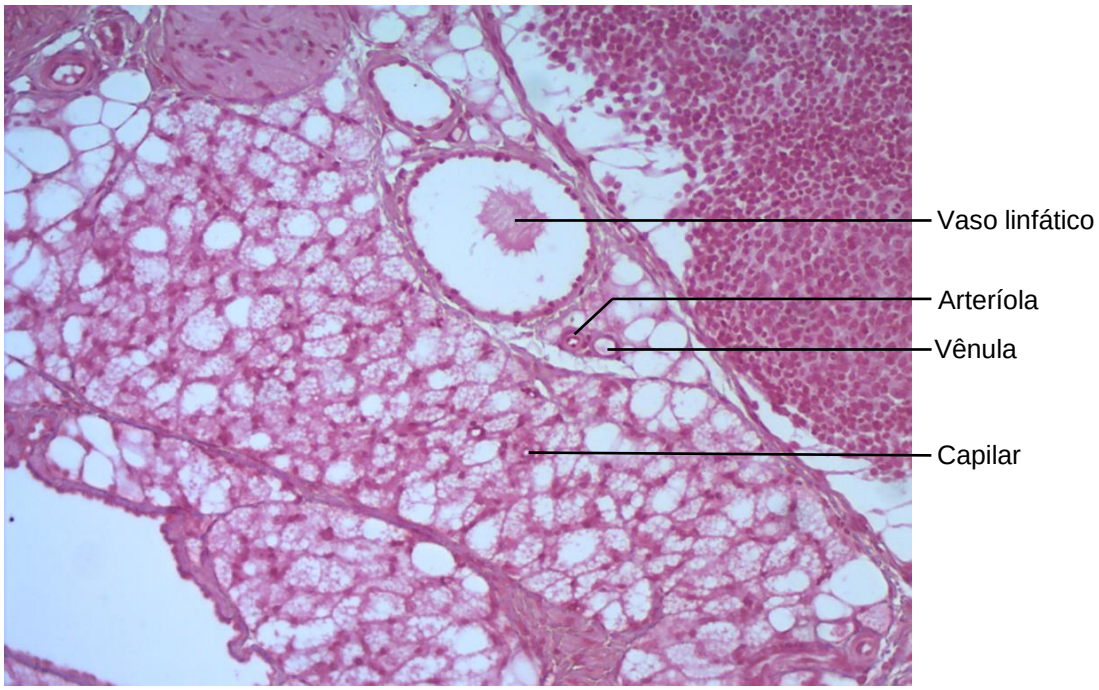

Figura 1.15 Vaso linfático, arteríola, vênula e capilar.
Coloração: Hematoxilina e Eosina. Médio aumento.

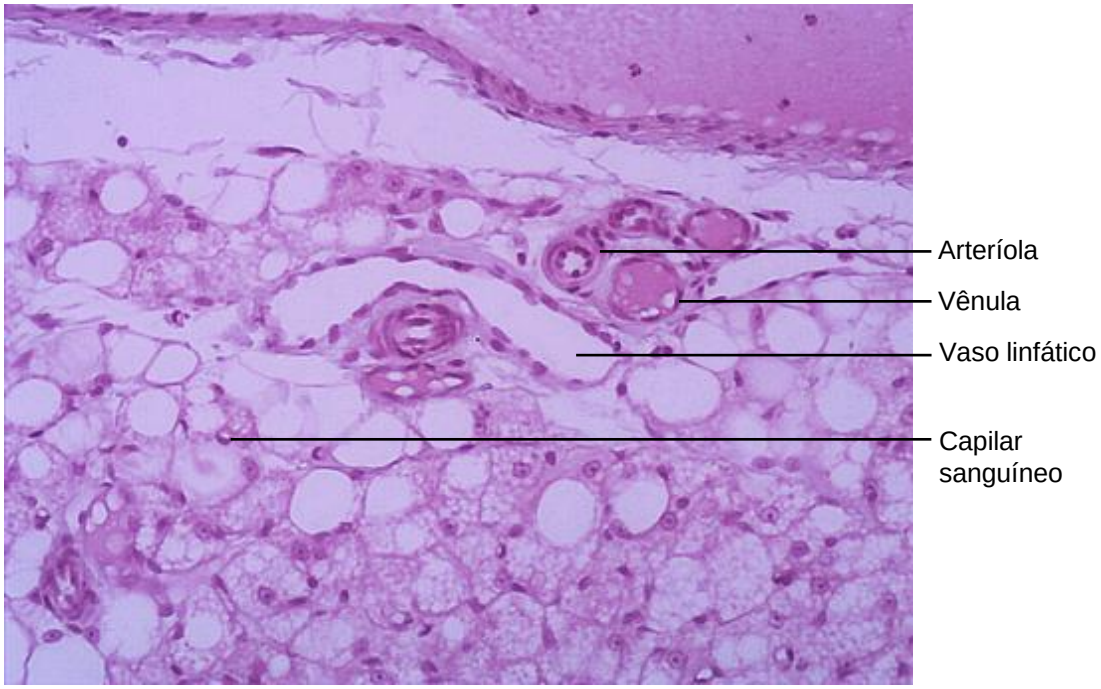

Figura 1.16 Arteríolas, vênulas, vaso linfático e capilar sanguíneo.
Coloração: Hematoxilina e Eosina. Grande aumento.

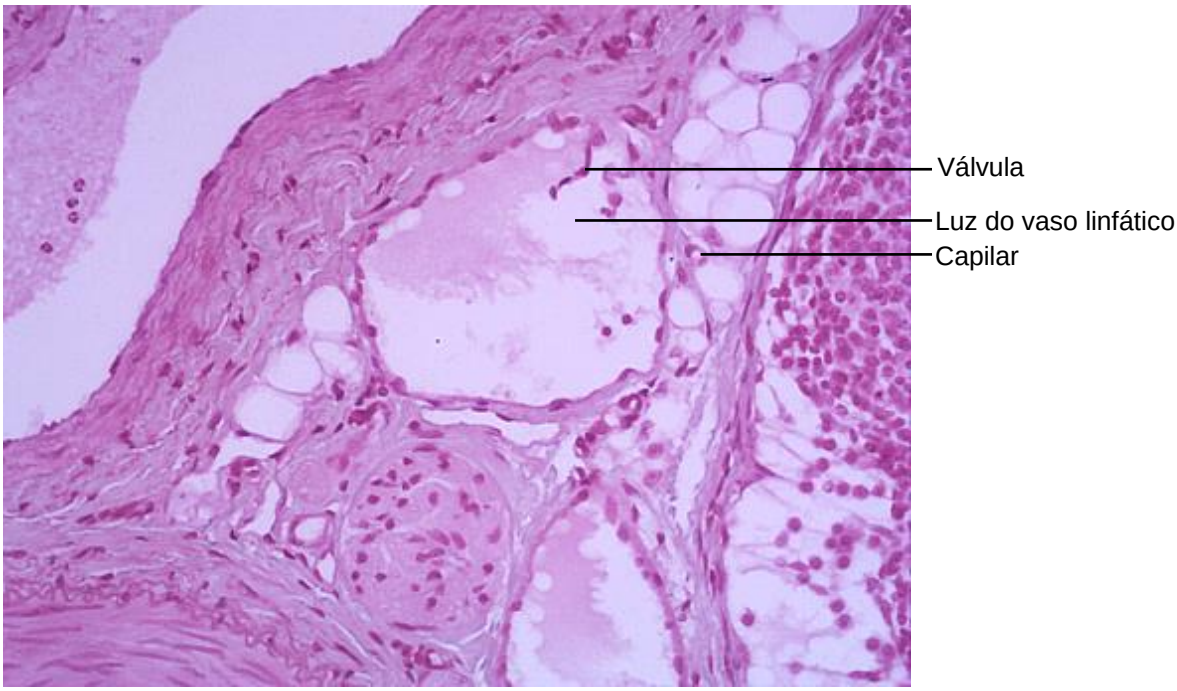

Figura 1.17 Vaso linfático e capilar sanguíneo.
Coloração: Hematoxilina e Eosina. Grande aumento.

Capítulo 2

Sistema Imunológico

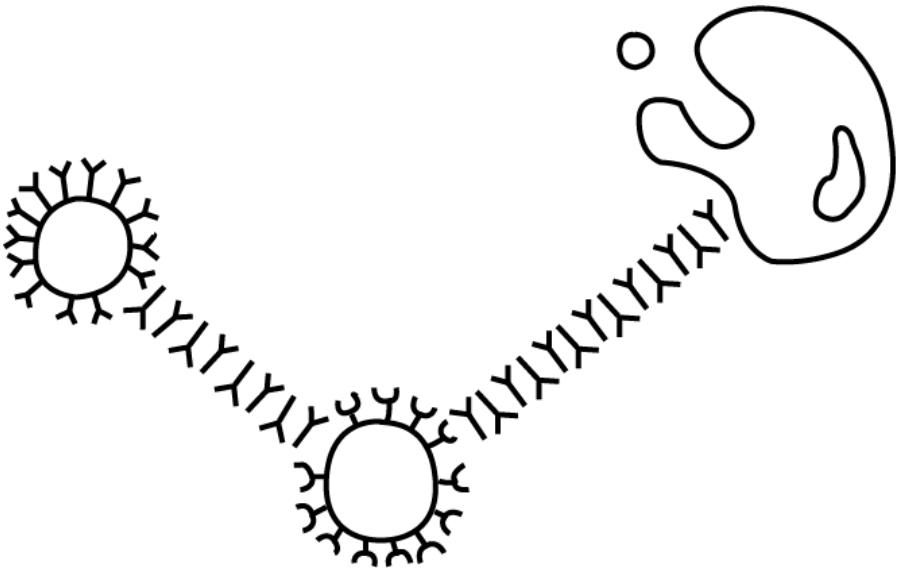

Ana Carolina Valverde da Silva
Leonardo Scopinho Heise
Isabela Ribeiro
Osny Ferrari
Fábio Goulart de Andrade

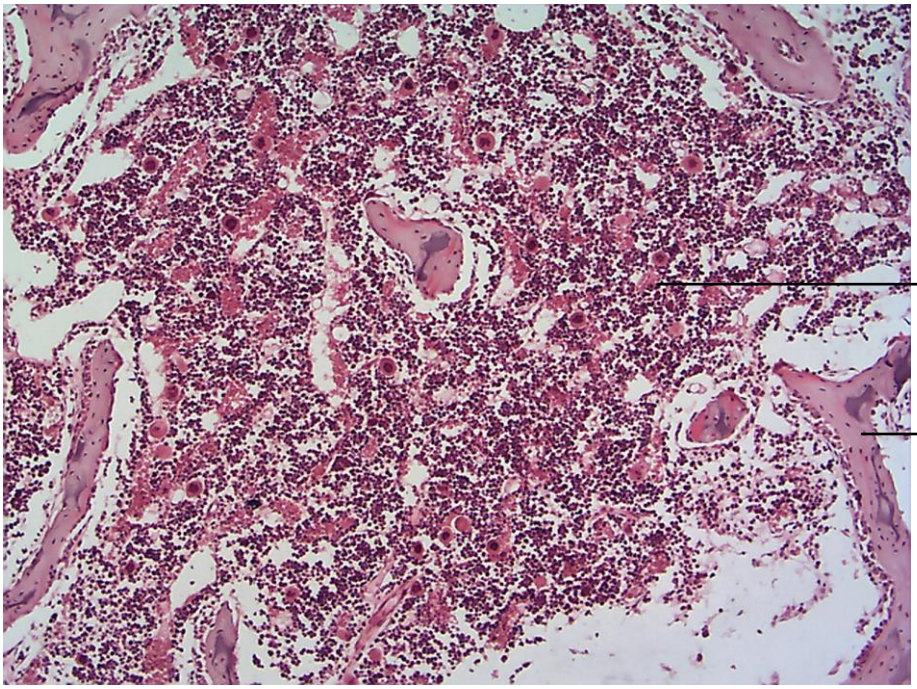

Figura 2.1 Medula Óssea Vermelha.
Coloração: Hematoxilina e Eosina. Pequeno aumento.

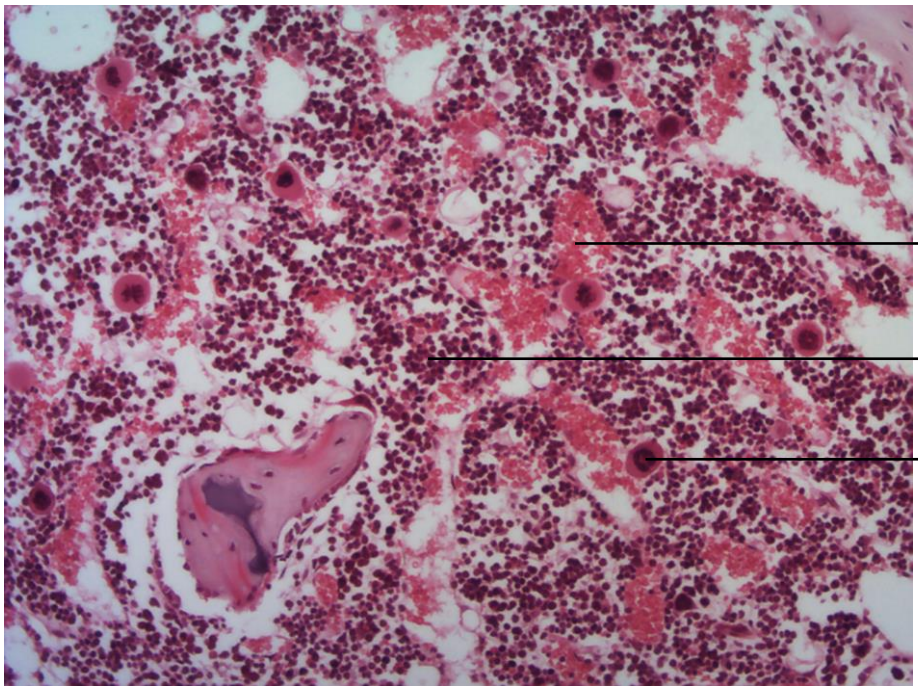

Figura 2.2 Medula Óssea Vermelha.
Coloração: Hematoxilina e Eosina. Médio aumento.

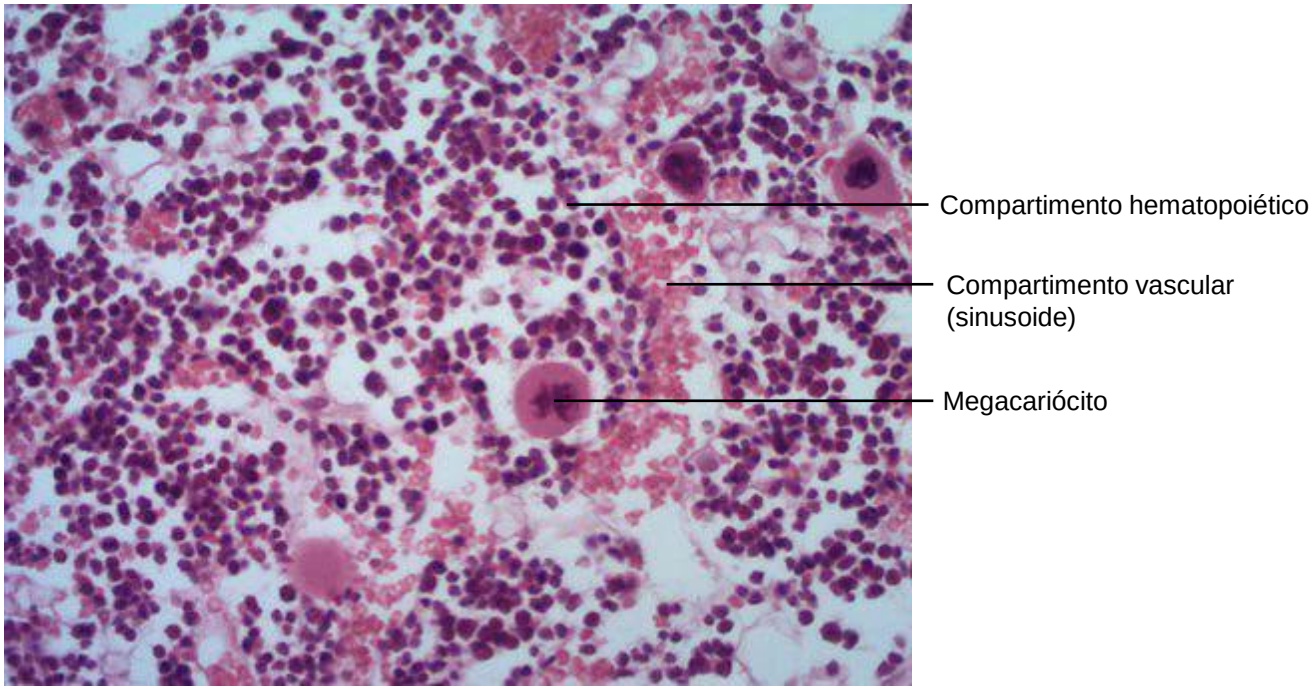

Figura 2.3 Medula Óssea Vermelha.
Coloração: Hematoxilina e Eosina. Grande aumento.

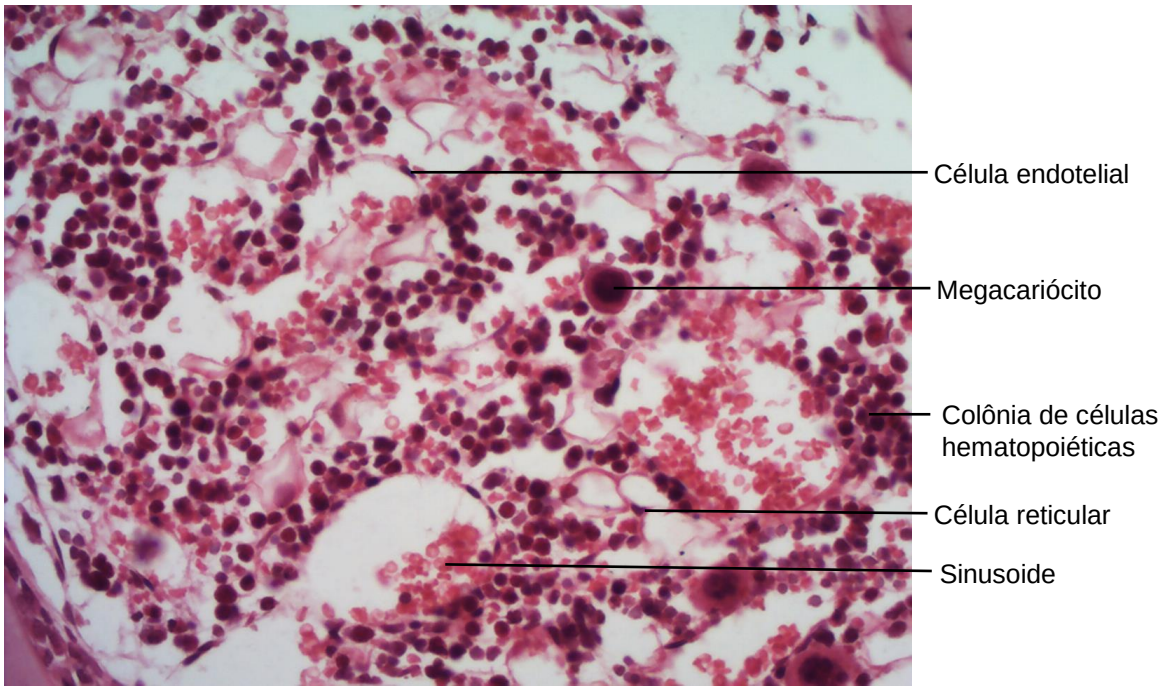

Figura 2.4 Medula Óssea Vermelha.
Coloração: Hematoxilina e Eosina. Grande aumento.

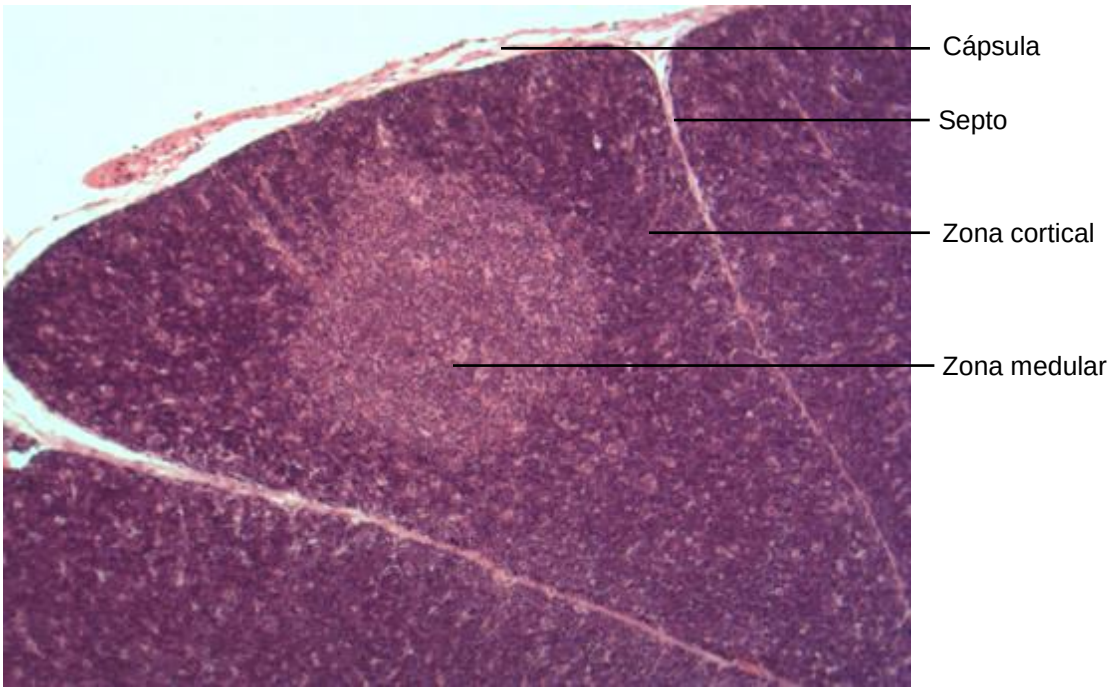

Figura 2.5 Timo.
Coloração: Hematoxilina e Eosina. Pequeno aumento.

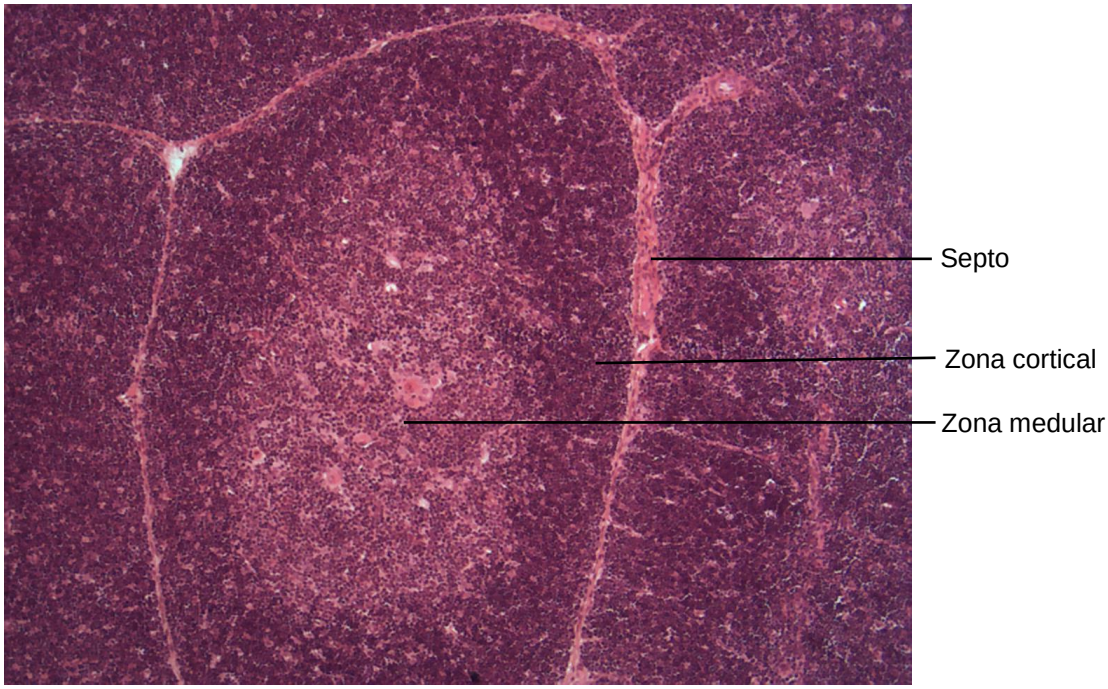

Figura 2.6 Timo.
Coloração: Hematoxilina e Eosina. Médio aumento.

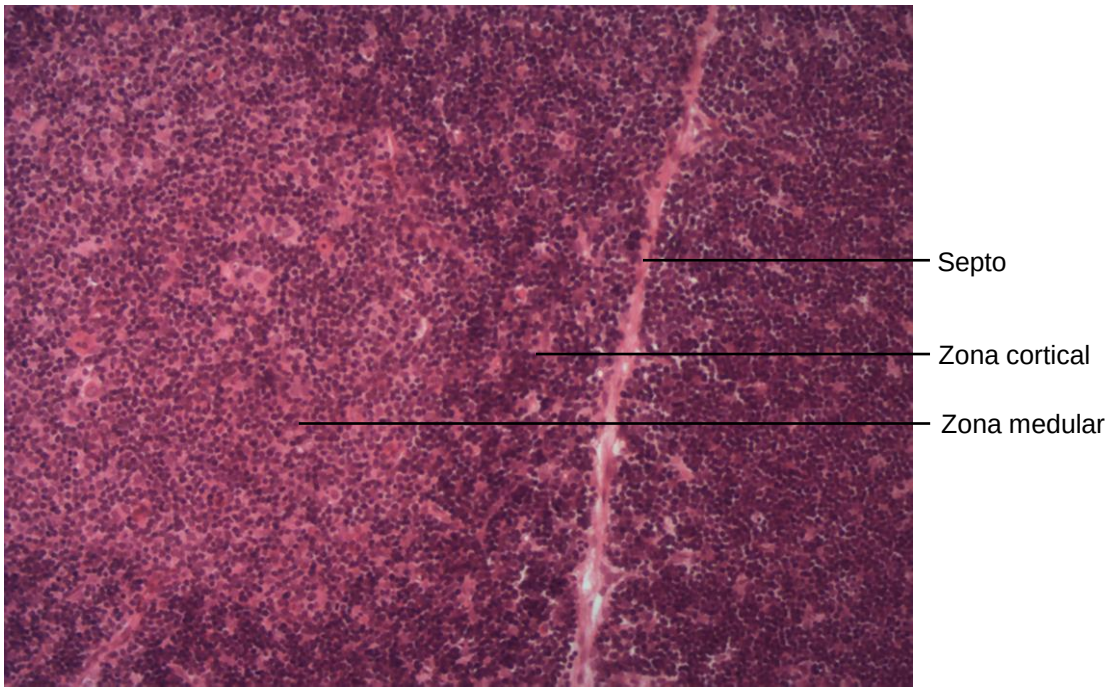

Figura 2.7 Timo.
Coloração: Hematoxilina e Eosina. Médio aumento.

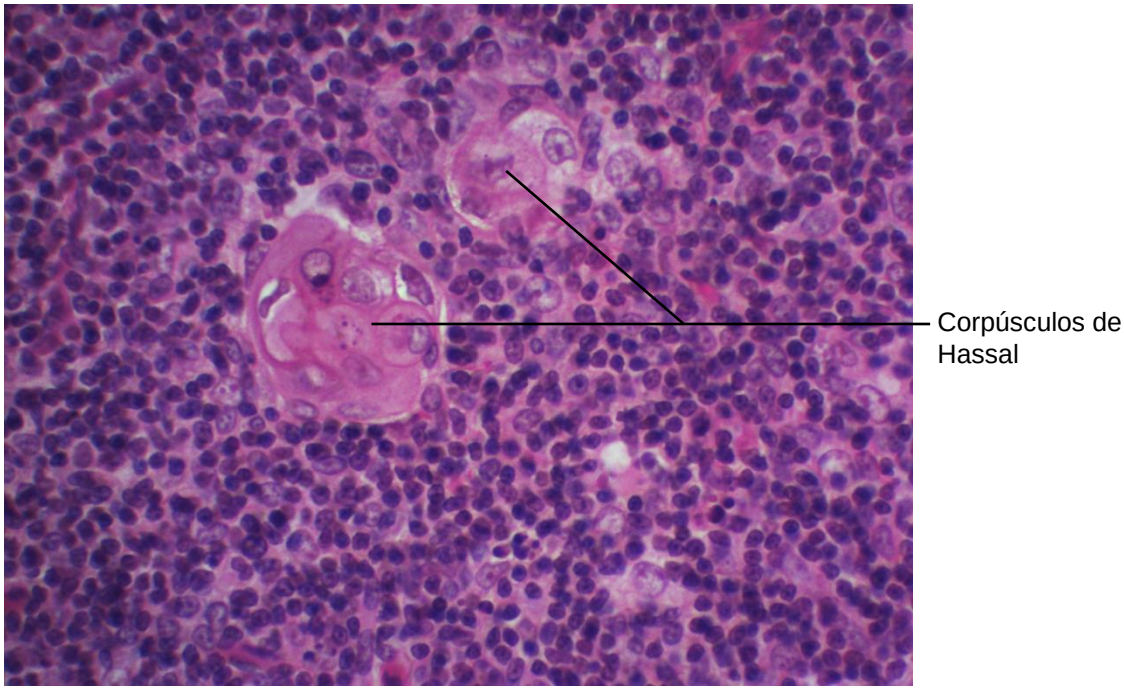

Figura 2.8 Timo: Zona Medular.
Coloração: Hematoxilina e Eosina. Grande aumento.

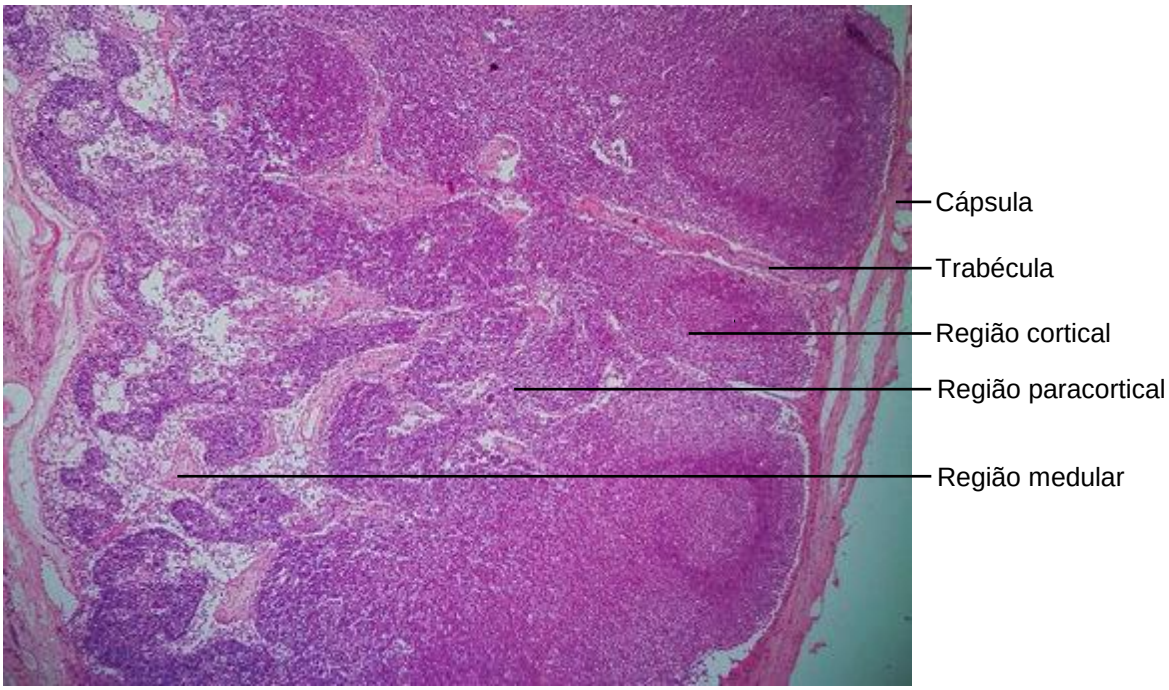

Figura 2.9 Linfonodo.
Coloração: Hematoxilina e Eosina. Pequeno aumento.

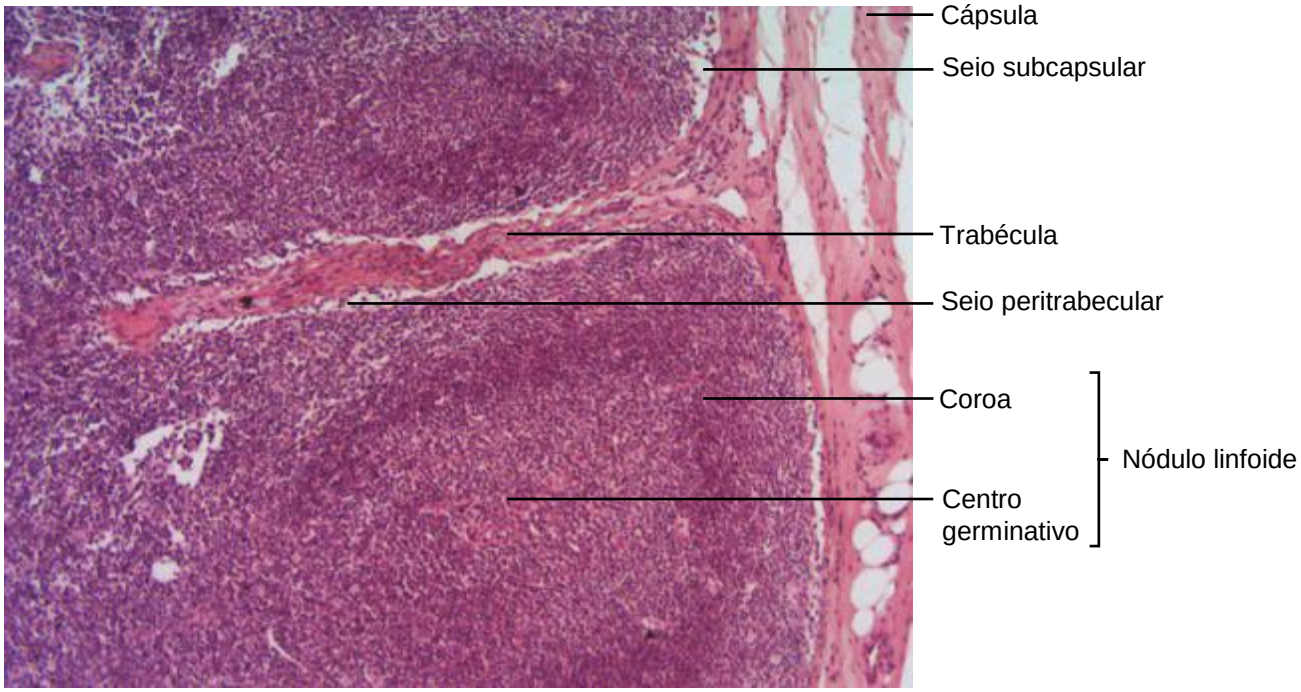

Figura 2.10 Linfonodo: Região cortical.
Coloração: Hematoxilina e Eosina. Médio aumento.

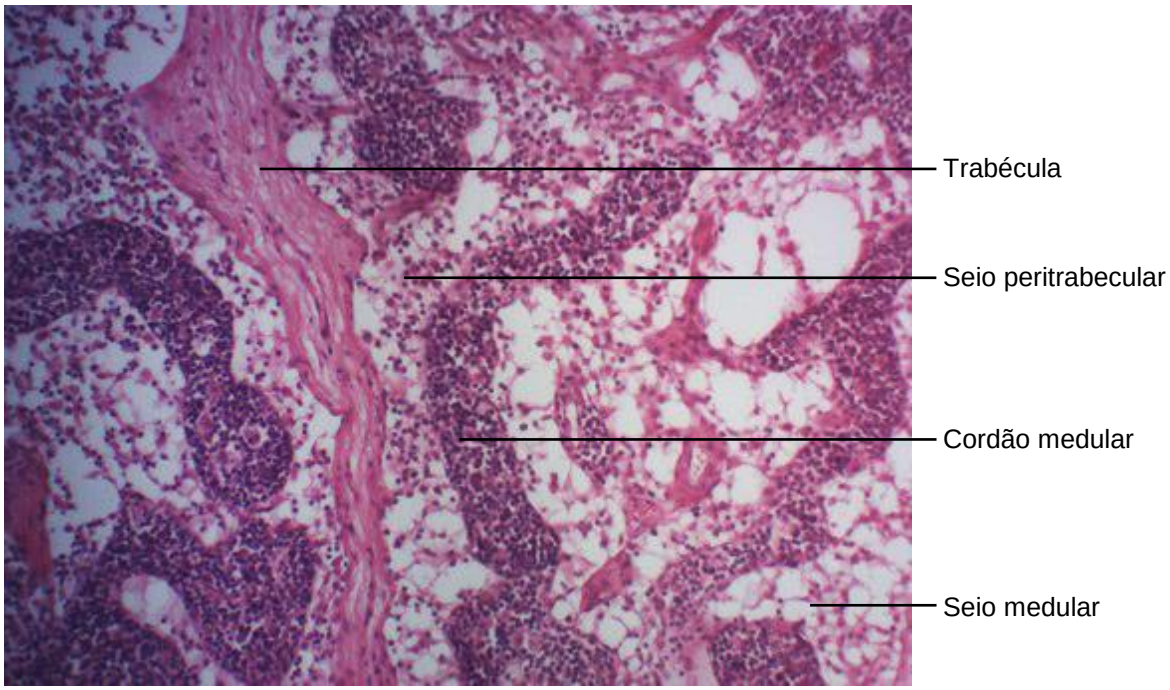

Figura 2.11 Linfonodo.
Coloração: Hematoxilina e Eosina. Médio aumento.

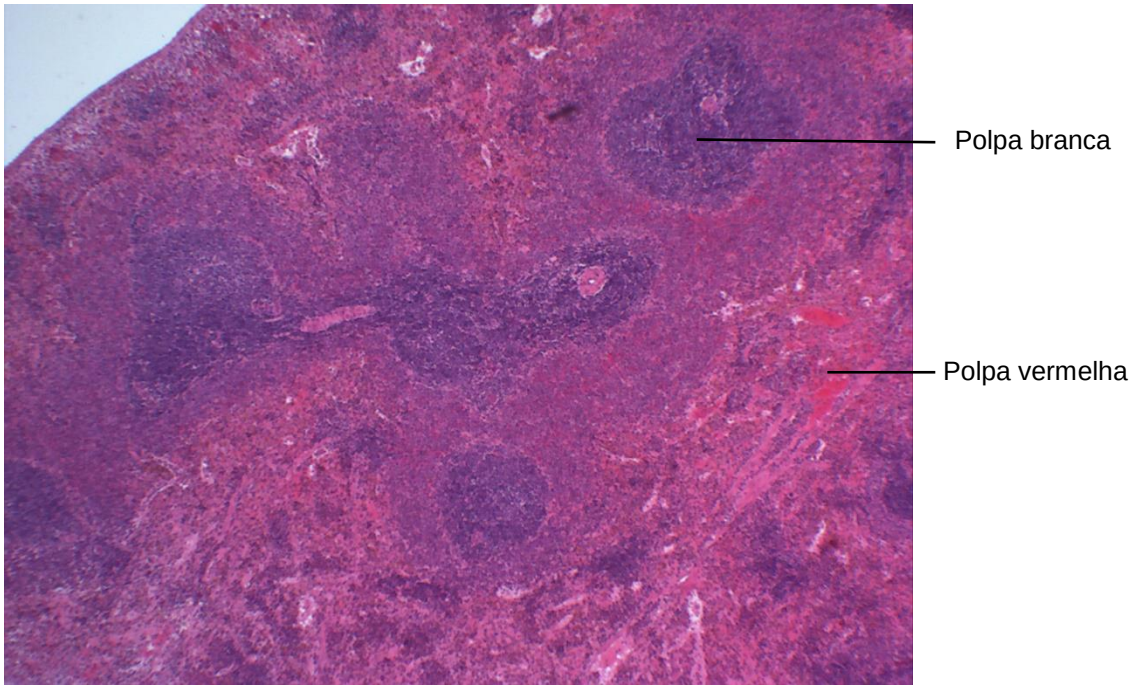

Figura 2.12 Baço.
Coloração: Hematoxilina e Eosina. Pequeno aumento.

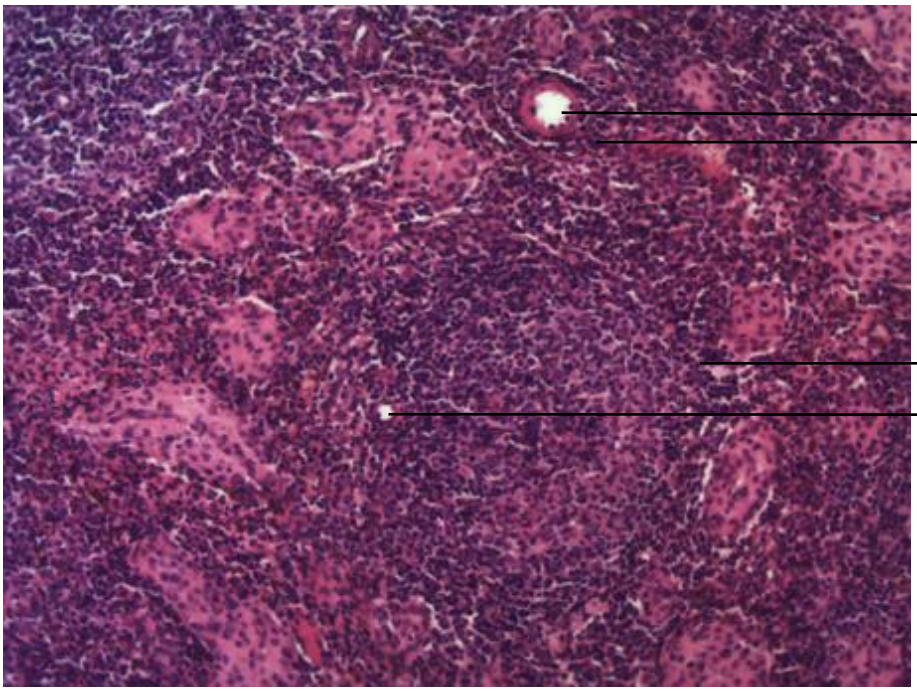

Figura 2.13 Baço: elementos da polpa branca.
Coloração: Hematoxilina e Eosina. Médio aumento.

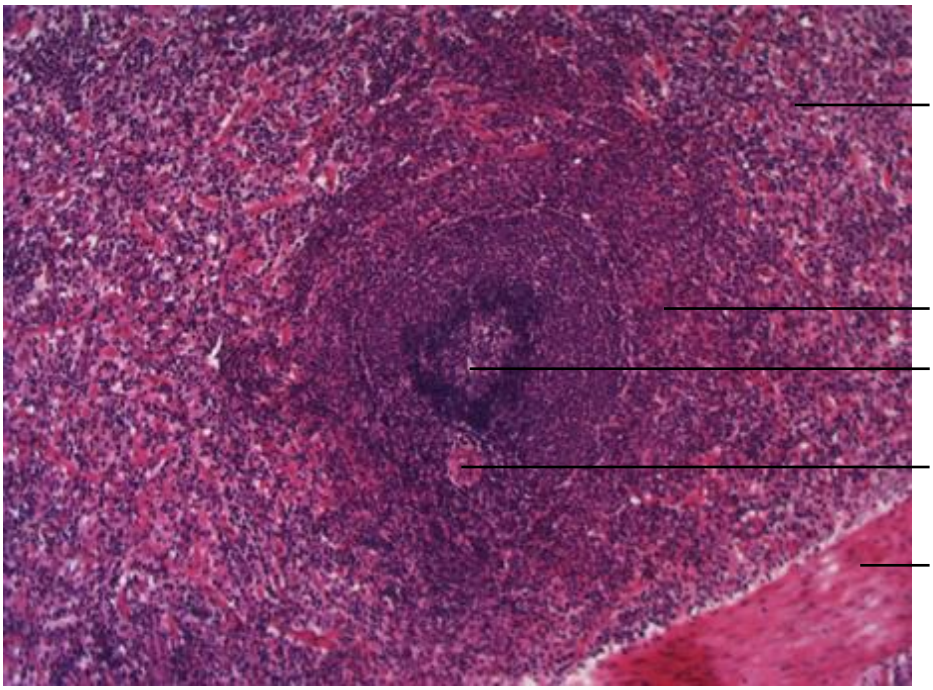

Figura 2.14 Baço.
Coloração: Hematoxilina e Eosina. Médio aumento.

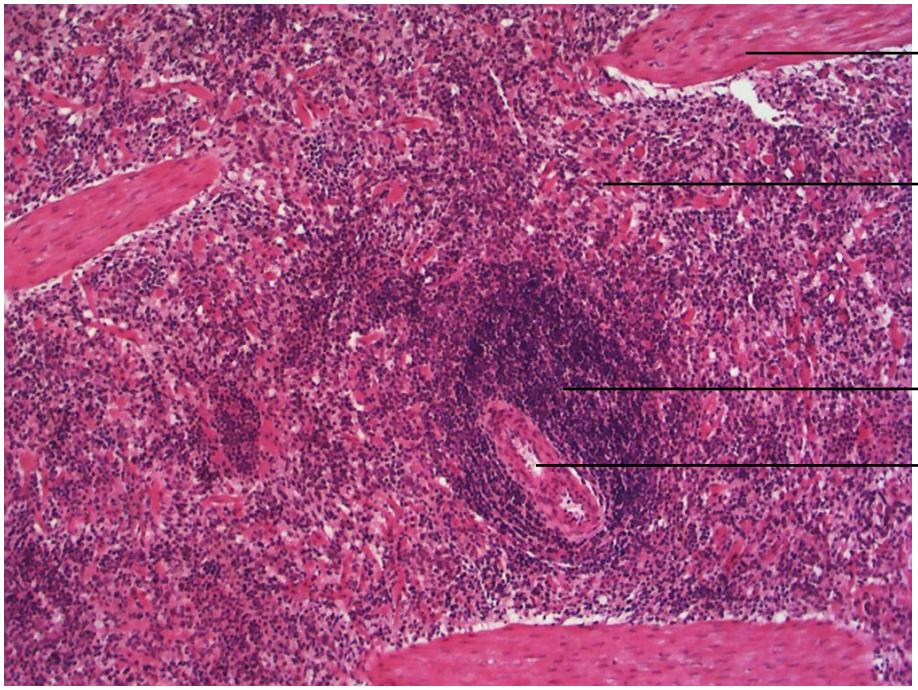

Figura 2.15 Baço
Coloração: Hematoxilina e Eosina. Médio aumento.

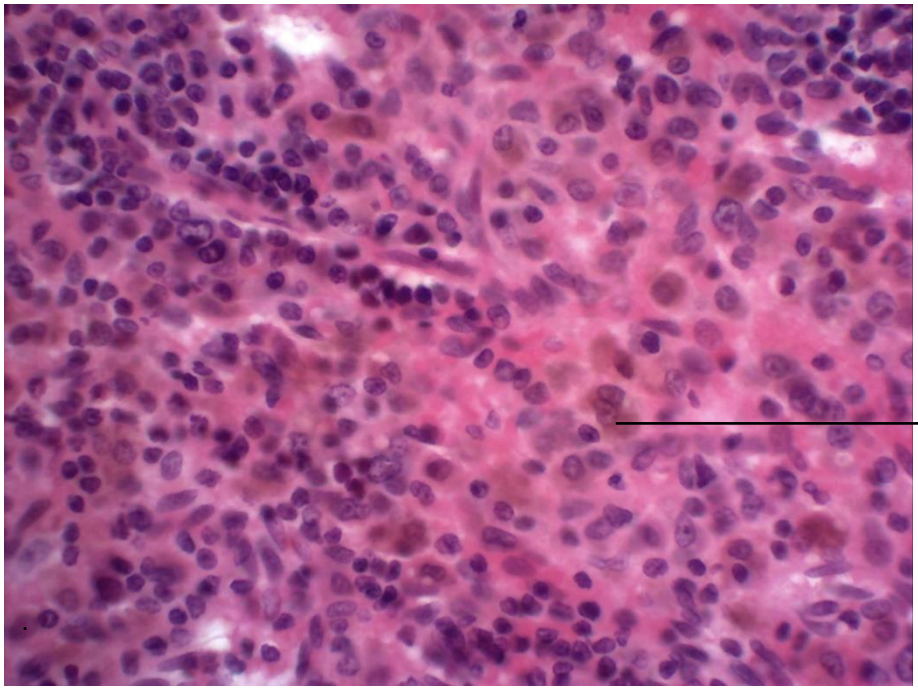

Figura 2.16 Baço: polpa vermelha.
Coloração: Hematoxilina e Eosina. Grande aumento.

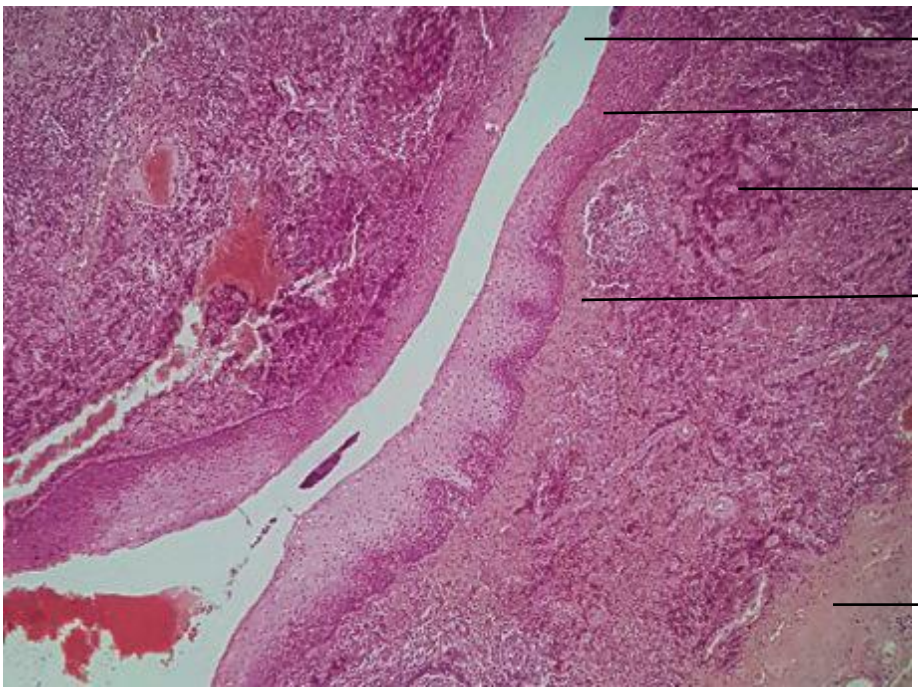

Figura 2.17 Tonsila palatina.
Coloração: Hematoxilina e Eosina. Pequeno aumento.

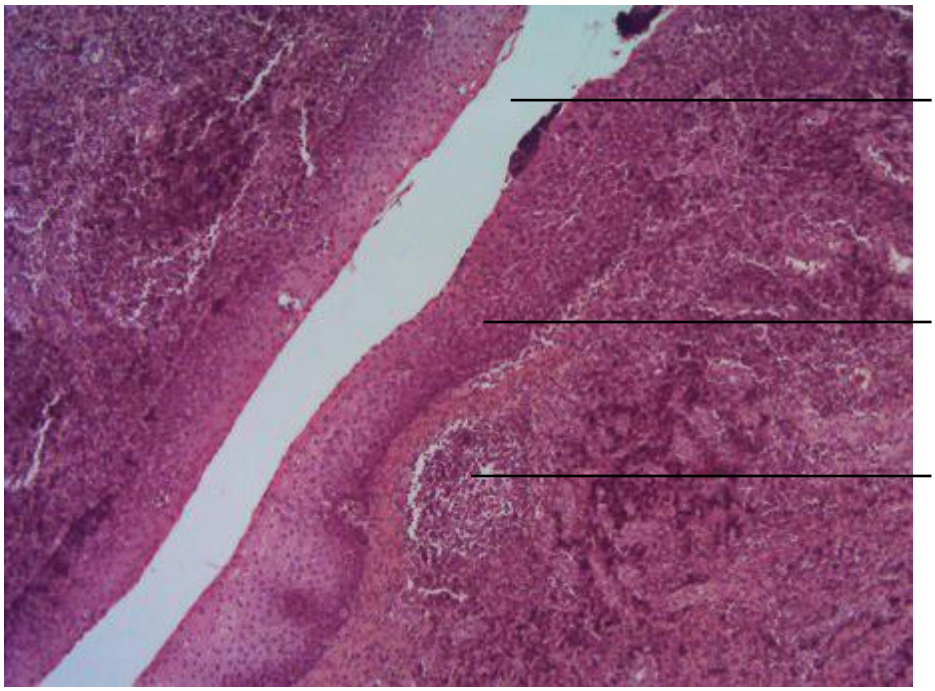

Figura 2.18 Tonsila palatina.
Coloração: Hematoxilina e Eosina. Pequeno aumento.

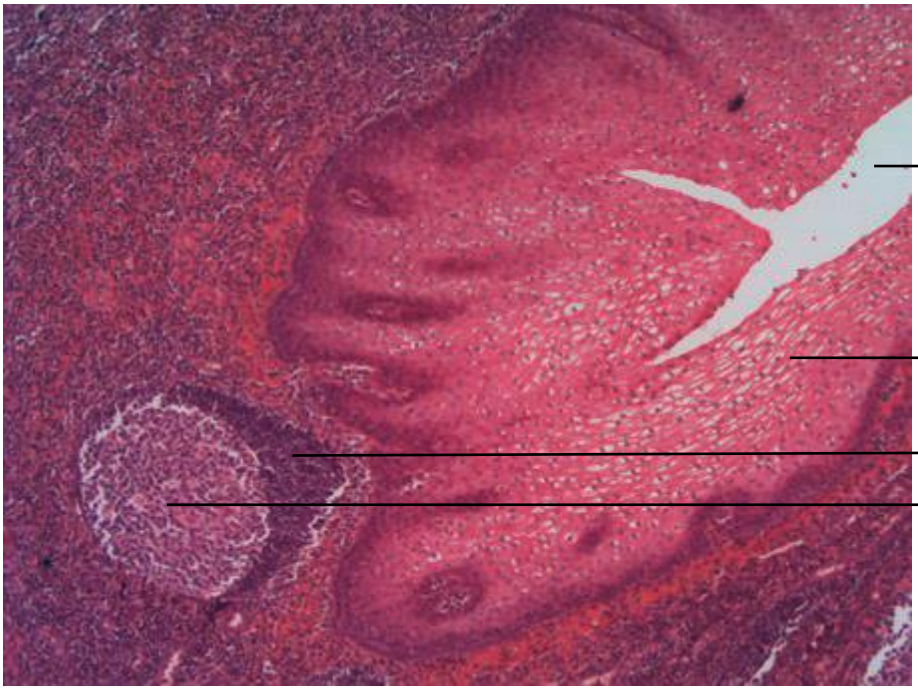

Figura 2.19 Tonsila palatina.
Coloração: Hematoxilina e Eosina. Médio aumento.

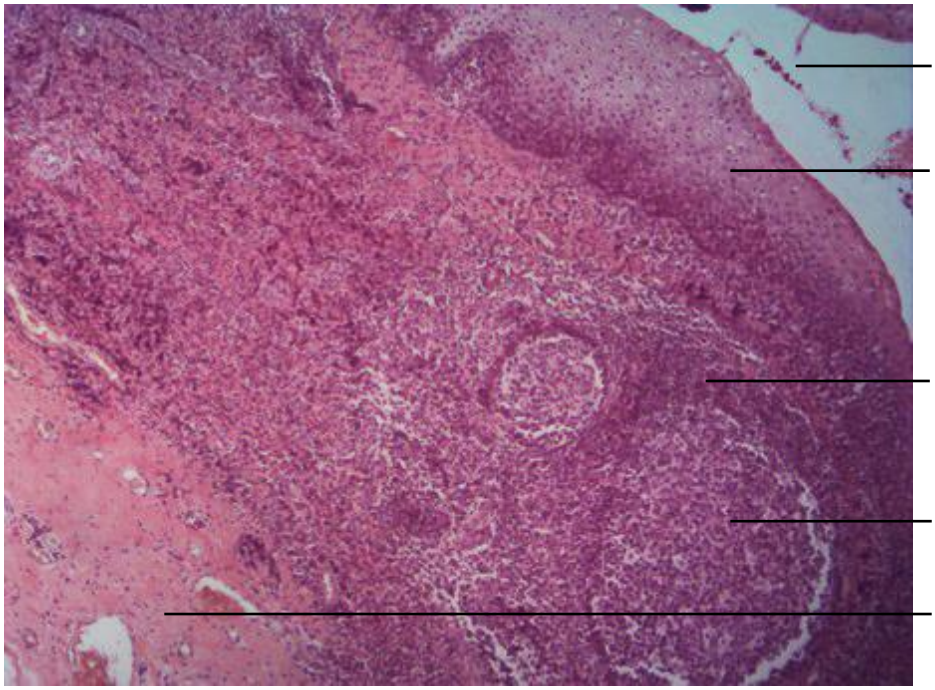

Figura 2.20 Tonsila palatina.
Coloração: Hematoxilina e Eosina. Médio aumento.

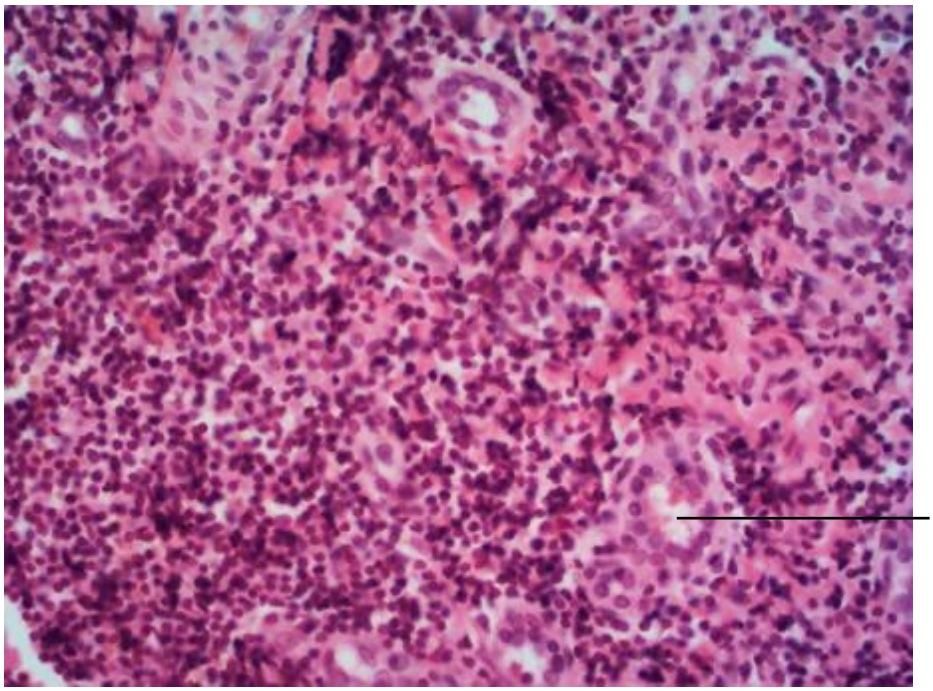

Figura 2.21 Tonsila palatina: lâmina própria.
Coloração: Hematoxilina e Eosina. Grande aumento.

Capítulo 3

Sistema Digestório I: tubo digestório

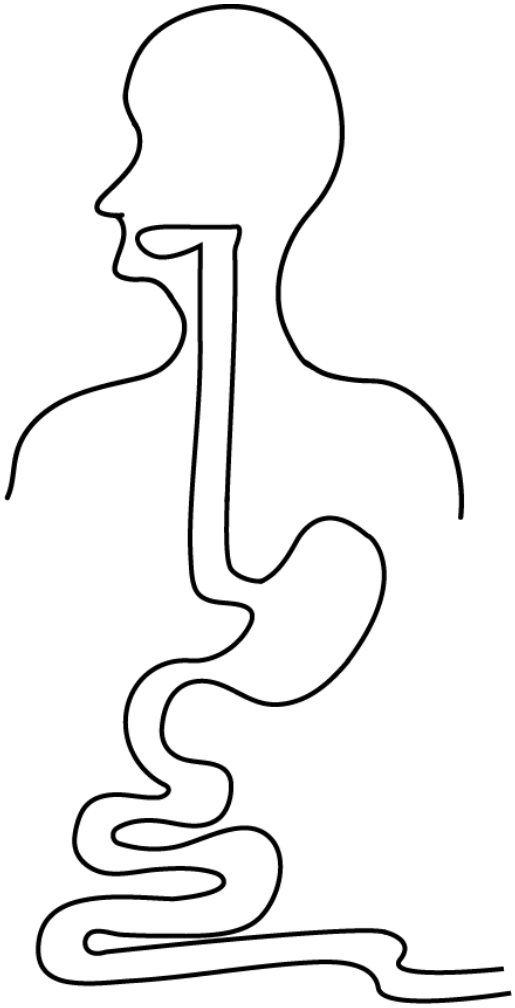

Laiane Amarante Silva Santos
Natália Nogueira Bianchi
Natasha Beatriz de Almeida Schnitzer
Eduardo José de Almeida Araújo

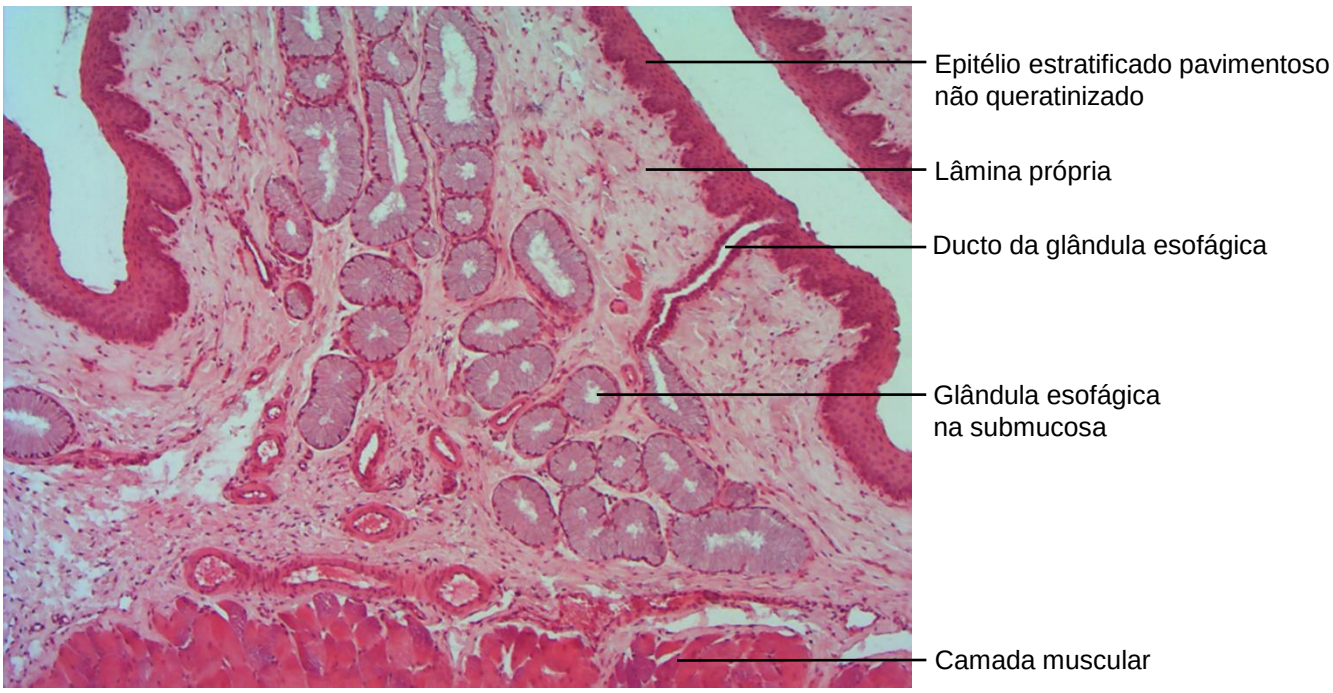

Figura 3.1 Esôfago.
Coloração: Hematoxilina e Eosina. Pequeno aumento.

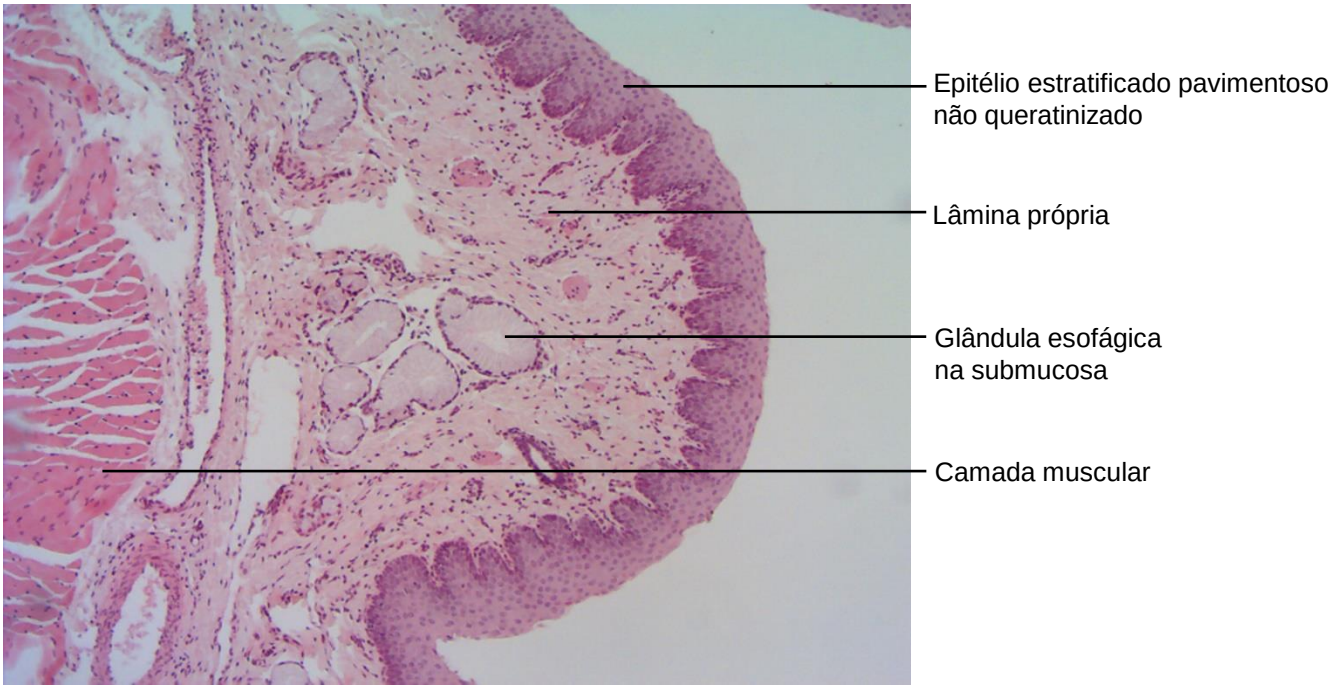

Figura 3.2 Esôfago.
Coloração: Hematoxilina e Eosina. Pequeno aumento.

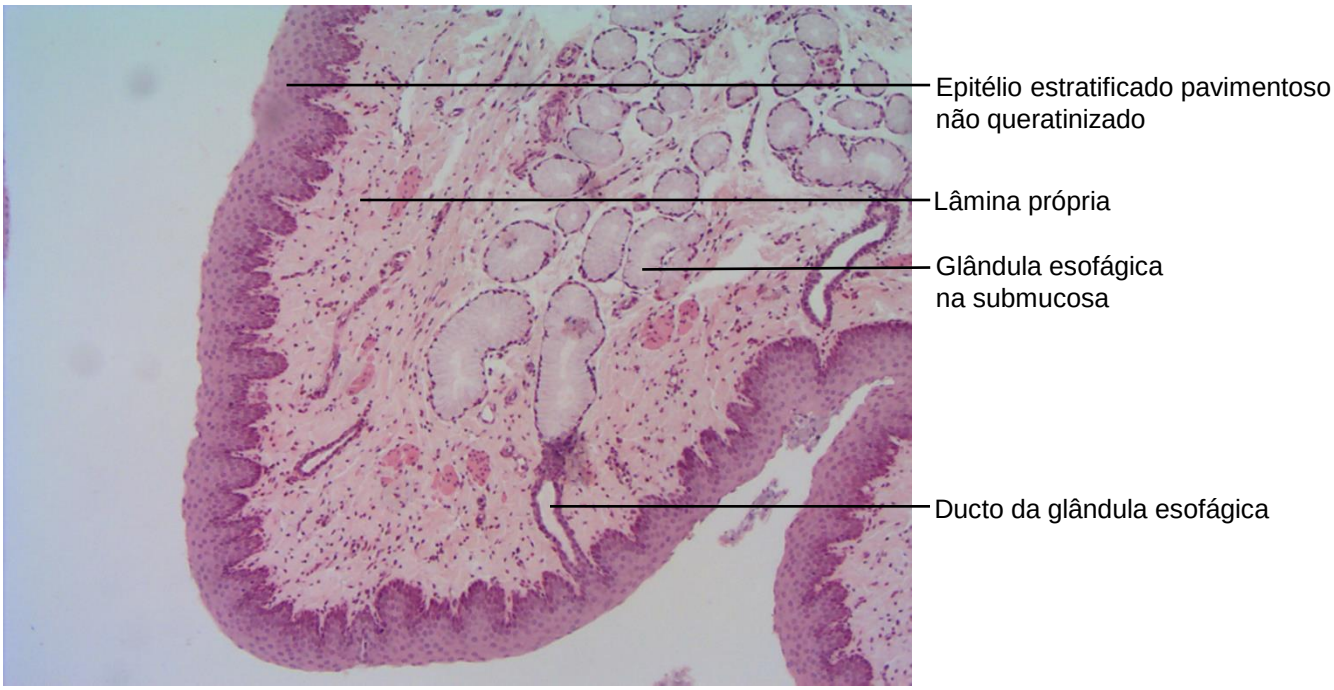

Figura 3.3 Esôfago.
Coloração: Hematoxilina e Eosina. Pequeno aumento.

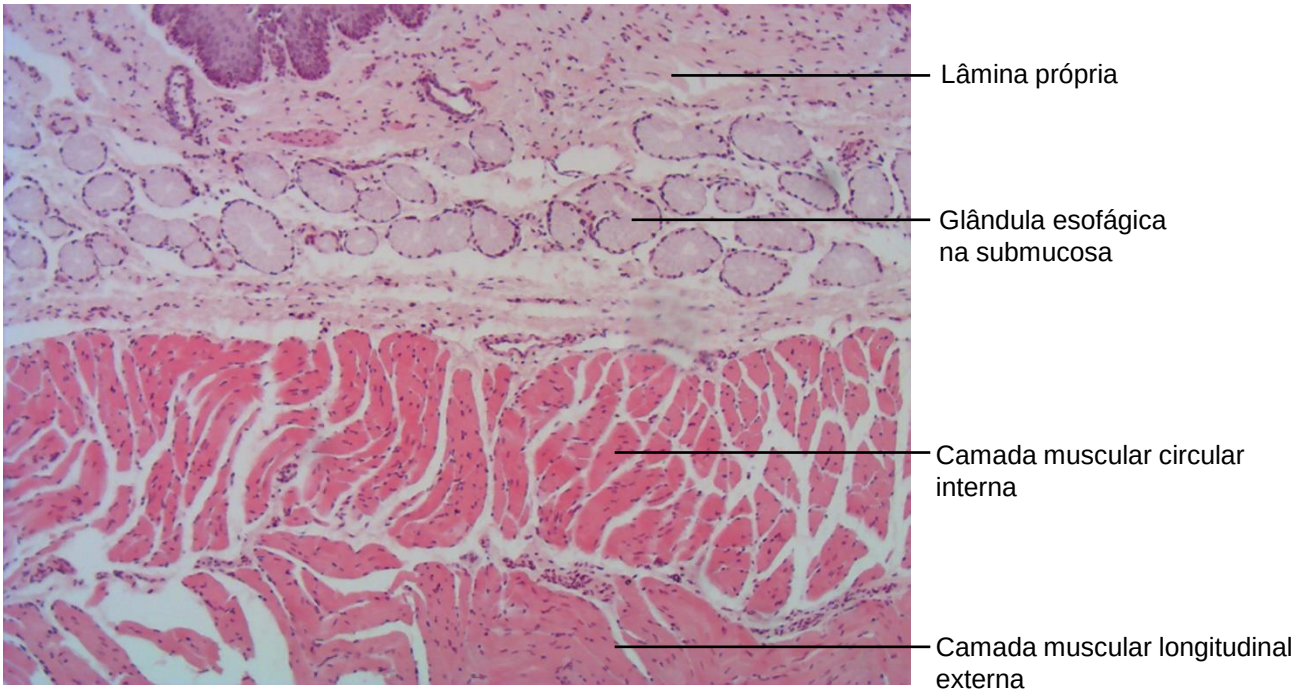

Figura 3.4 Esôfago.
Coloração: Hematoxilina e Eosina. Pequeno aumento.

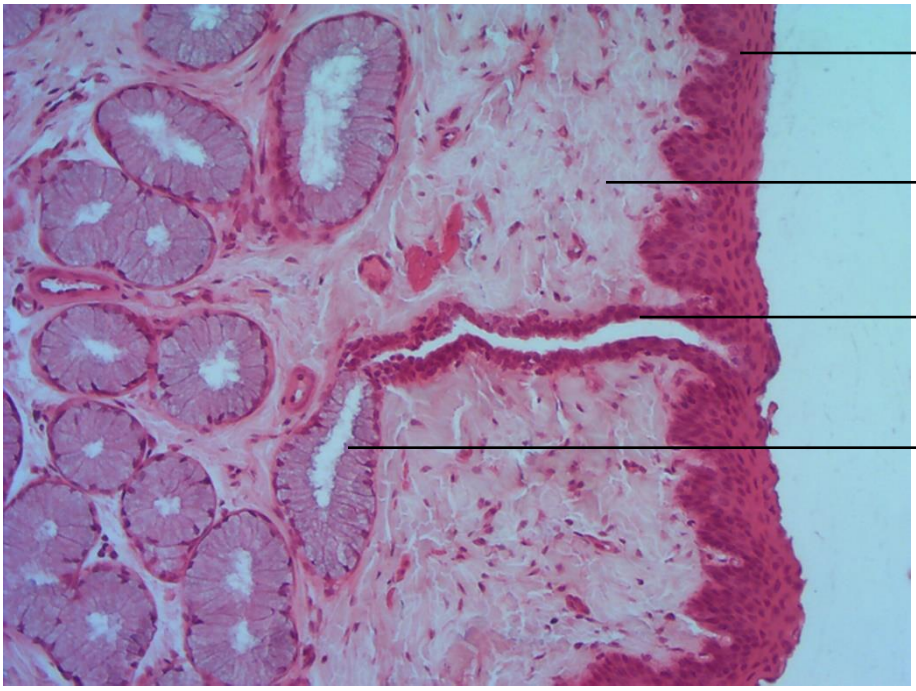

Figura 3.5 Esôfago.
Coloração: Hematoxilina e Eosina. Médio aumento.

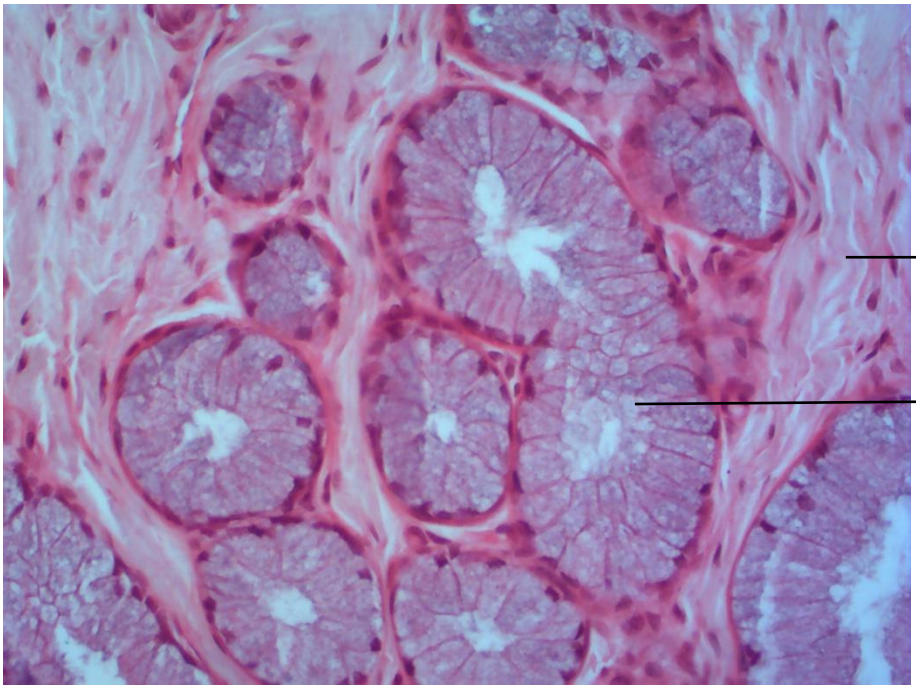

Figura 3.6 Esôfago.
Coloração: Hematoxilina e Eosina. Grande aumento.

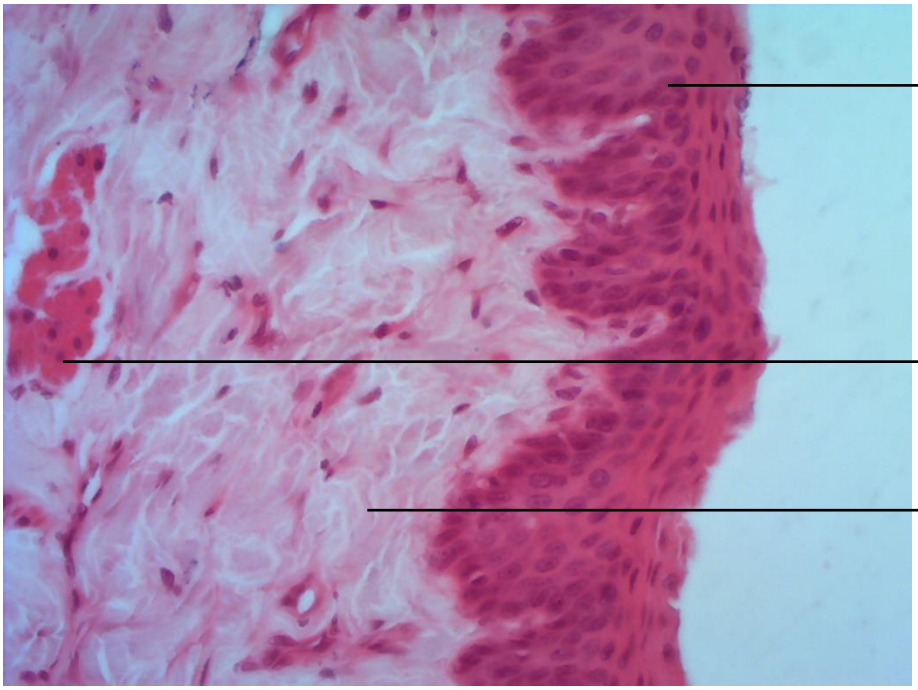

Figura 3.7 Esôfago.
Coloração: Hematoxilina e Eosina. Grande aumento.

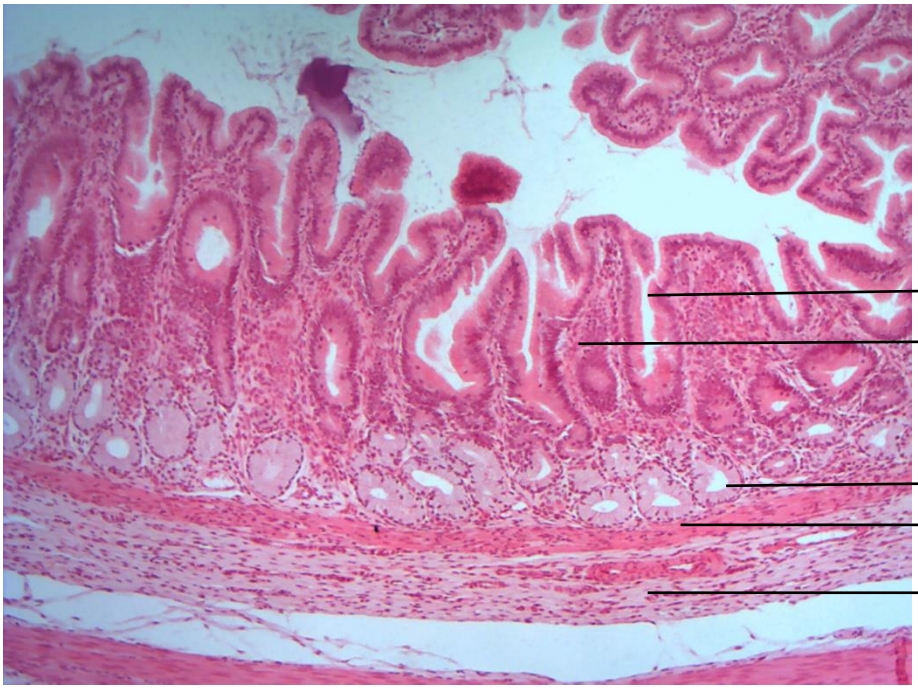

Figura 3.8 Estômago:região de cárdia.
Coloração: Hematoxilina e Eosina. Pequeno aumento.

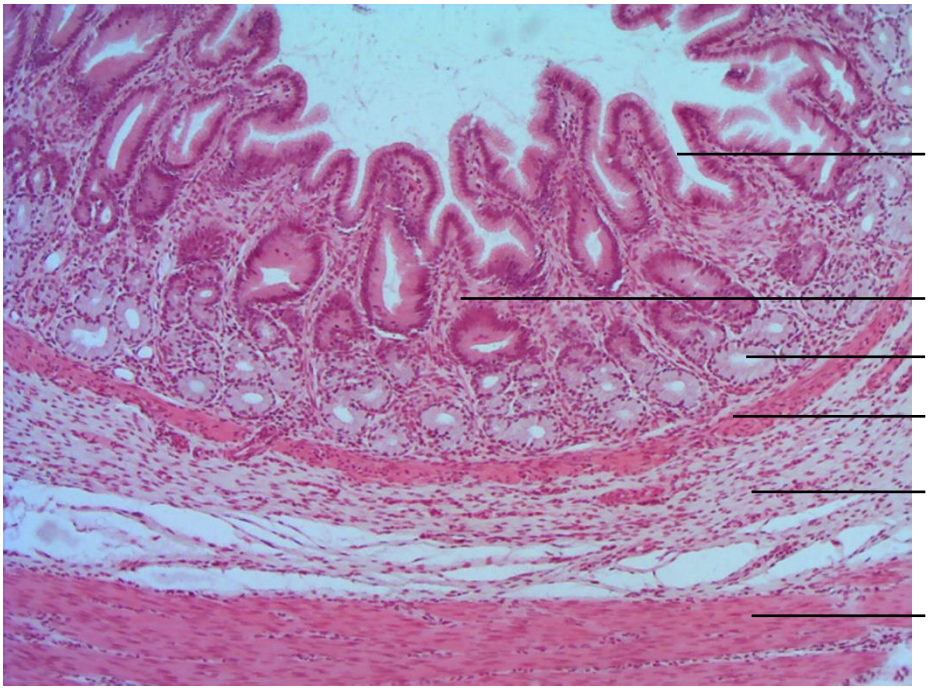

Figura 3.9 Estômago: região de cárdia.
Coloração: Hematoxilina e Eosina. Pequeno aumento.

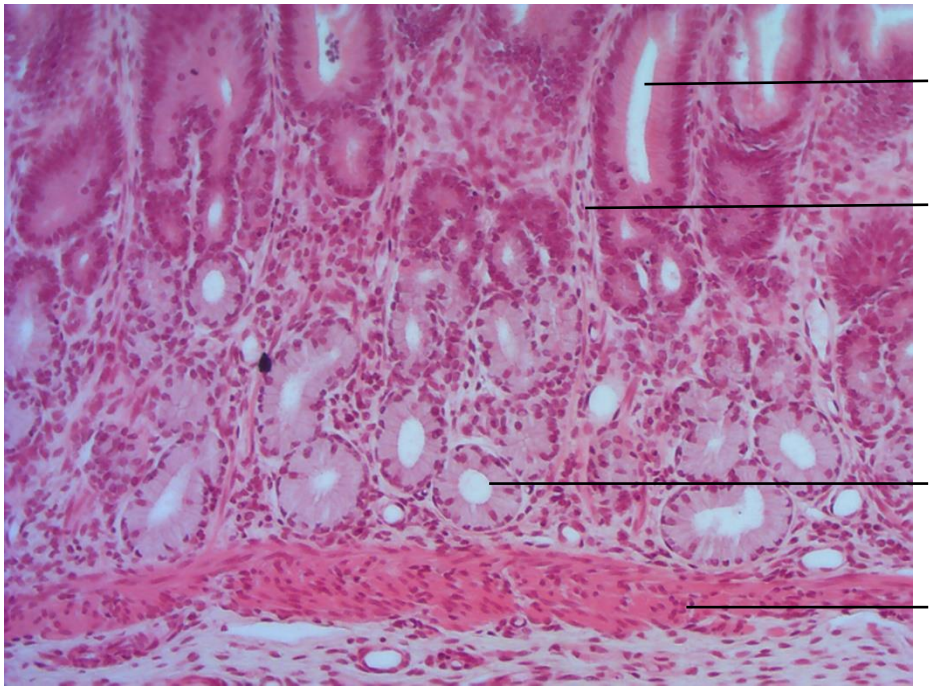

Figura 3.10 Estômago: região de cárdia.
Coloração: Hematoxilina e Eosina. Médio aumento.

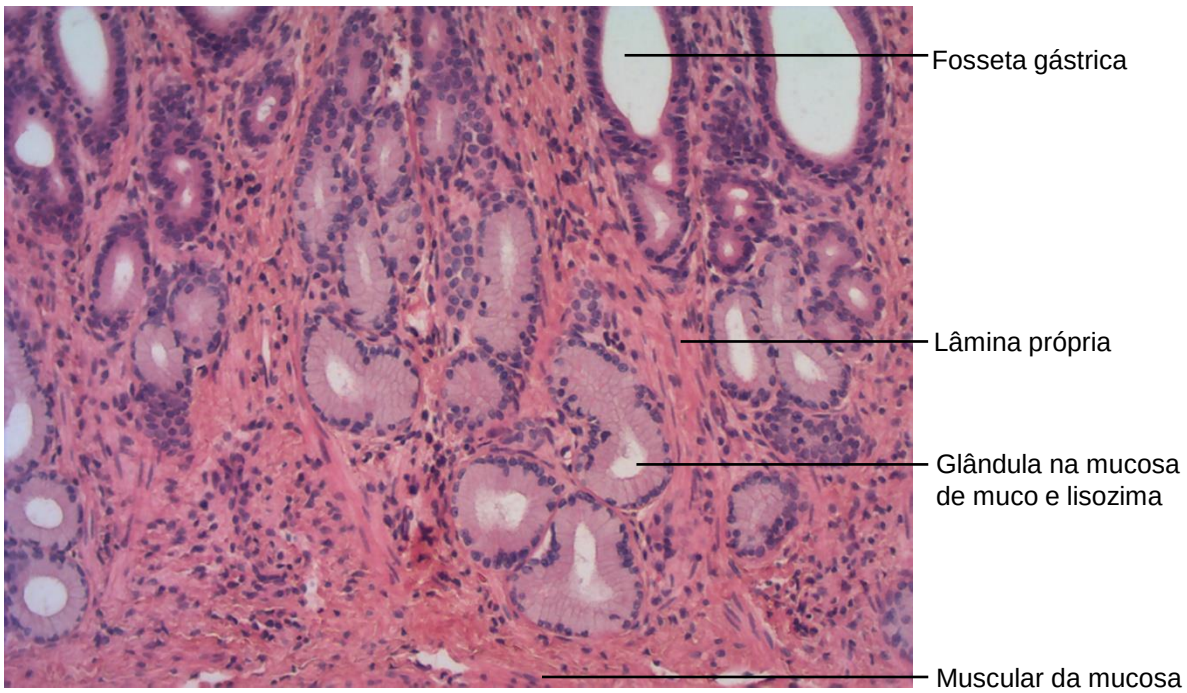

Figura 3.11 Estômago: região de cárdia.
Coloração: Hematoxilina e Eosina. Médio aumento.

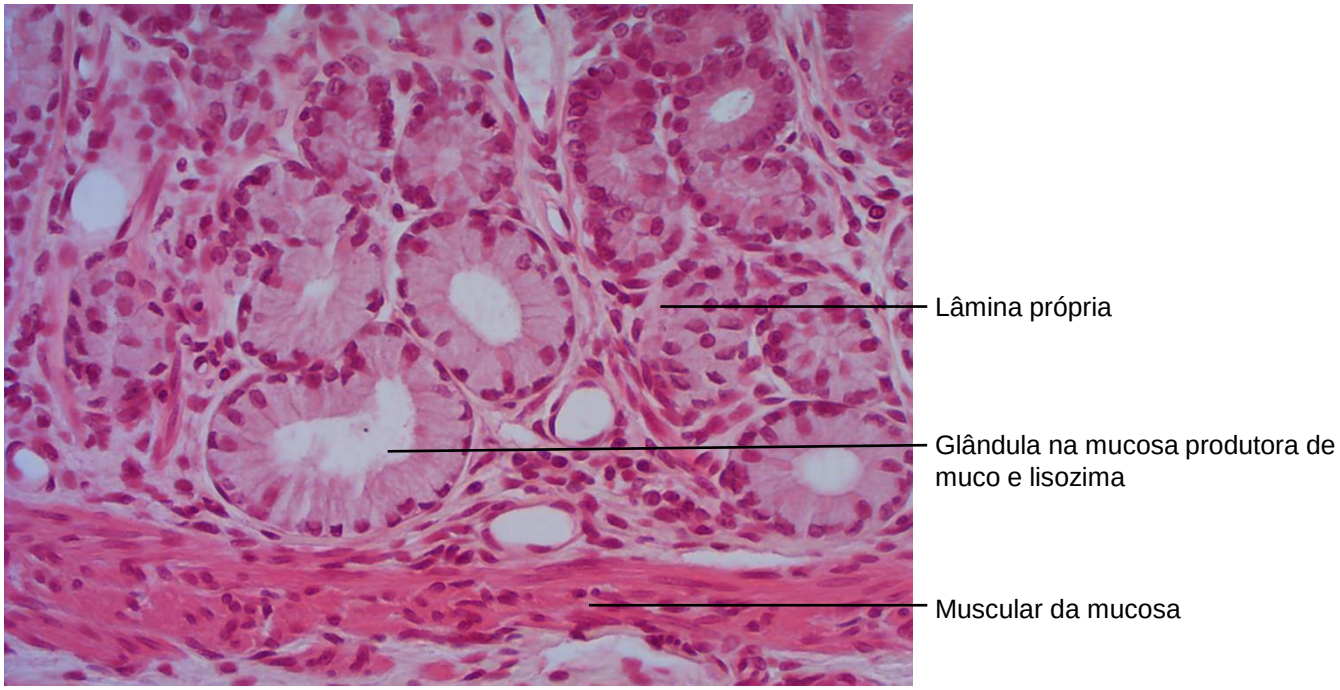

Figura 3.12 Estômago: região de cárdia.
Coloração: Hematoxilina e Eosina. Grande aumento.

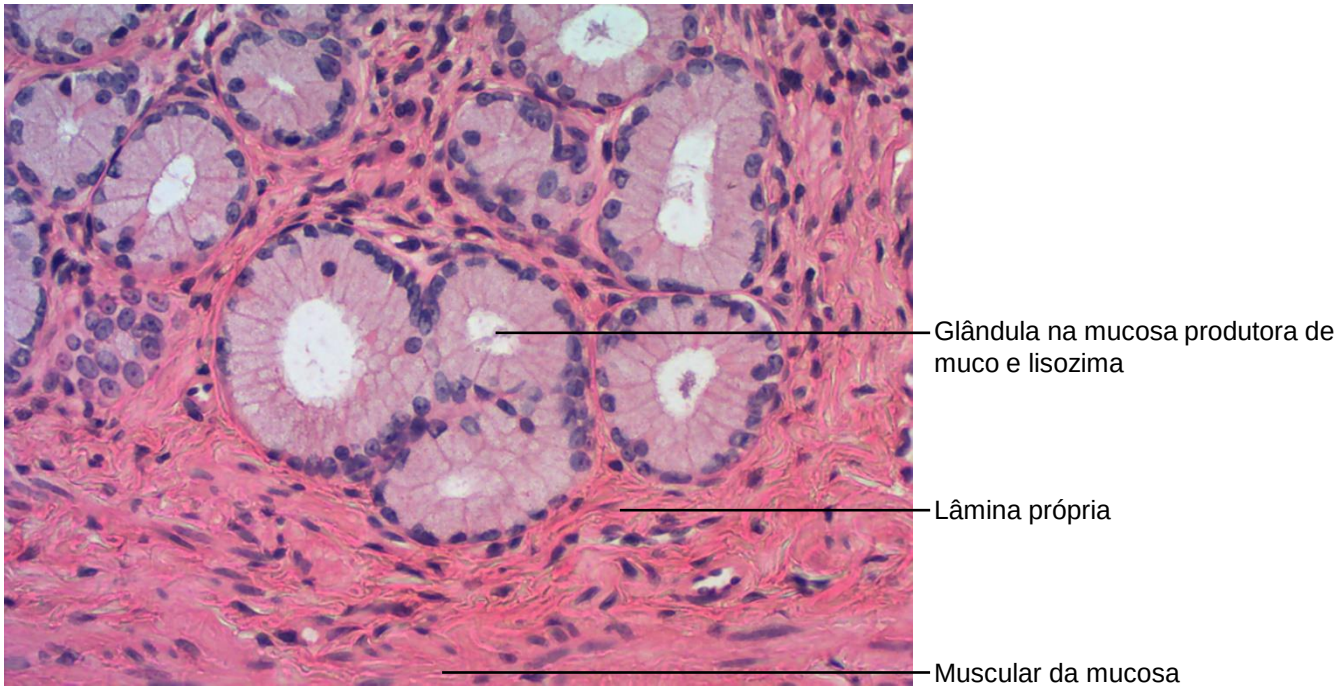

Figura 3.13 Estômago: região de cárdia.
Coloração: Hematoxilina e Eosina. Grande aumento.

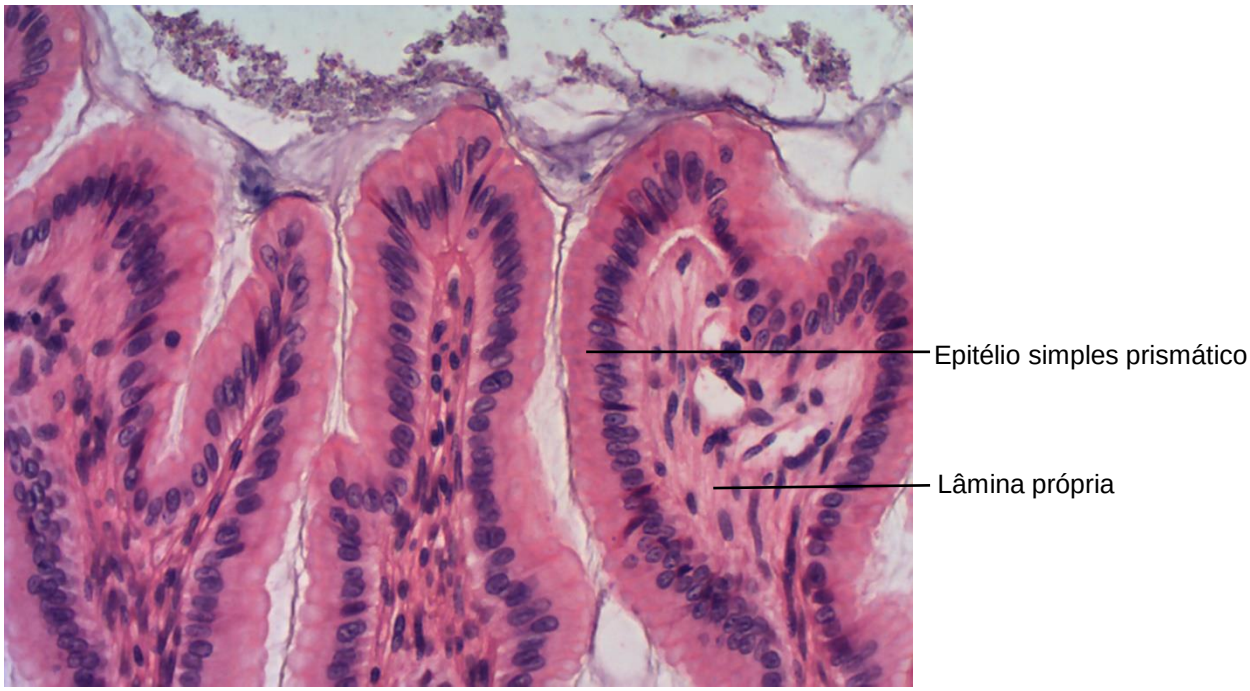

Figura 3.14 Estômago: região de cárdia.
Coloração: Hematoxilina e Eosina. Grande aumento.

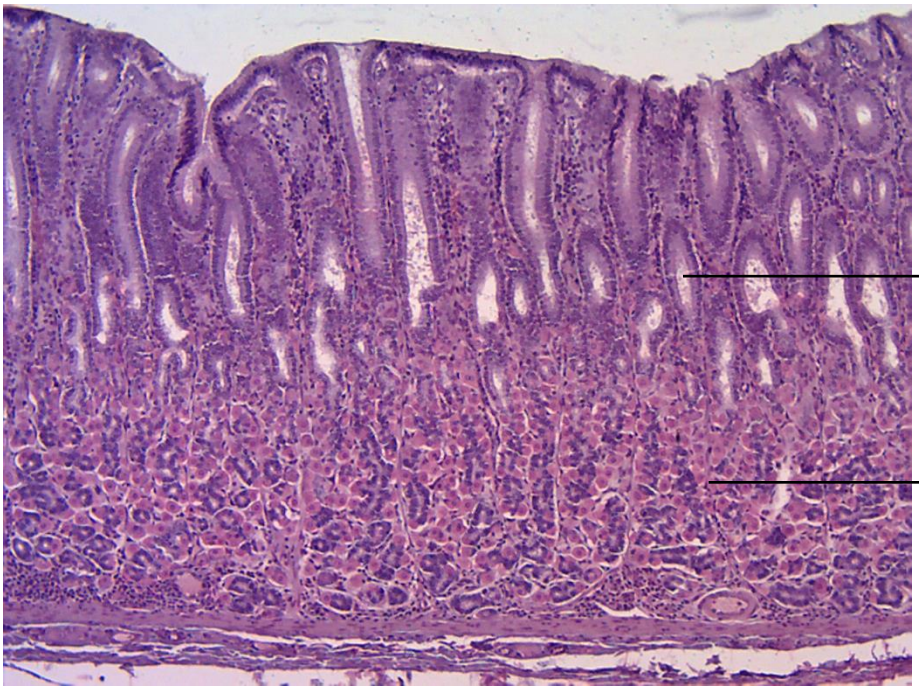

Figura 3.15 Estômago: região de fundo/corpo.
Coloração: Hematoxilina e Eosina. Pequeno aumento.

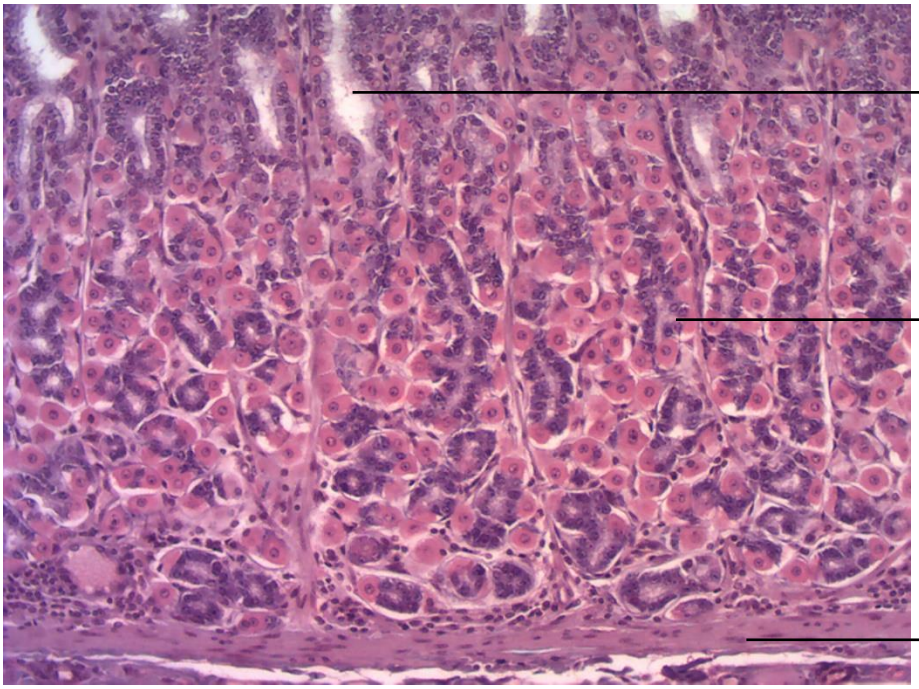

Figura 3.16 Estômago: região de fundo/corpo.
Coloração: Hematoxilina e Eosina. Médio aumento.

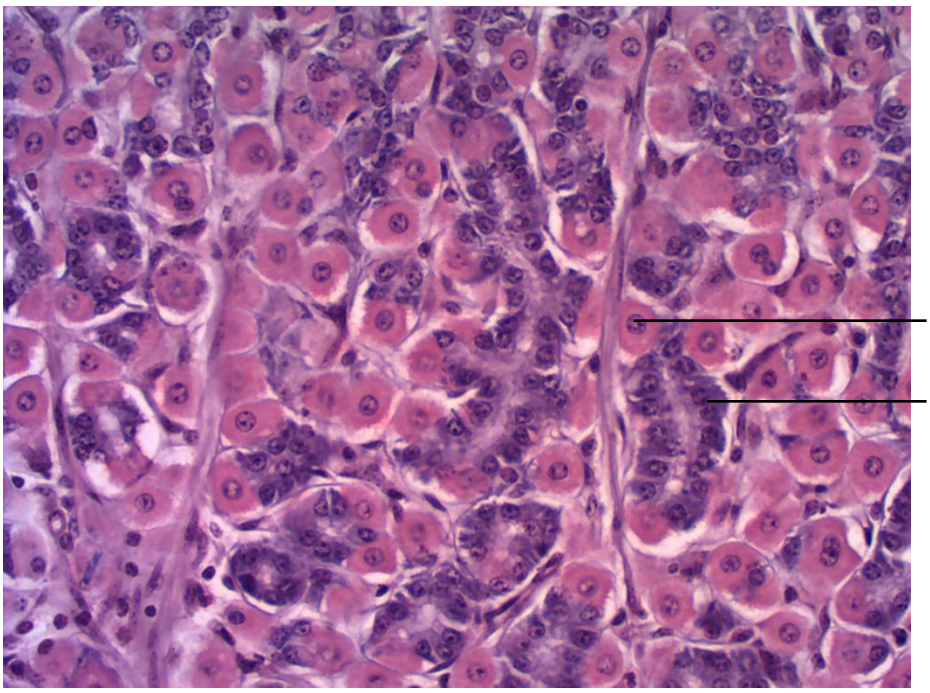

Figura 3.17 Estômago: região de fundo/corpo.
Coloração: Hematoxilina e Eosina. Grande aumento.

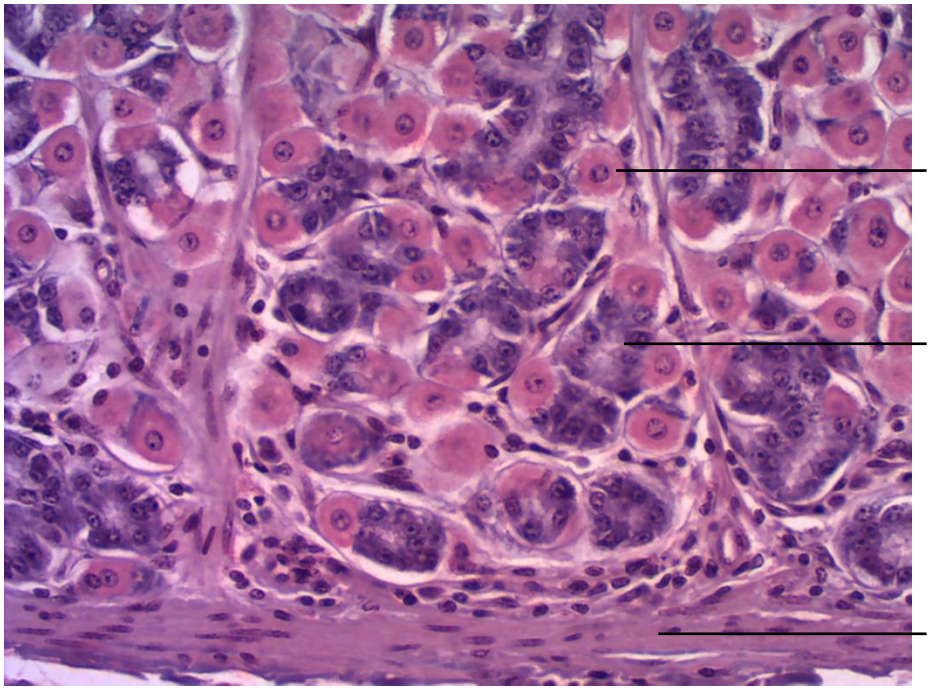

Figura 3.18 Estômago: região de fundo/corpo.
Coloração: Hematoxilina e Eosina. Grande aumento.

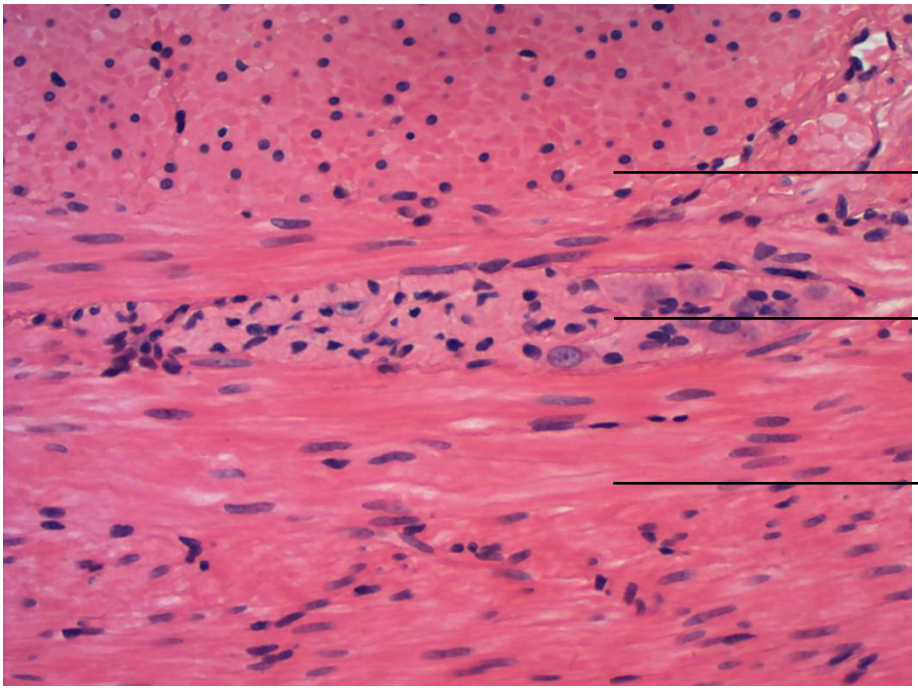

Figura 3.19 Estômago.
Coloração: Hematoxilina e Eosina. Grande aumento.

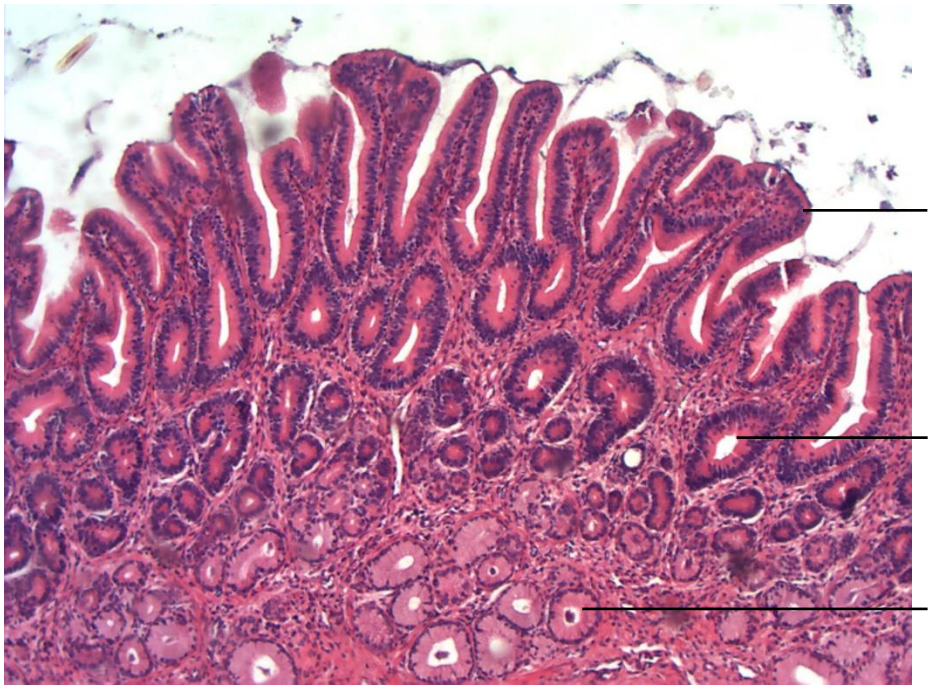

Figura 3.20 Duodeno.
Coloração: Hematoxilia e Eosina. Pequeno aumento.

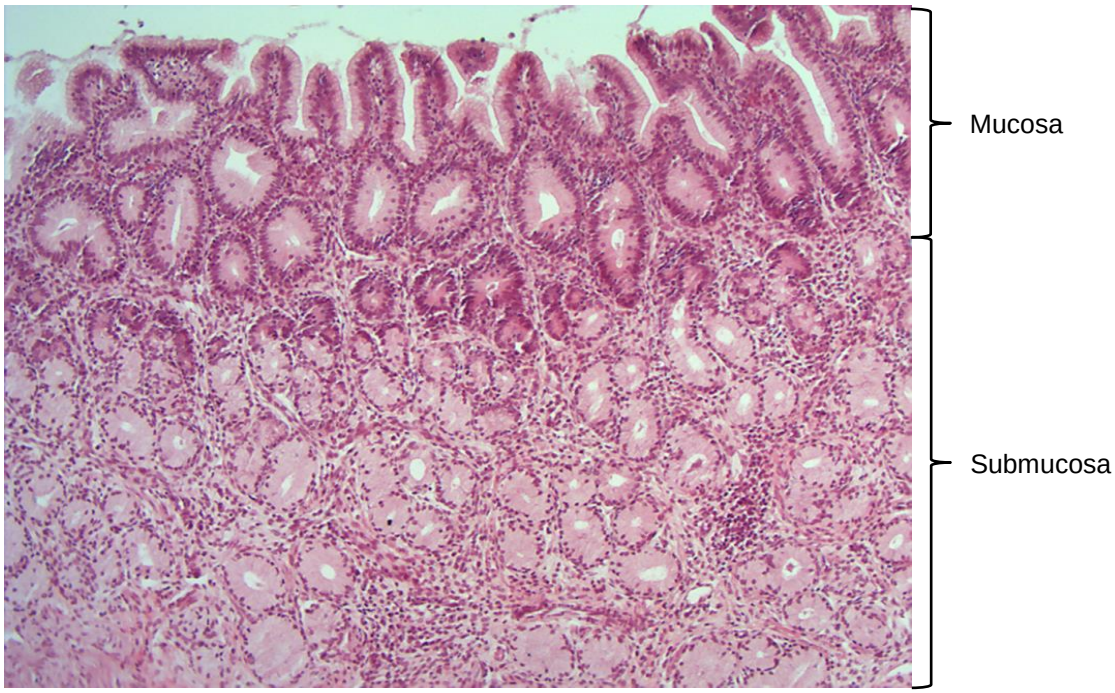

Figura 3.21 Duodeno.
Coloração: Hematoxilina e Eosina. Pequeno aumento.

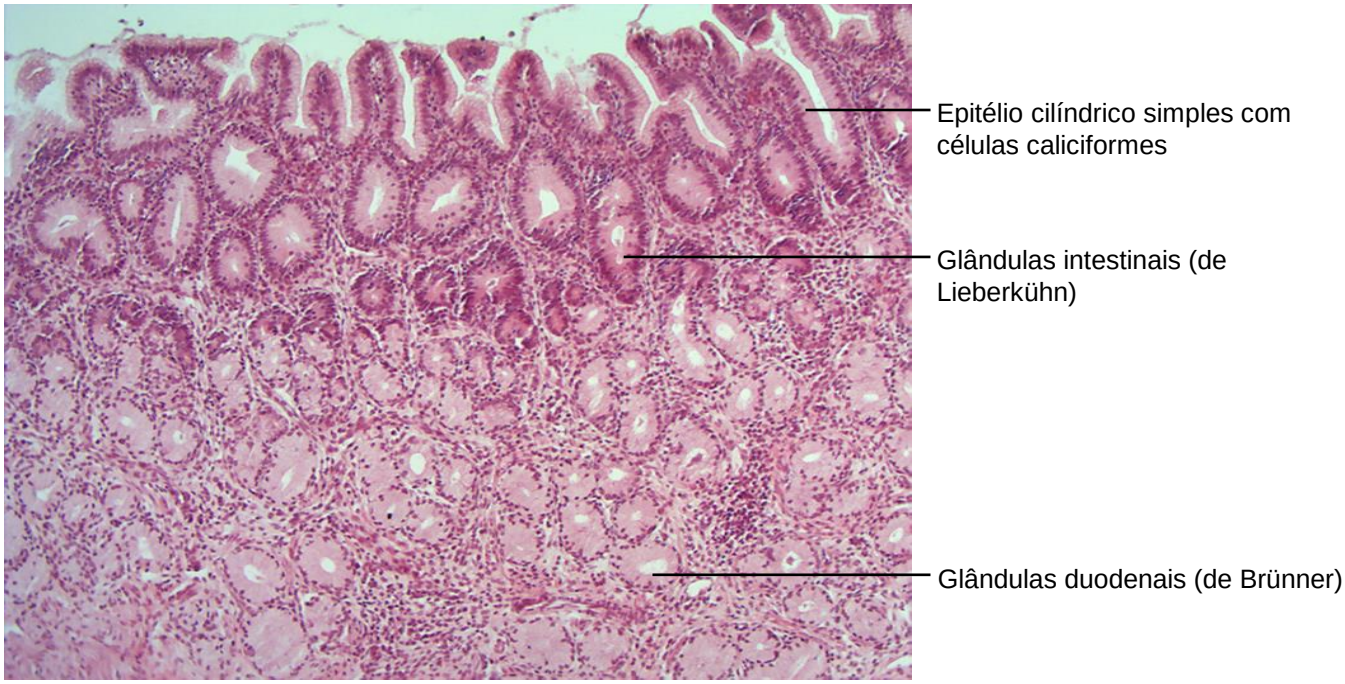

Figura 3.22 Duodeno.
Coloração: Hematoxilina e Eosina. Pequeno aumento.

Figura 3.23 Duodeno.
Coloração: Hematoxilina e Eosina. Médio aumento.

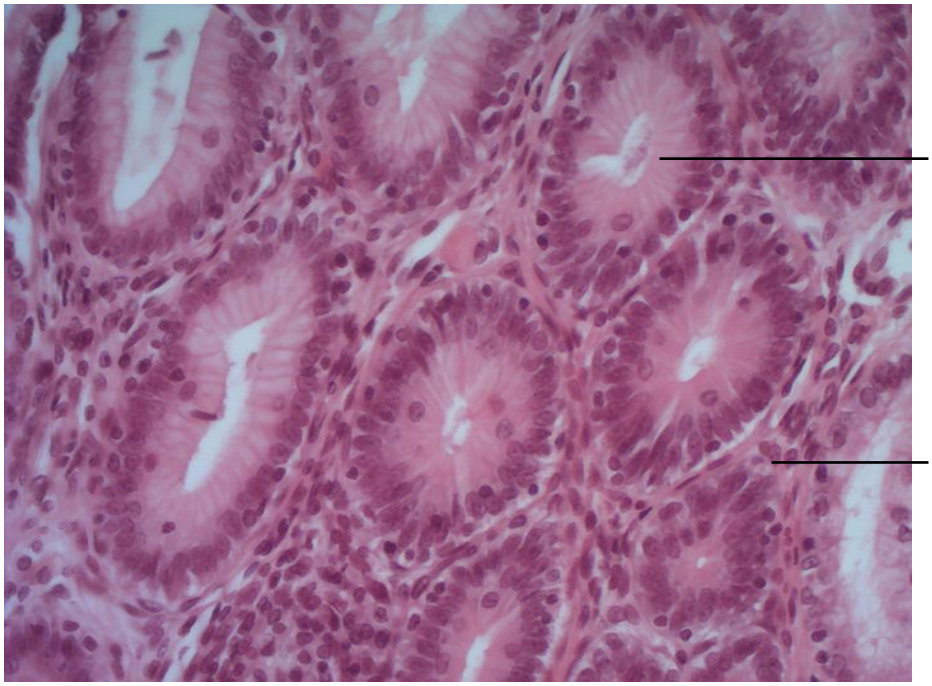

Figura 3.24 Duodeno.
coloração: Hematoxilina e Eosina. Grande aumento.

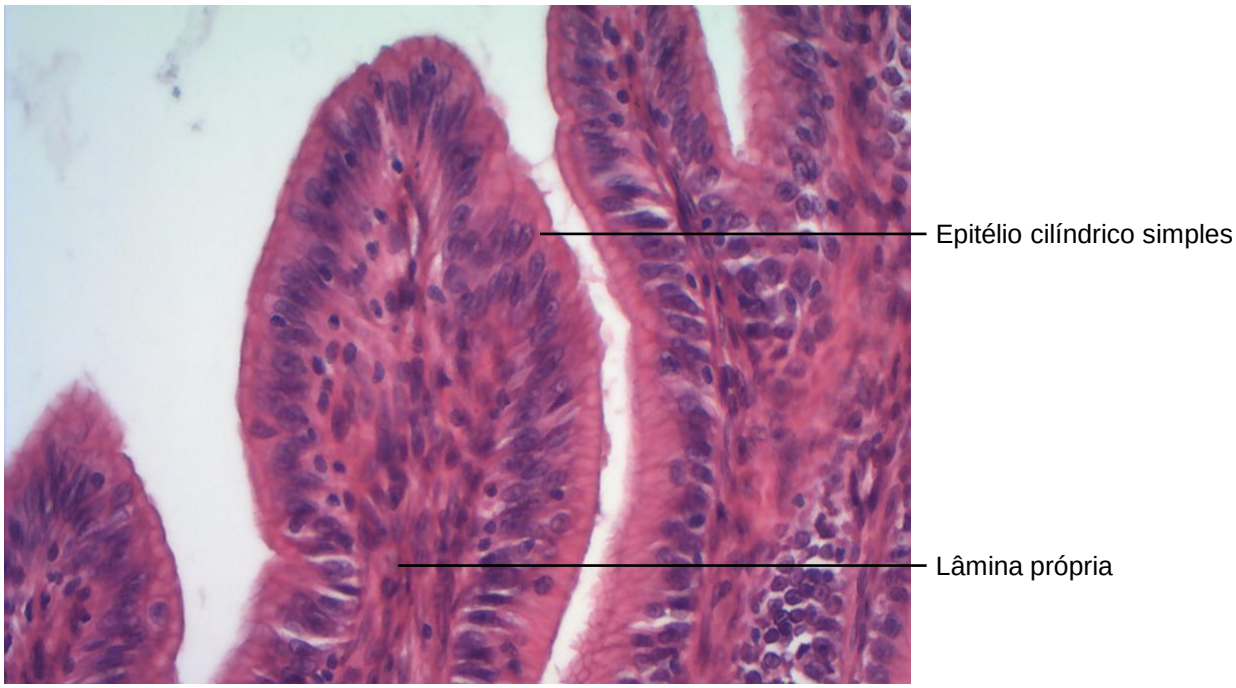

Figura 3.25 Duodeno.
coloração: Hematoxilina e Eosina. Grande aumento.

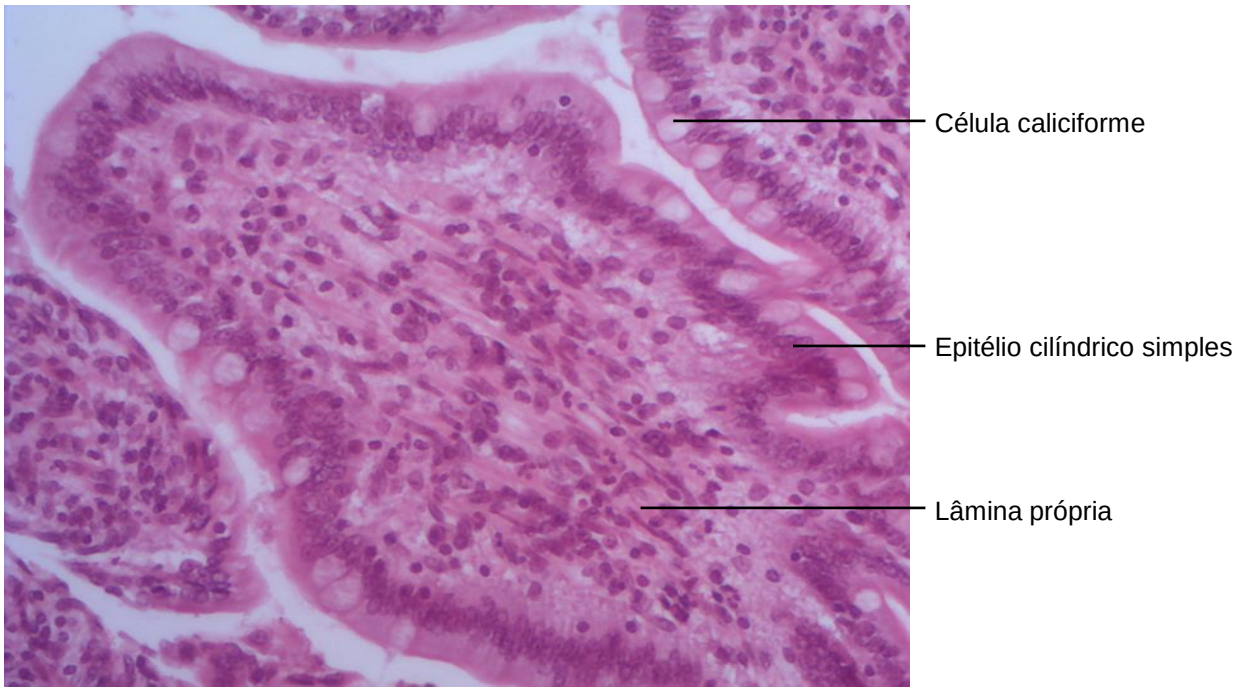

Figura 3.26 Duodeno.
coloração: Hematoxilina e Eosina. Grande aumento.

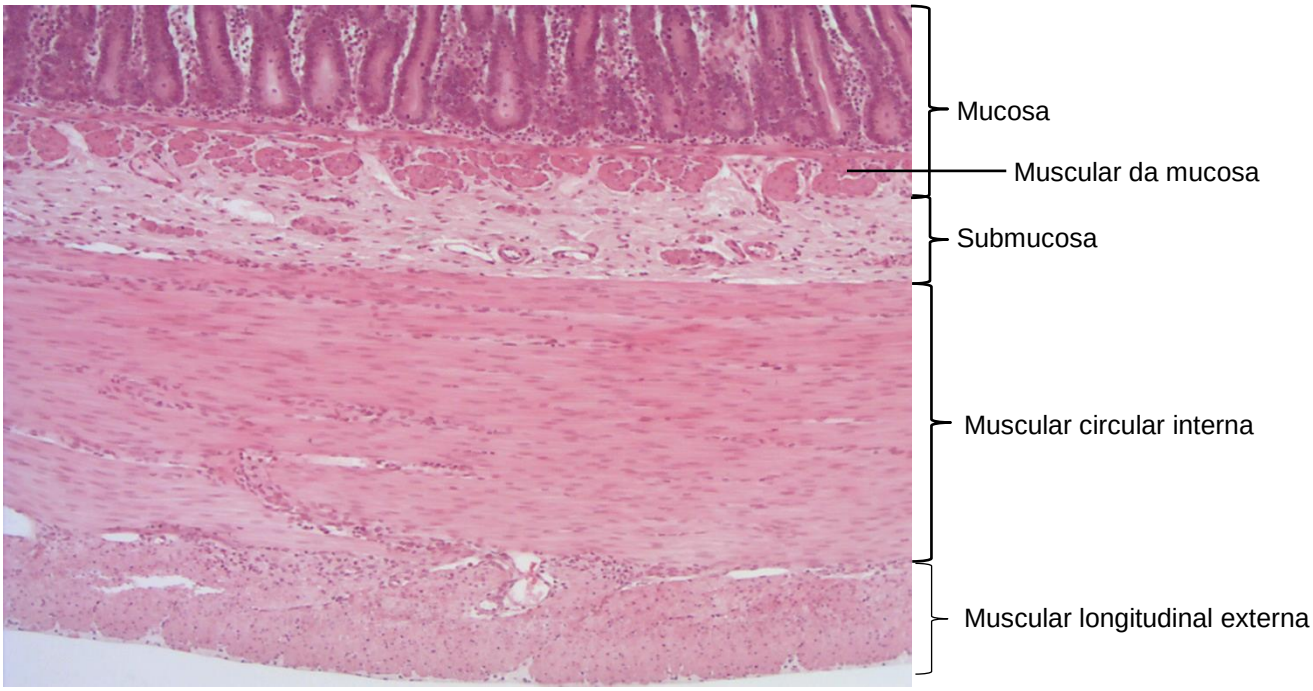

Figura 3.27 Jejuno.
Coloração: Hematoxilina e Eosina. Pequeno aumento.

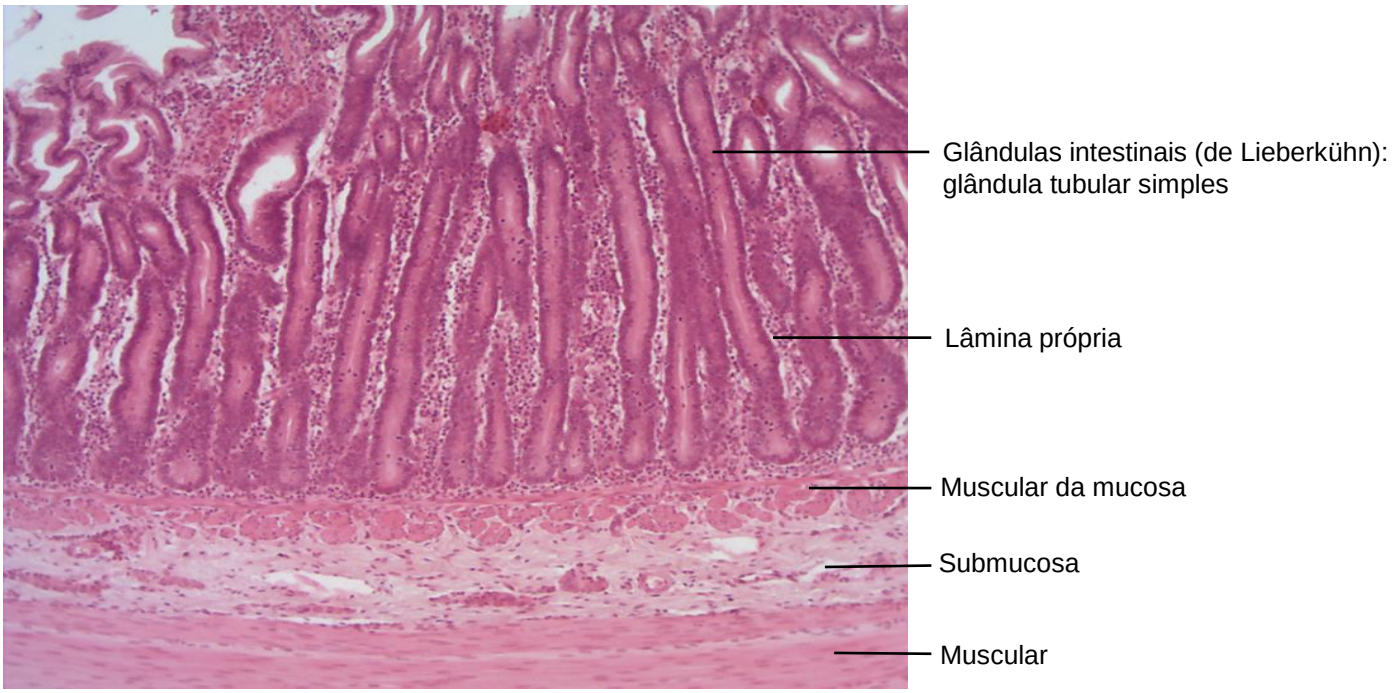

Figura 3.28 Jejuno.
Coloração: Hematoxilina e Eosina. Pequeno aumento.

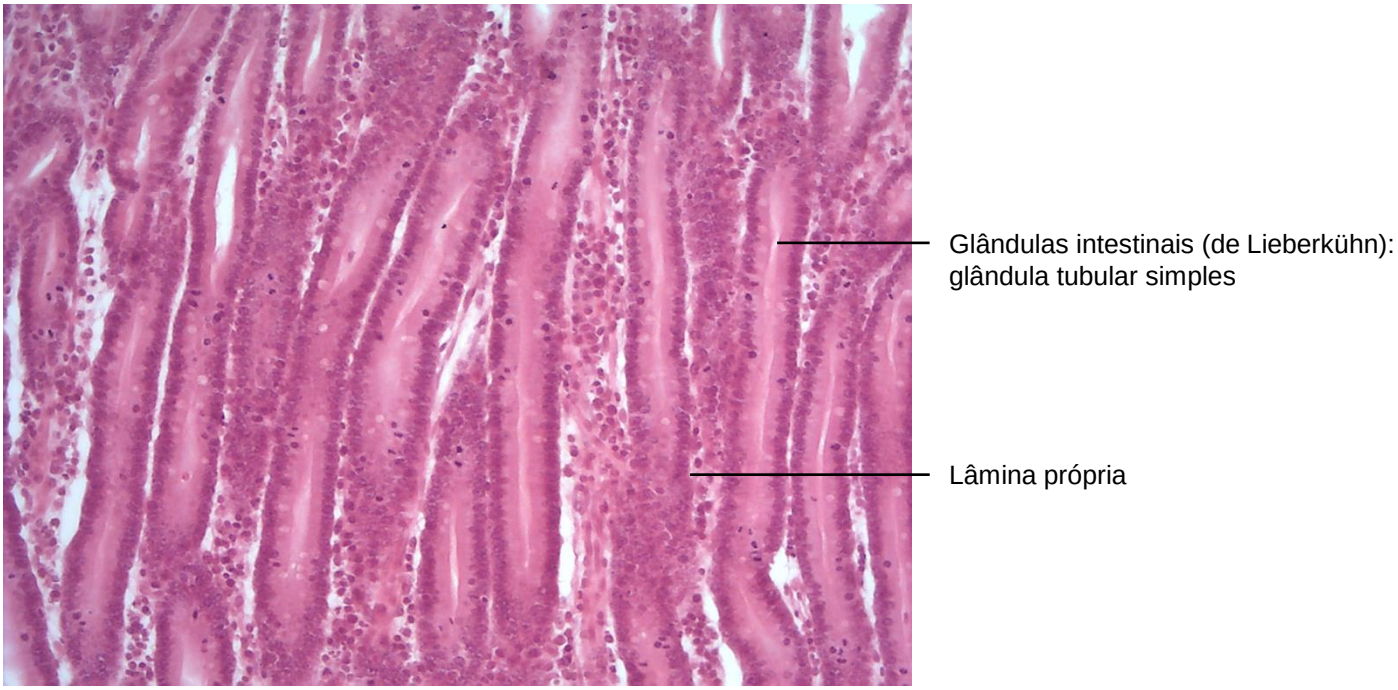

Figura 3.29 Jejuno.
Coloração: Hematoxilina e Eosina. Médio aumento.

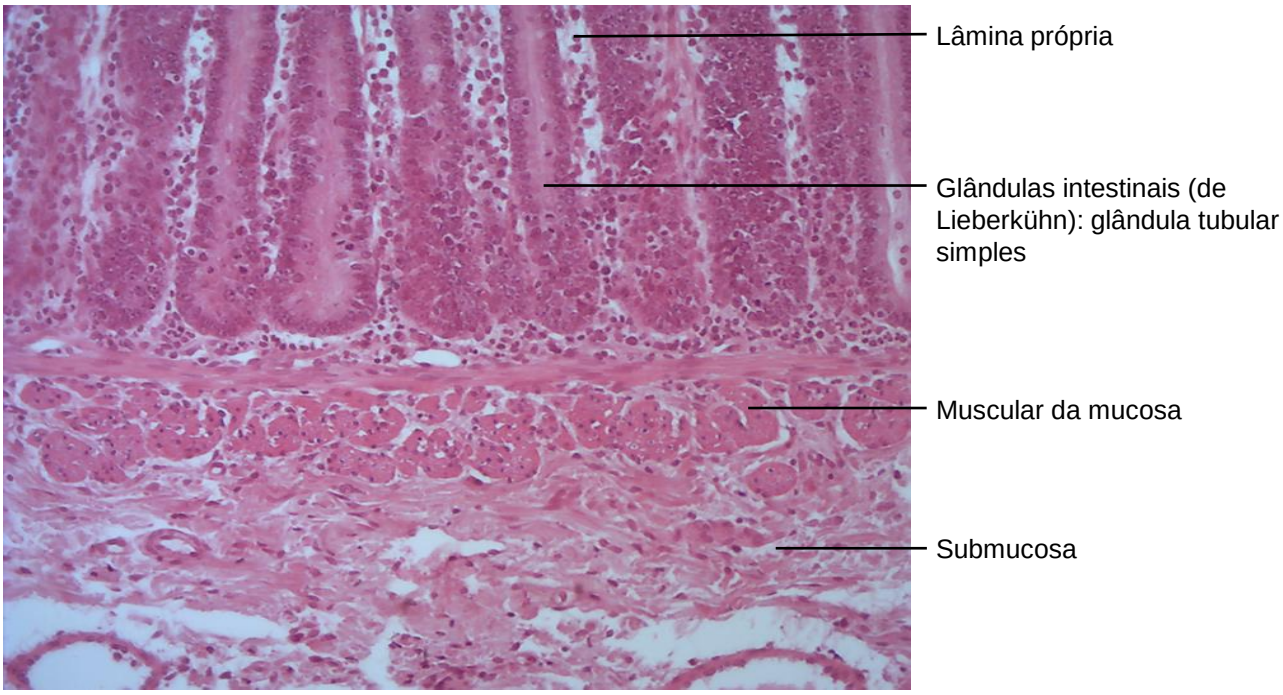

Figura 3.30 Jejuno.
Coloração: Hematoxilina e Eosina. Médio aumento.

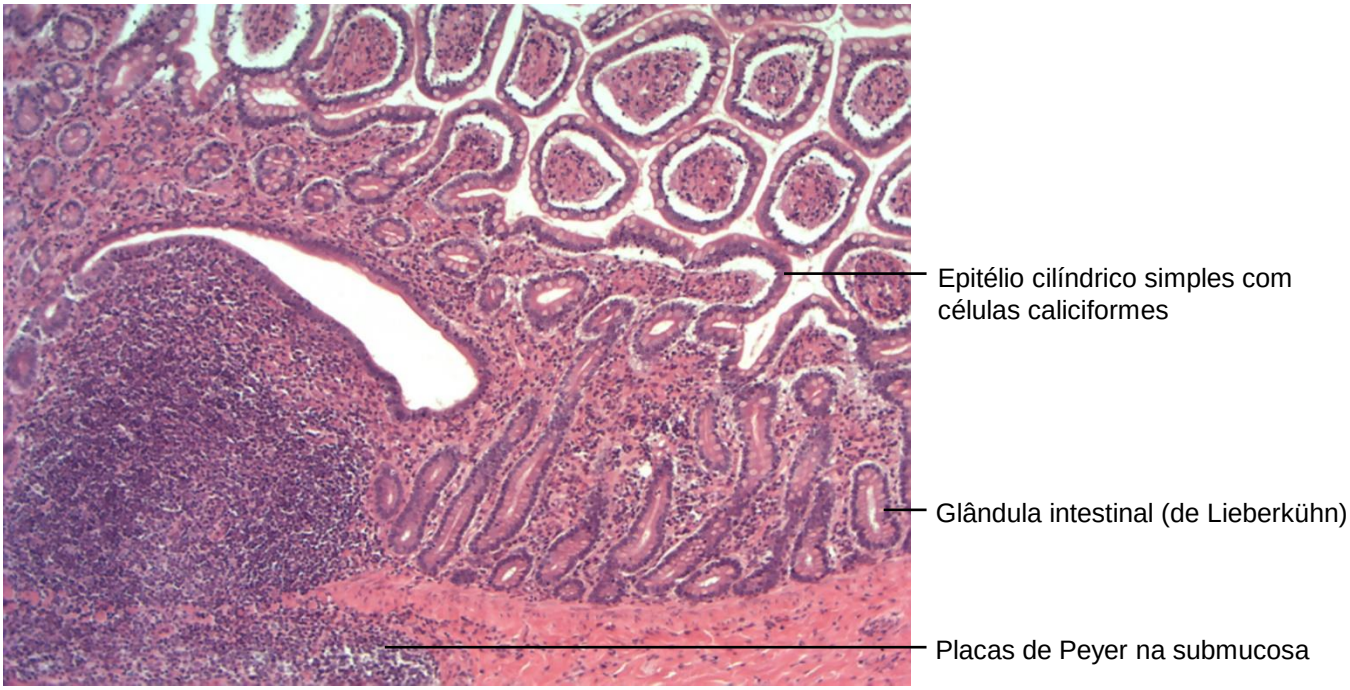

Figura 3.31 Íleo.
Coloração: Hematoxilina e Eosina. Pequeno aumento.

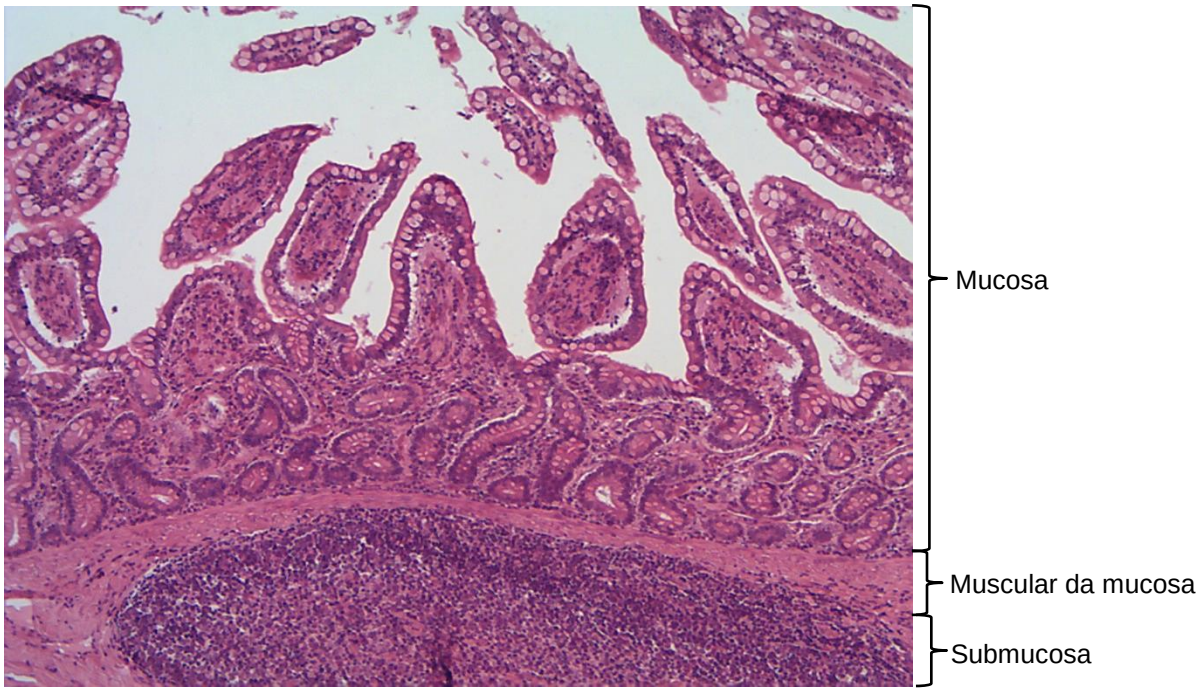

Figura 3.32 Íleo.
Coloração: Hematoxilina e Eosina. Pequeno aumento.

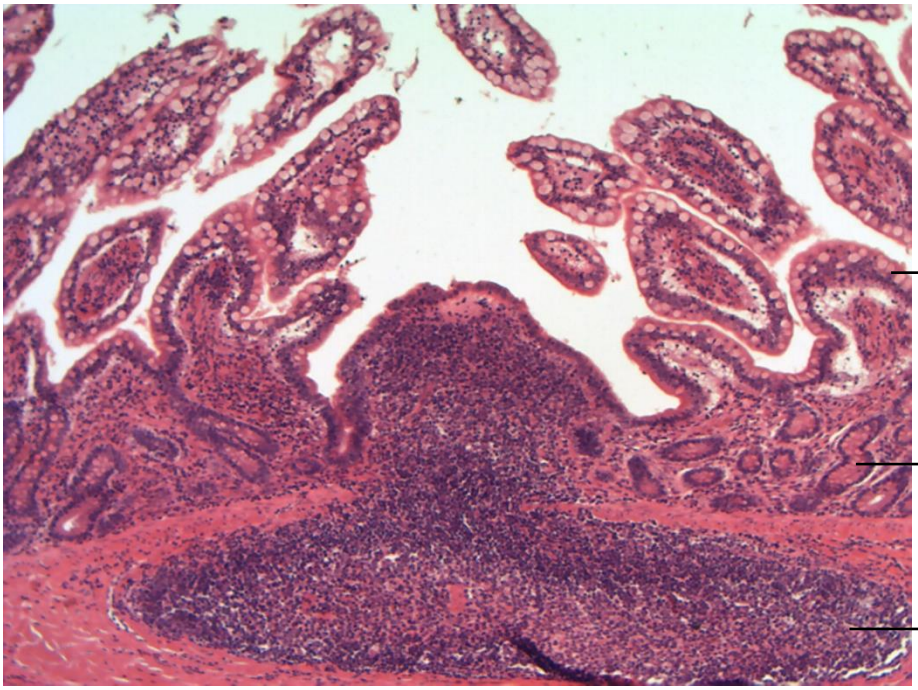

Figura 3.33 Íleo.
Coloração: Hematoxilina e Eosina. Pequeno aumento.

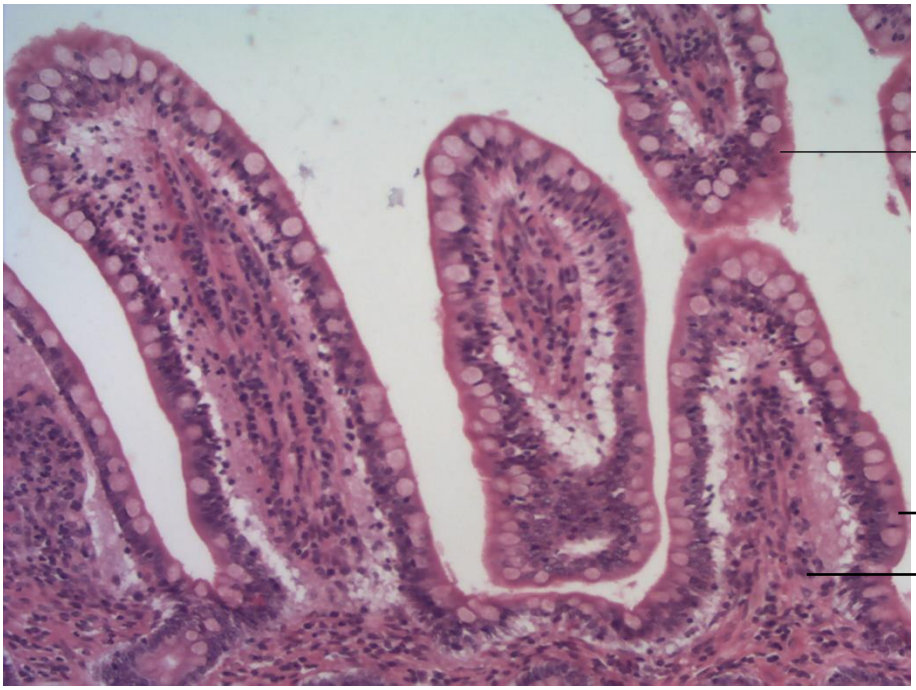

Figura 3.34 Íleo.
Coloração: Hematoxilina e Eosina. Médio aumento.

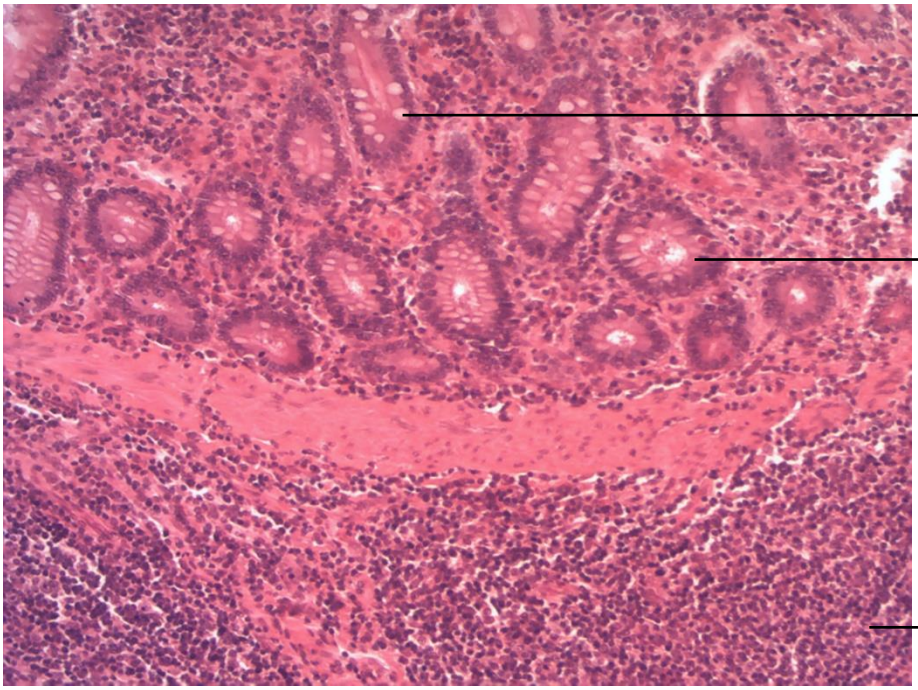

Figura 3.35 Íleo.
Coloração: Hematoxilina e Eosina. Médio aumento.

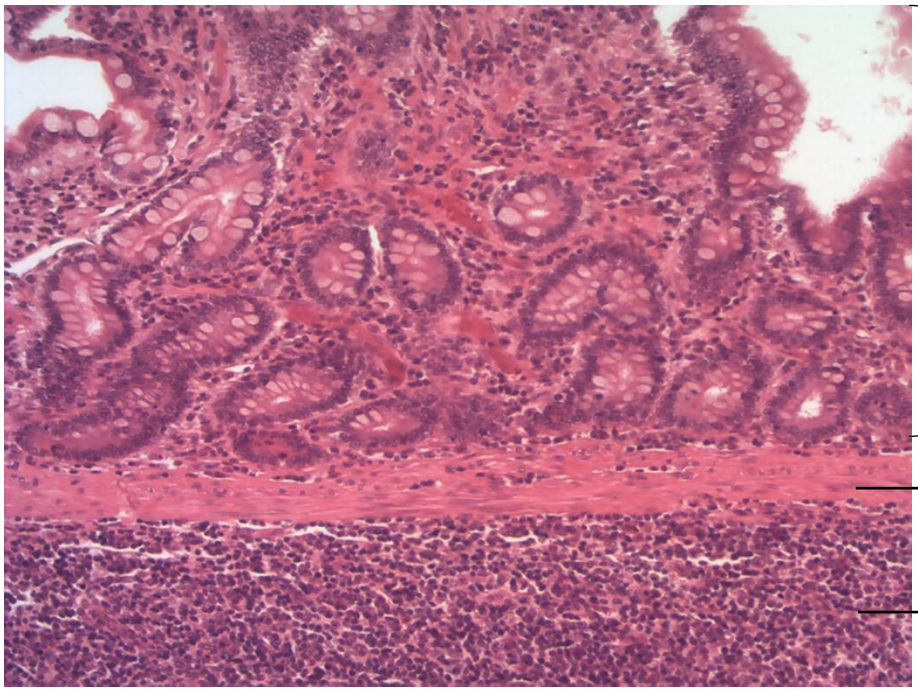

Figura 3.36 Íleo.
Coloração: Hematoxilina e Eosina. Médio aumento.

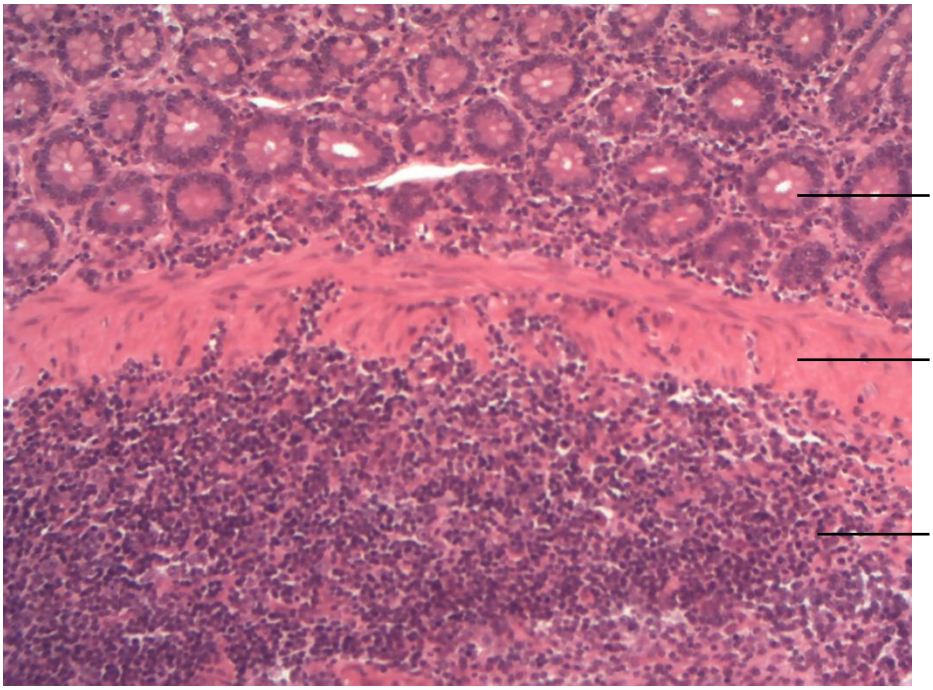

Figura 4.37 Íleo.
Coloração: Hematoxilina e Eosina. Médio aumento.

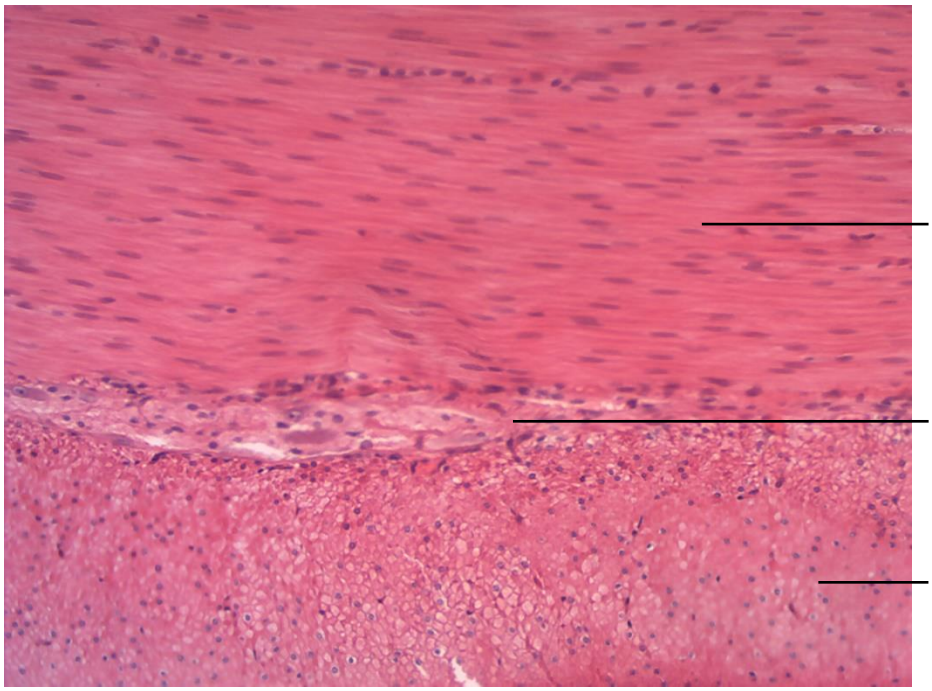

Figura 3.38 Íleo.
Coloração: Hematoxilina e Eosina. Grande aumento.

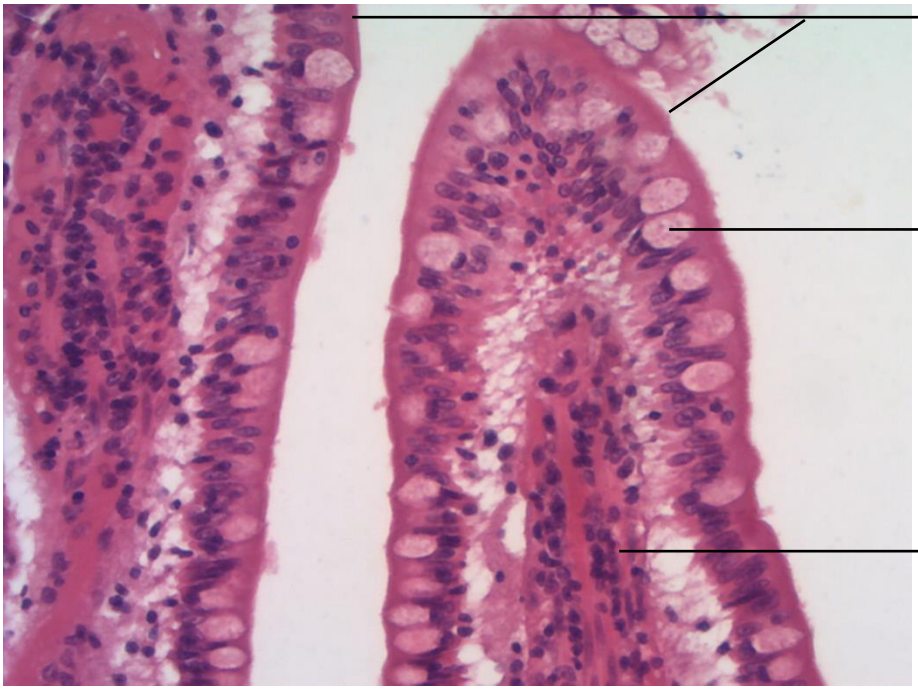

Figura 3.39 Íleo.
Coloração: Hematoxilina e Eosina. Grande aumento.

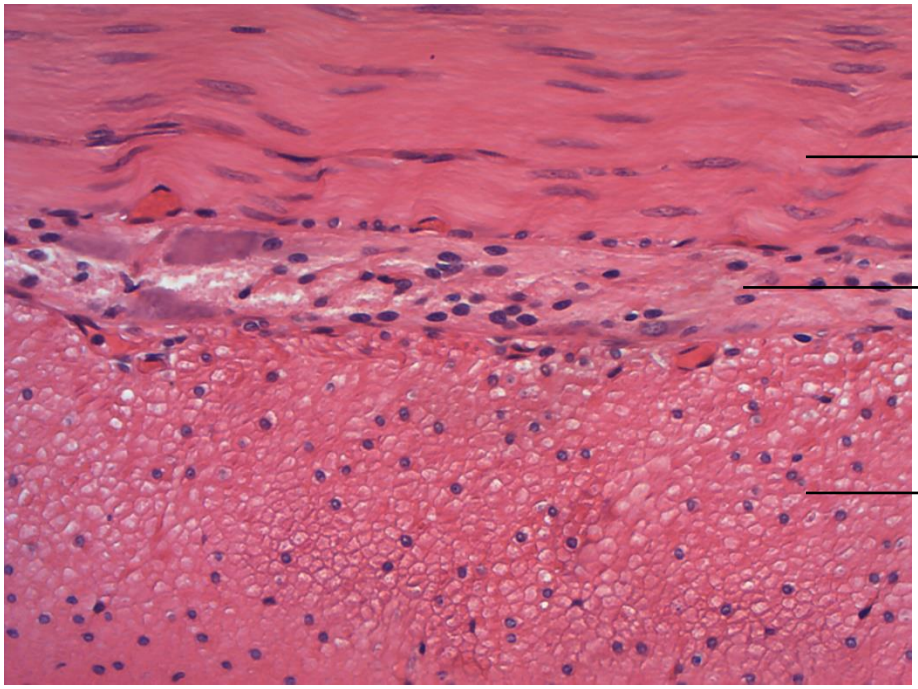

Figura 3.40 Íleo.
Coloração: Hematoxilina e Eosina. Grande aumento.

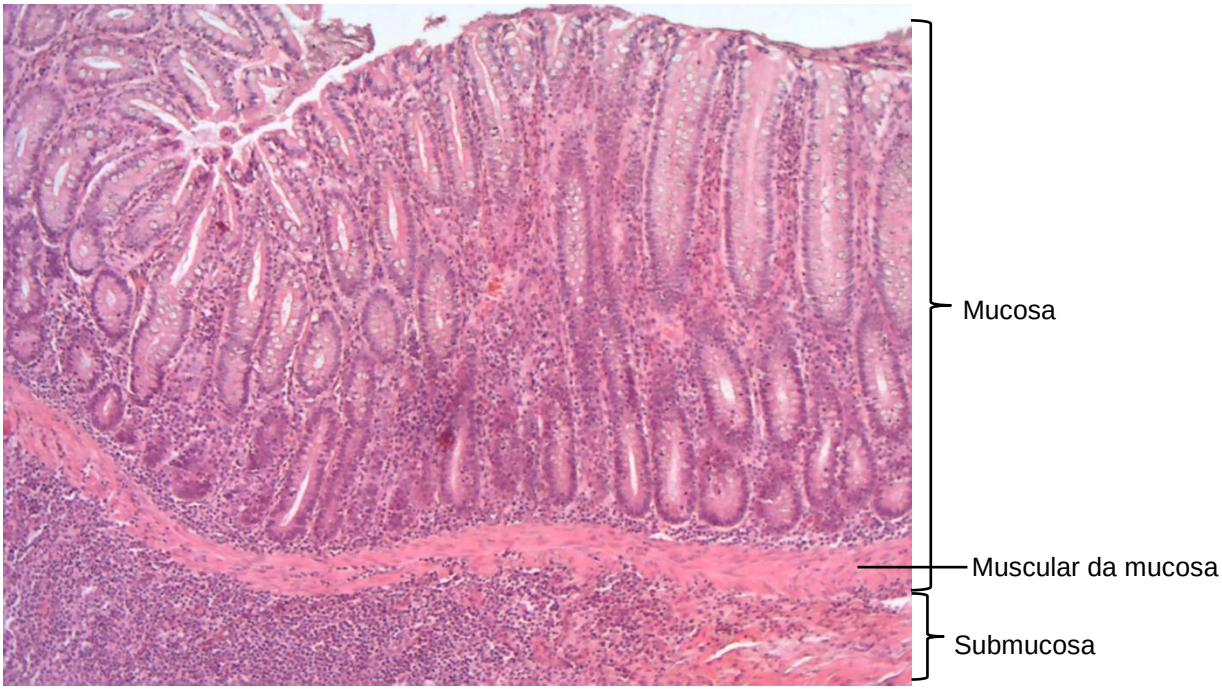

Figura 3.41 Intestino grosso.
Coloração: Hematoxilina e Eosina. Pequeno aumento.

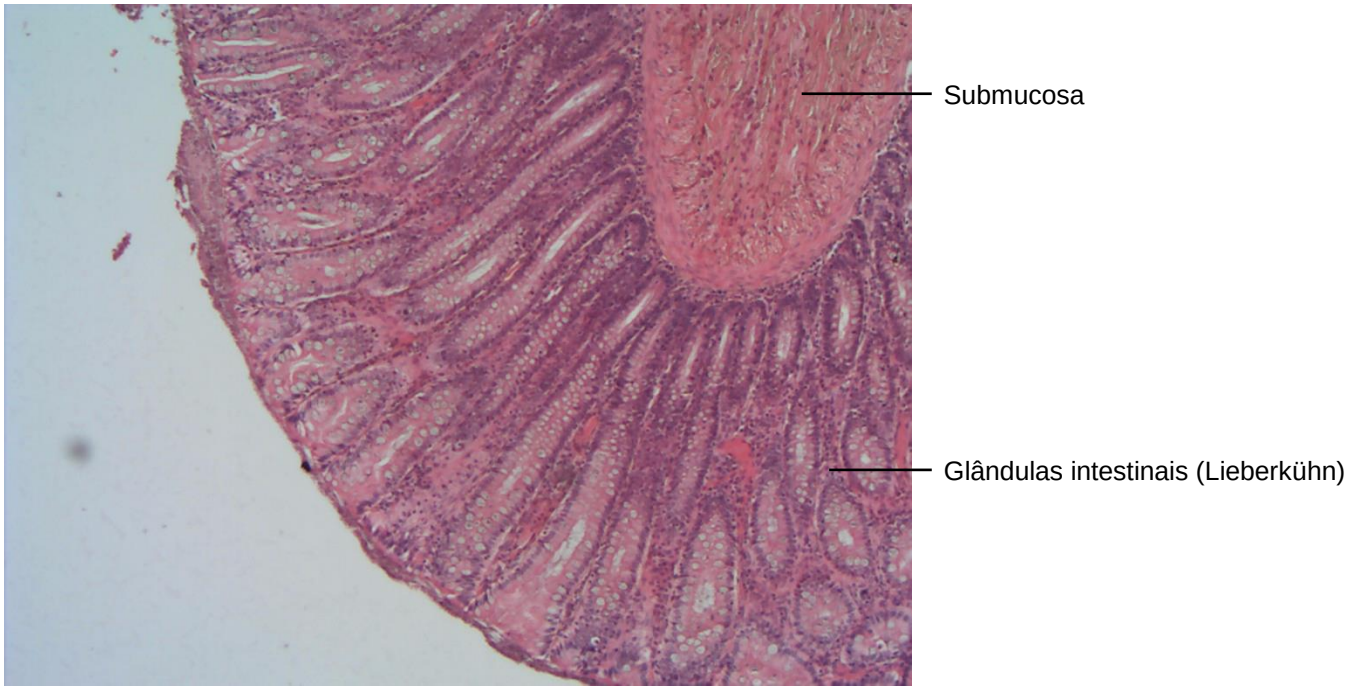

Figura 3.42 Intestino grosso.
Coloração: Hematoxilina e Eosina. Pequeno aumento.

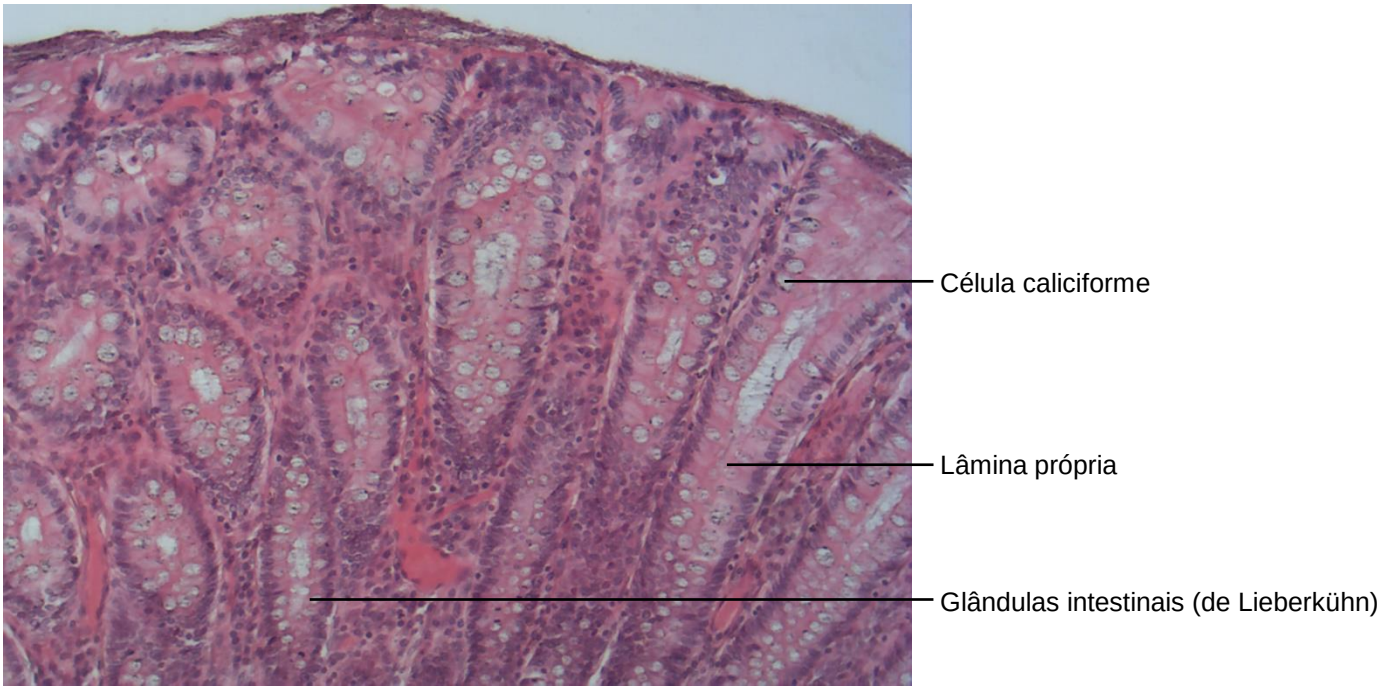

Figura 3.43 Intestino grosso.
Coloração: Hematoxilina e Eosina. Médio aumento.

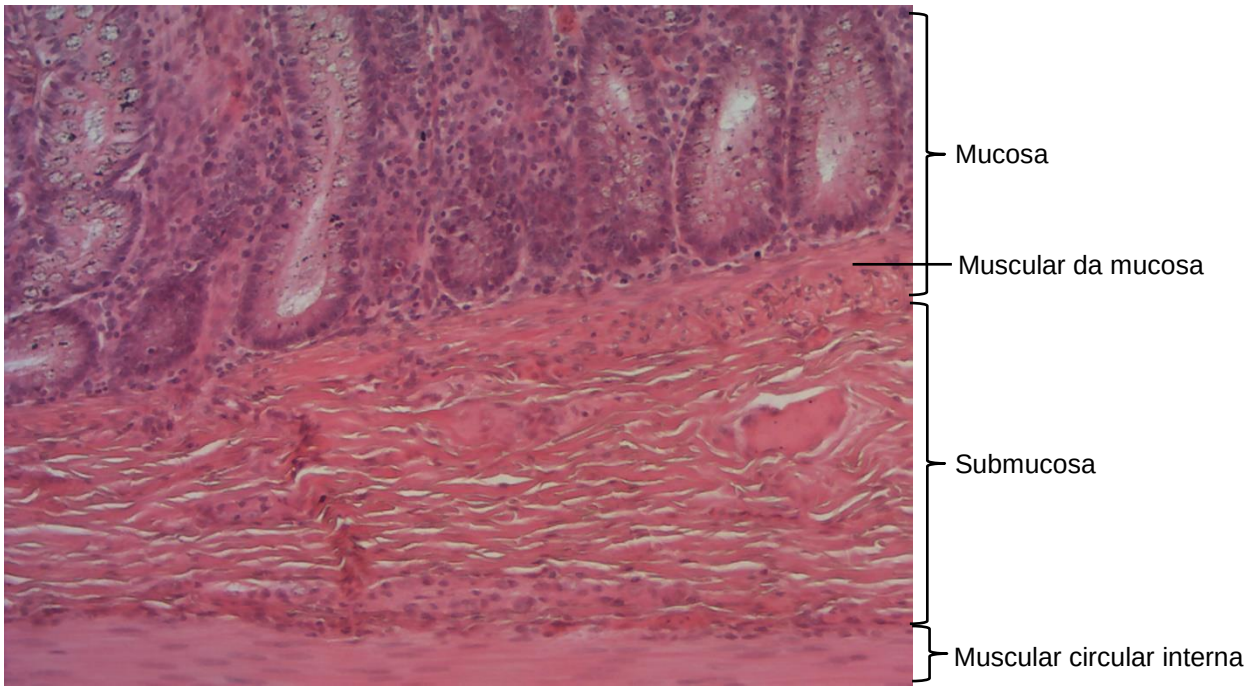

Figura 3.44 Intestino grosso.
Coloração: Hematoxilina e Eosina. Médio aumento.

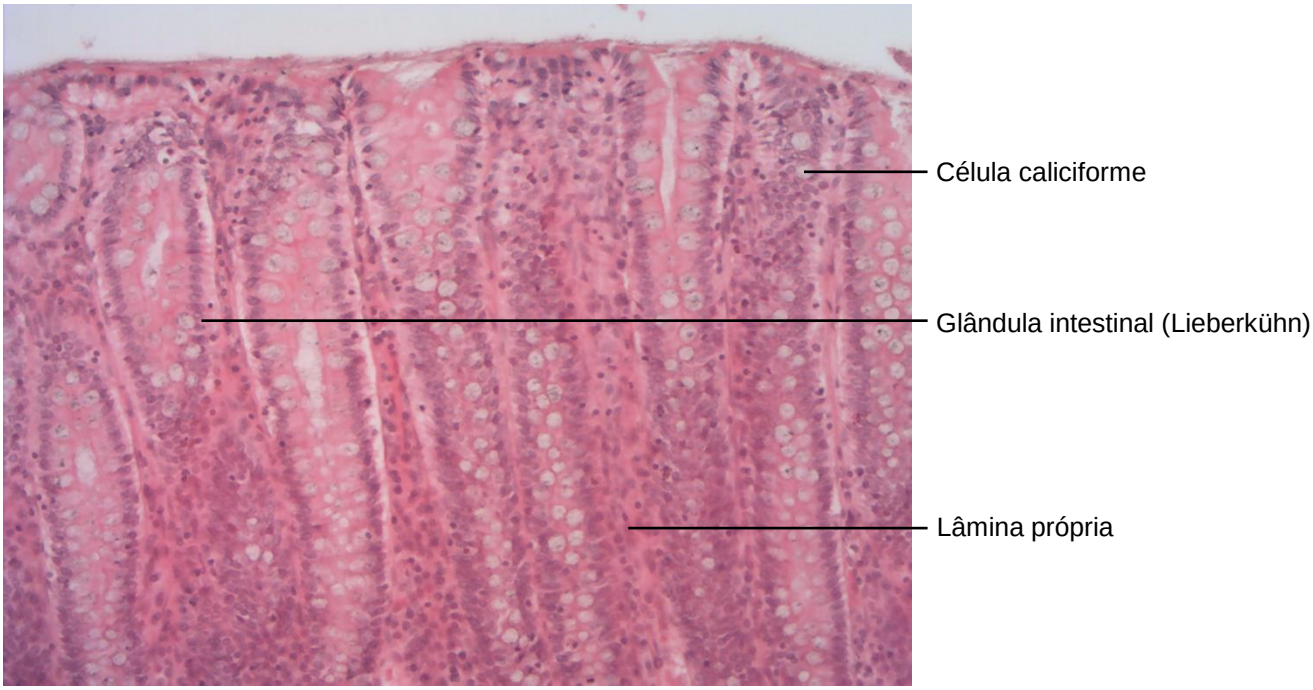

Figura 3.45 Intestino grosso.
Coloração: Hematoxilina e Eosina. Médio aumento.

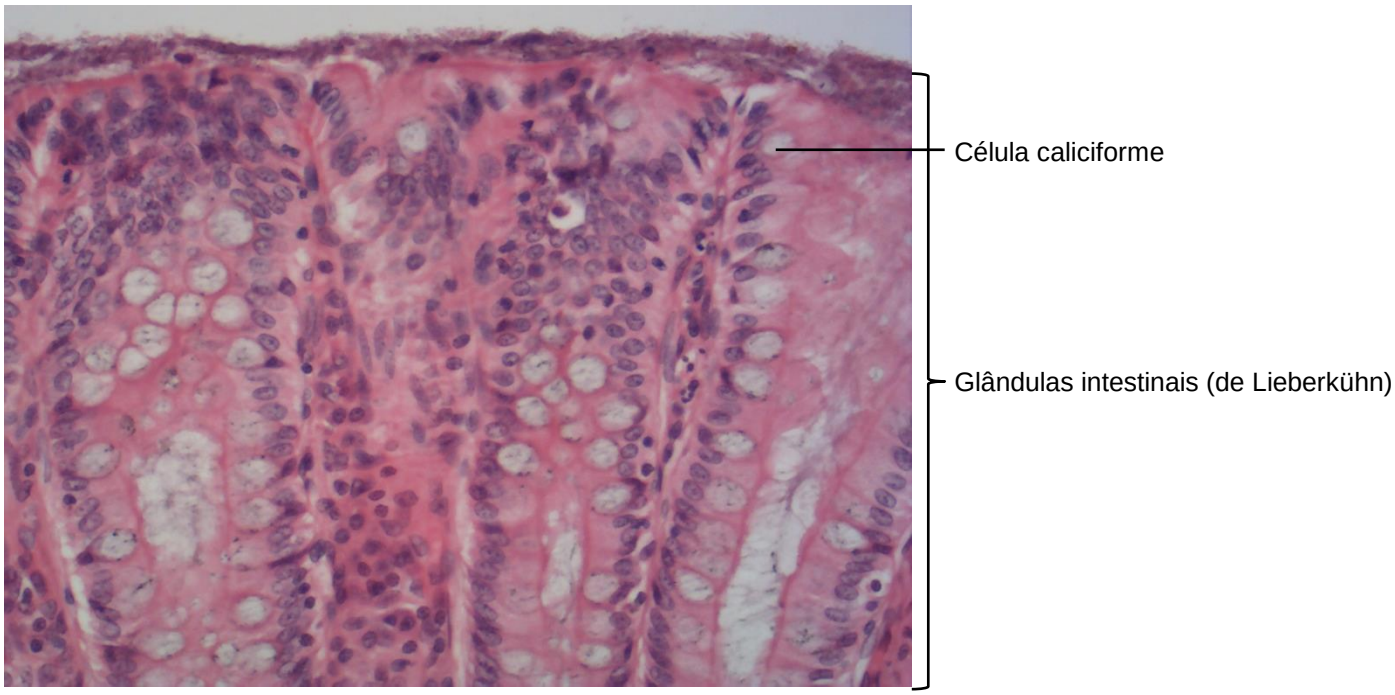

Figura 3.46 Intestino grosso.
Coloração: Hematoxilina e Eosina. Grande aumento.

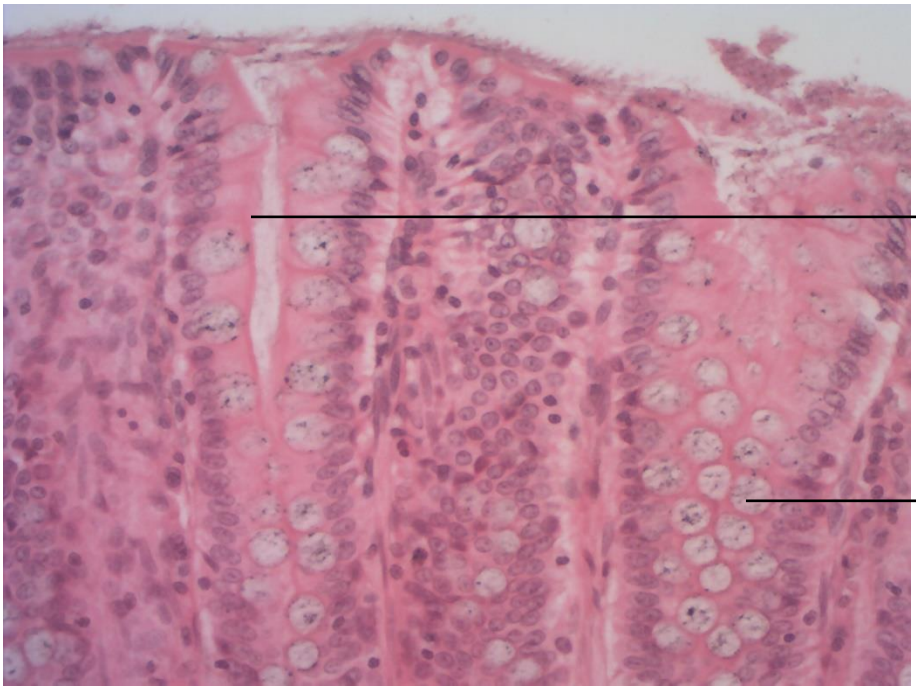

Figura 3.47 Intestino grosso.
Coloração: Hematoxilina e Eosina. Grande aumento.

Capítulo 4

Sistema Digestório II: órgãos anexos

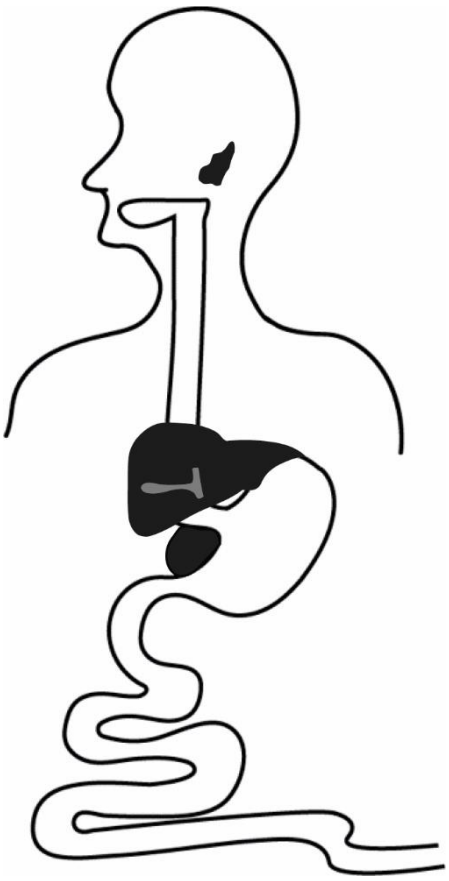

Gabriel Lucas da Cunha Barros
João Vítor Pereira
Keldrey Vinícius Alício de Paula
Osny Ferrari
Fábio Goulart de Andrade

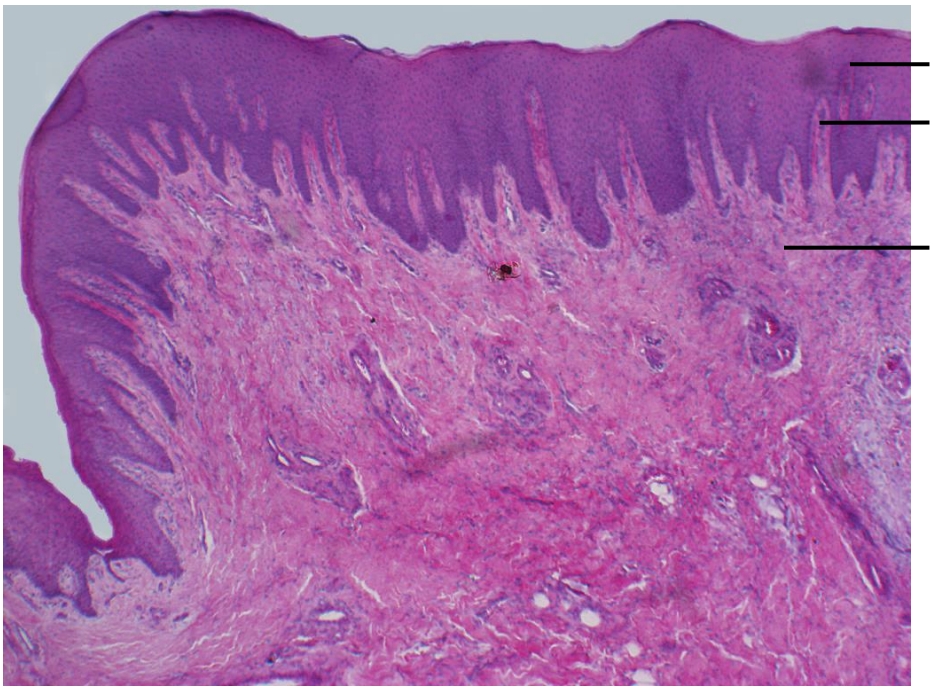

Figura 4.1 Gengiva.
Coloração: Hematoxilina e Eosina. Pequeno aumento.

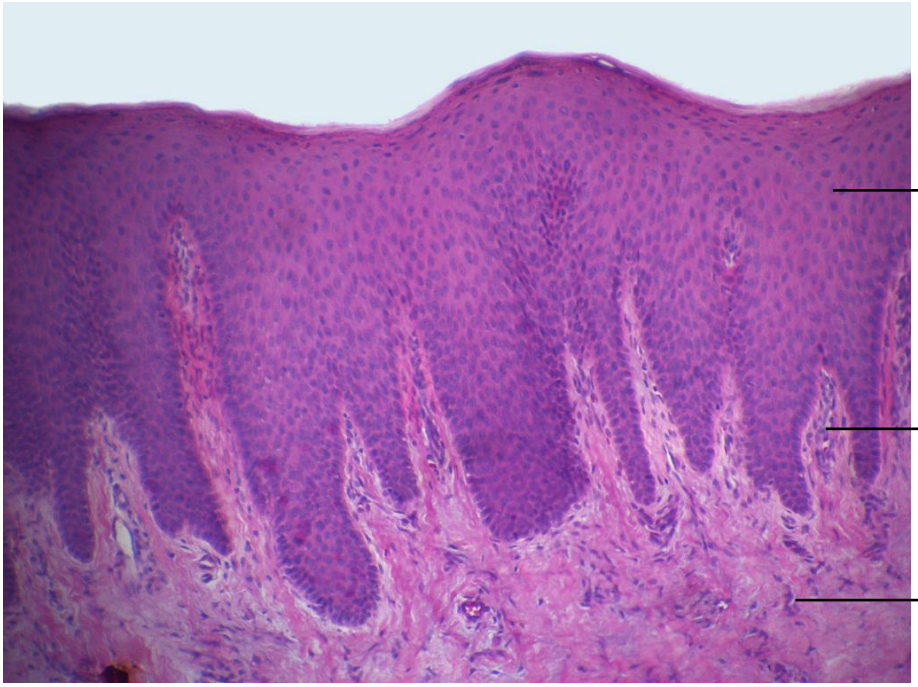

Figura 4.2 Gengiva.
Coloração: Hematoxilina e Eosina. Médio aumento.

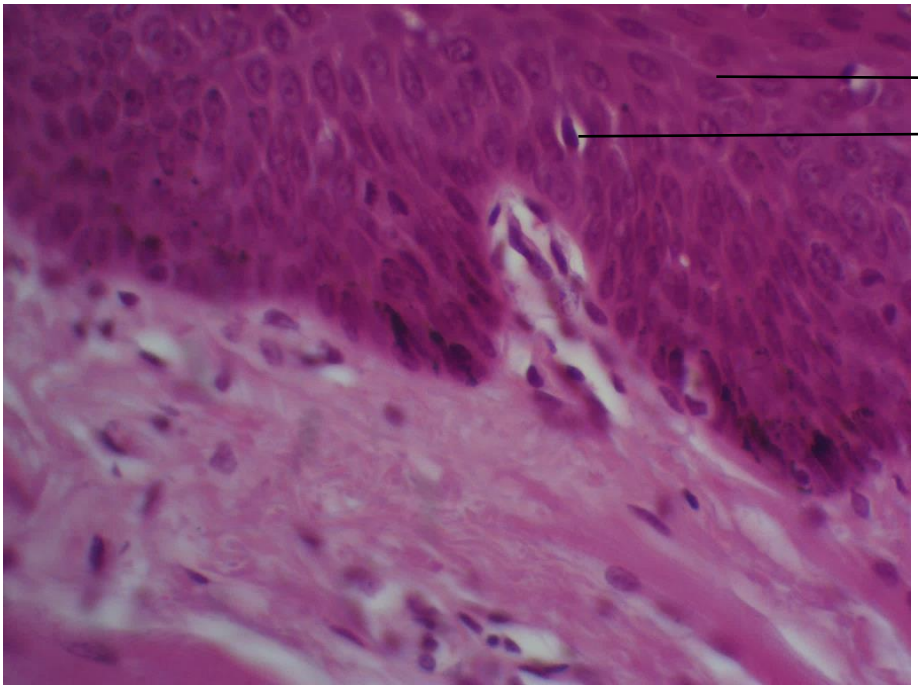

Figura 4.3 Gengiva.
Coloração: Hematoxilina e Eosina. Grande aumento.

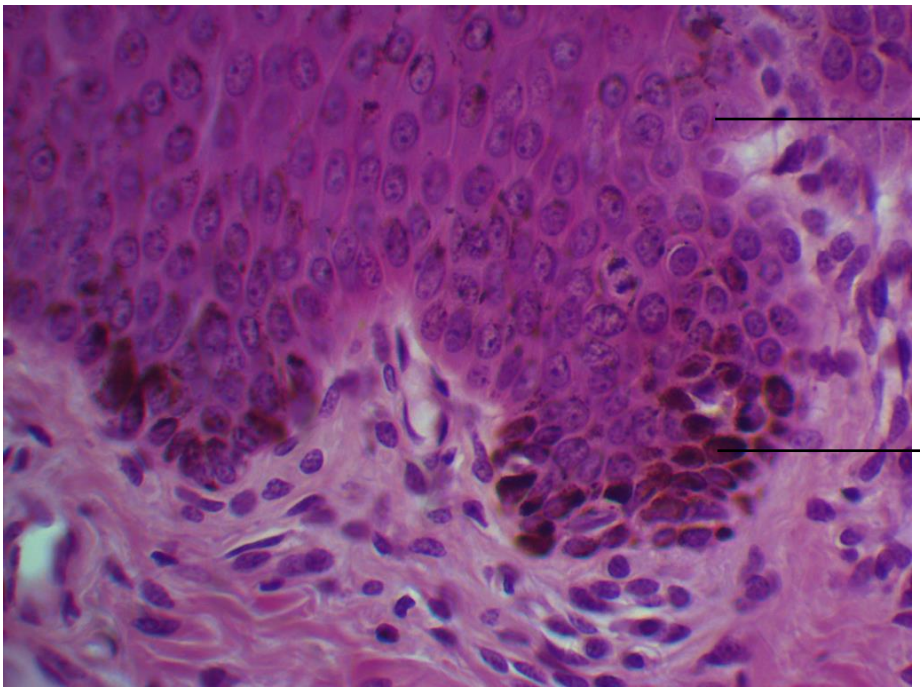

Figura 4.4 Gengiva.
Coloração: Hematoxilina e Eosina. Grande aumento.

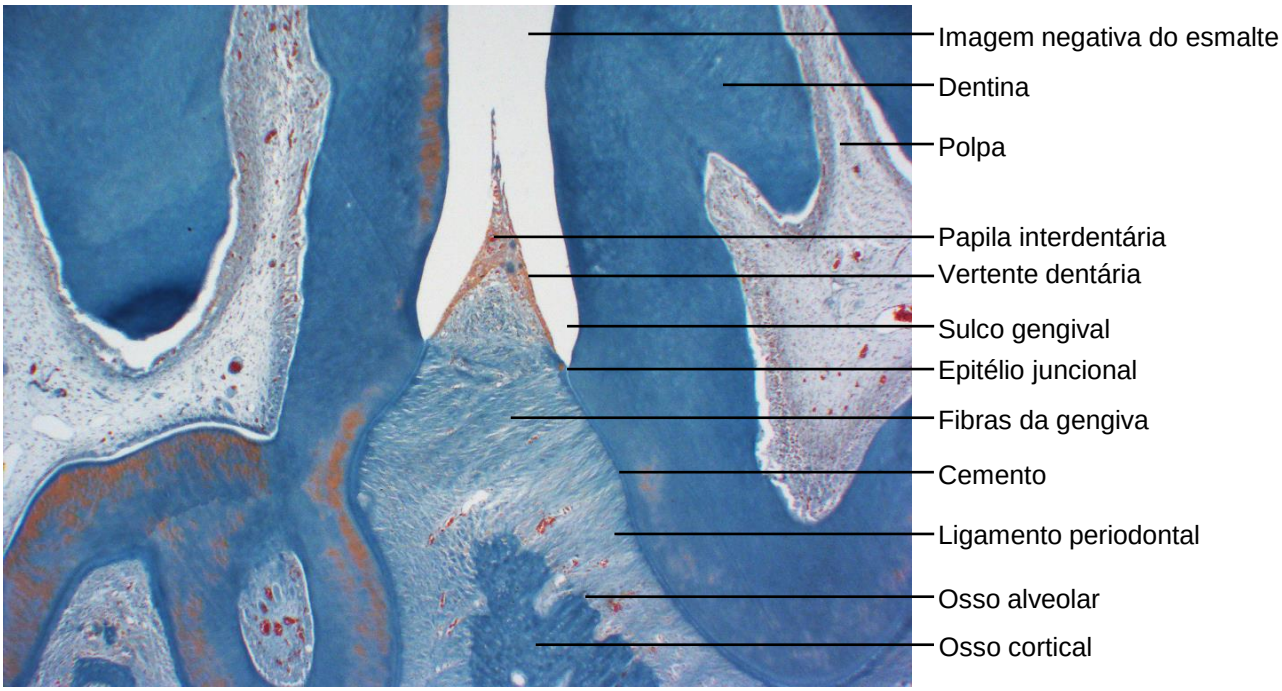

Figura 4.5 Mandíbula desmineralizada.
Coloração: Tricrômico de Mallory. Pequeno aumento.

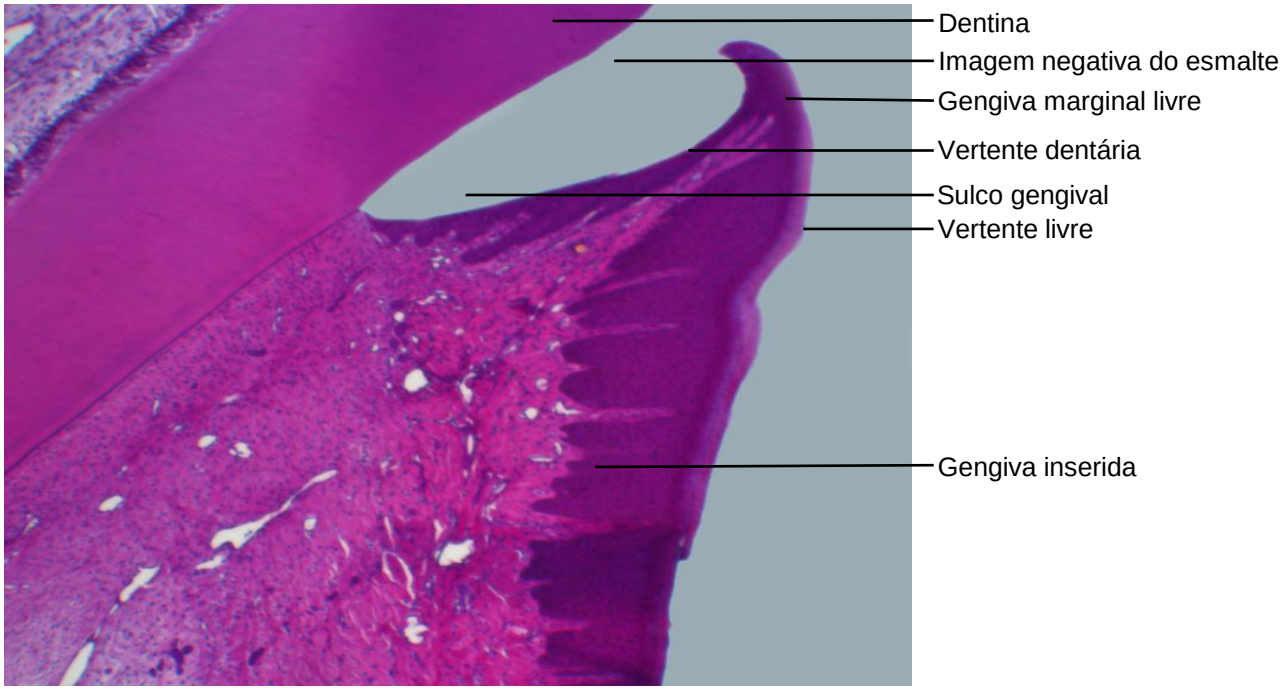

Figura 4.6 Gengiva.
Coloração: Hematoxilina e Eosina. Pequeno aumento.

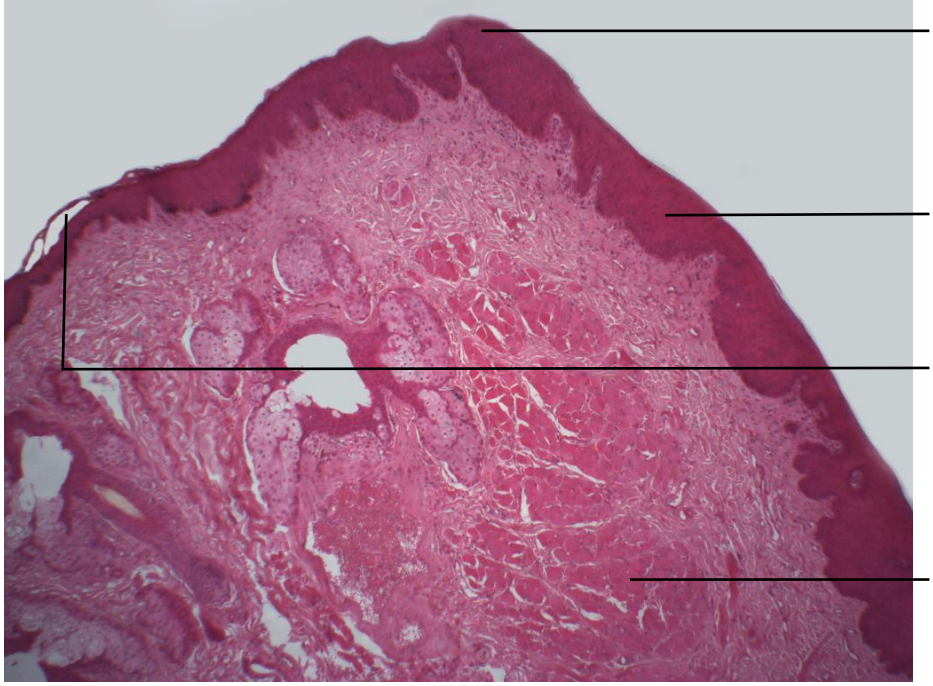

Figura 4.7 Lábio.
Coloração: Hematoxilina e Eosina. Pequeno aumento.

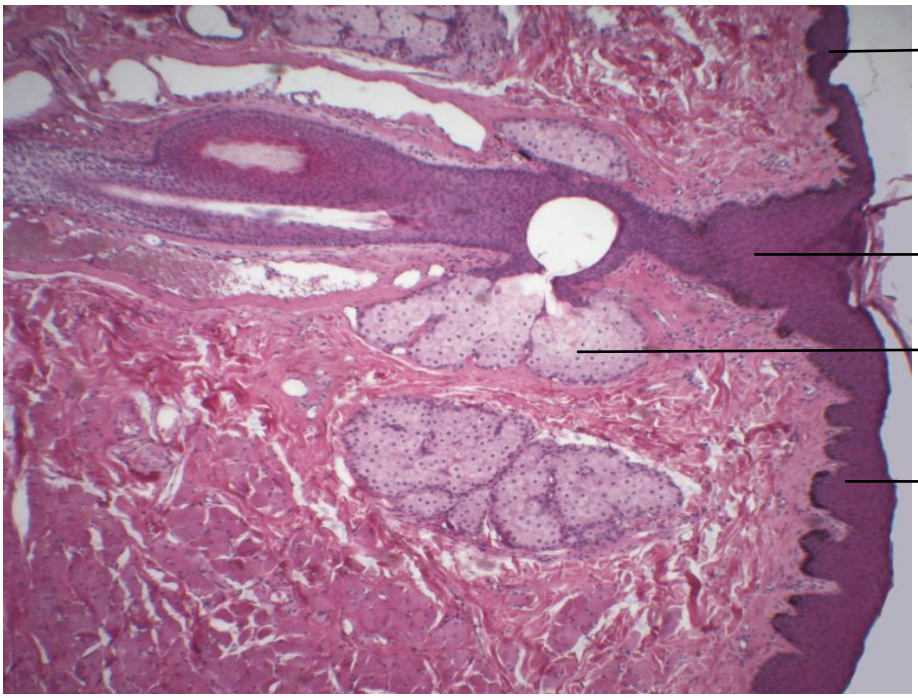

Figura 4.8 Lábio.
Coloração: Hematoxilina e Eosina. Pequeno aumento.

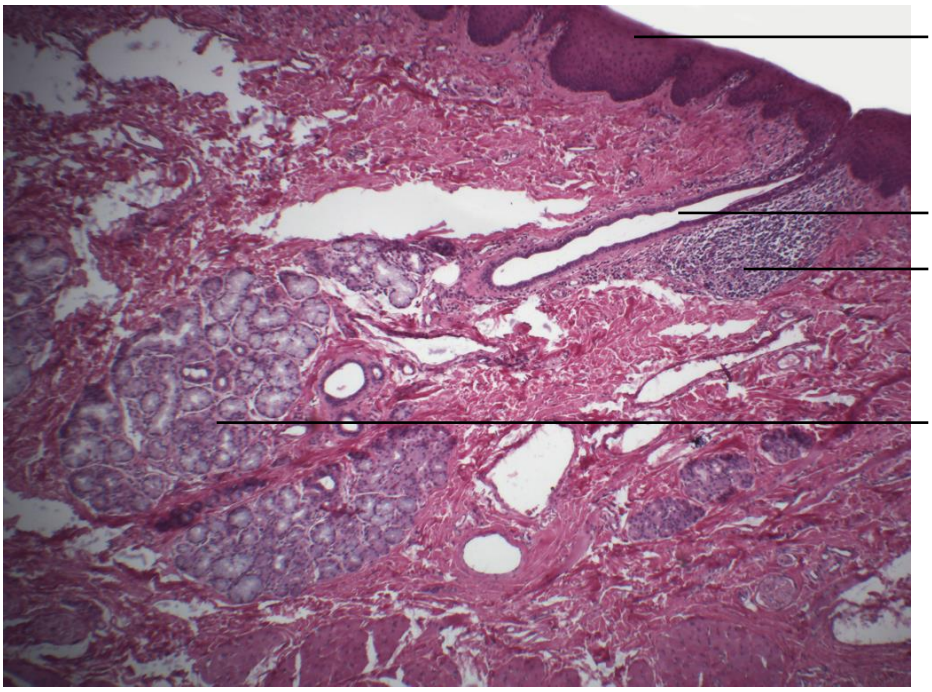

Figura 4.9 Lábio.
Coloração: Hematoxilina e Eosina. Pequeno aumento.

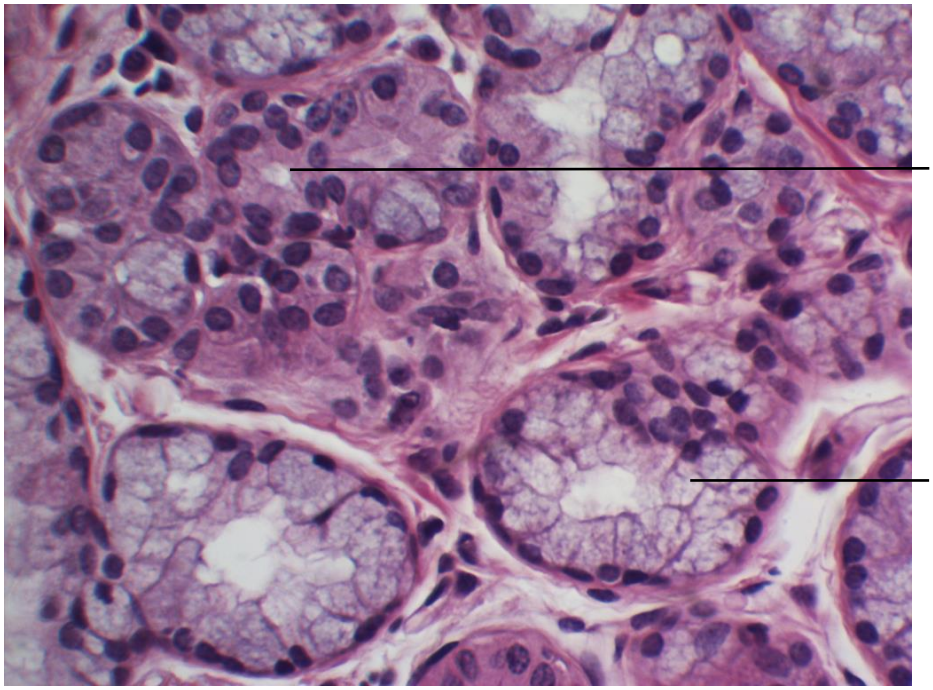

Figura 4.10 Lábio: glândulas salivares menores
Coloração: Hematoxilina e Eosina. Grande aumento.

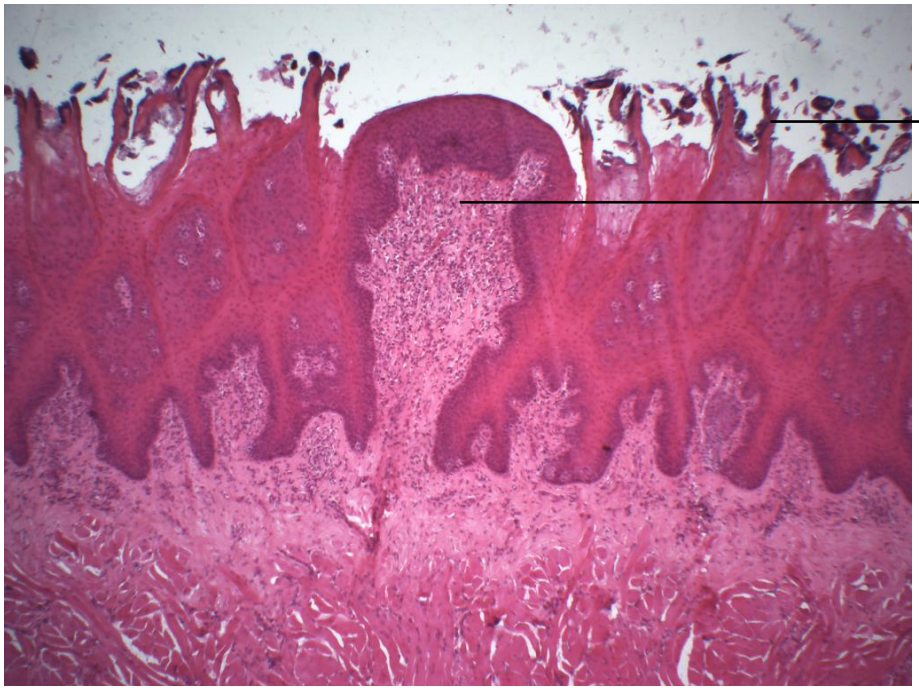

Figura 4.11 Língua: mucosa especializada
Coloração: Hematoxilina e Eosina. Pequeno aumento.

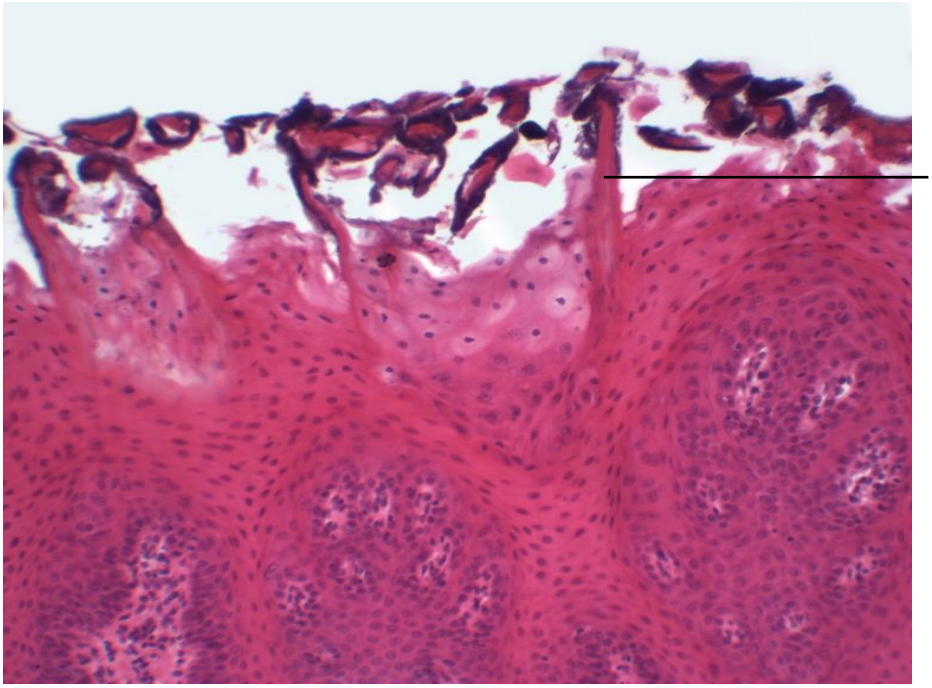

Figura 4.12 Língua: mucosa especializada.
Coloração: Hematoxilina e Eosina. Médio aumento.

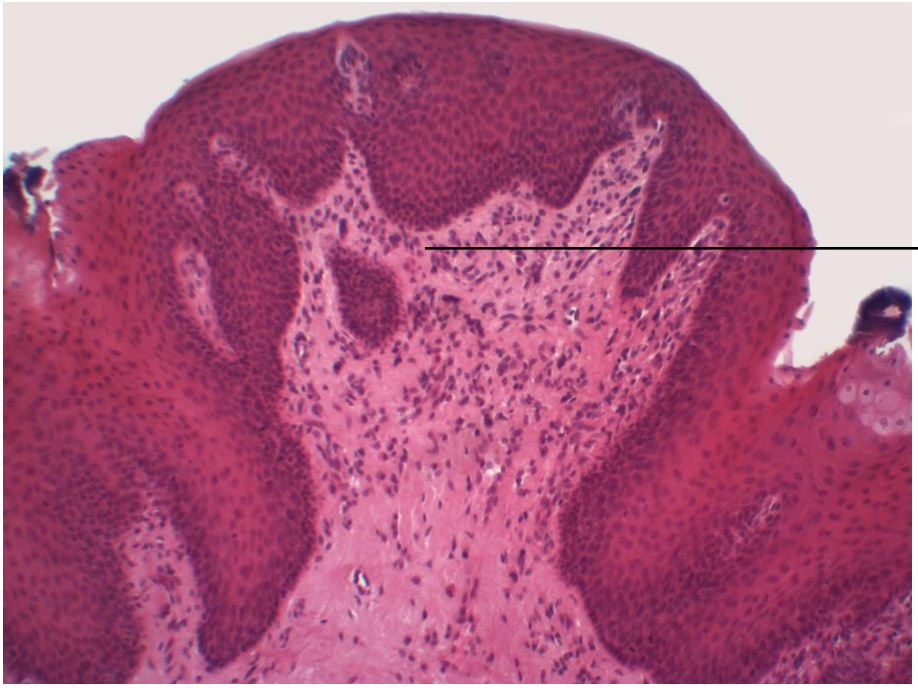

Figura 4.13 Língua: mucosa especializada.
Coloração: Hematoxilina e Eosina. Médio aumento.

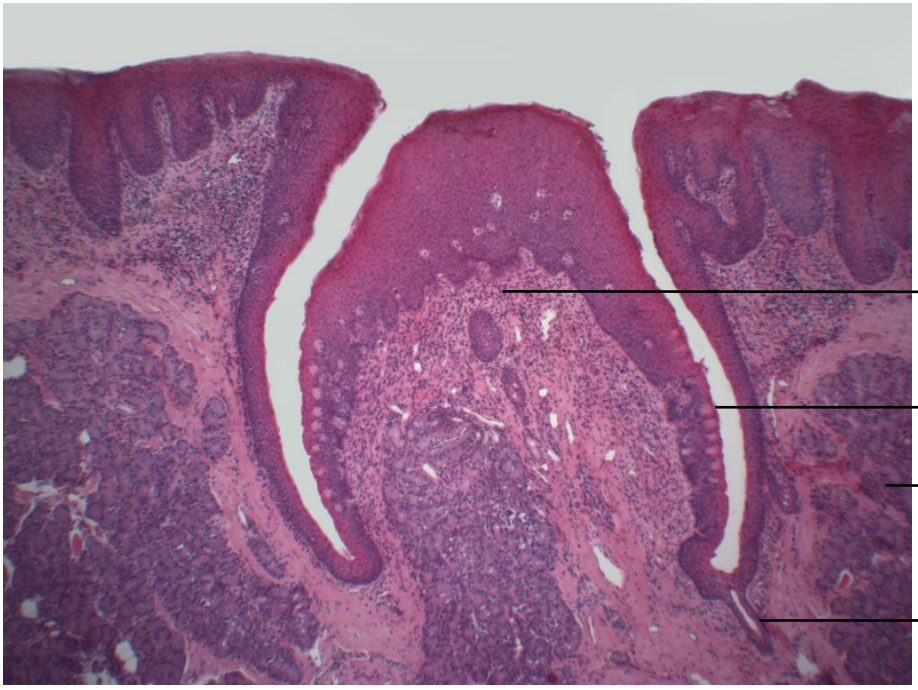

Figura 4.14 Língua: mucosa especializada.
Coloração: Hematoxilina e Eosina. Pequeno aumento.

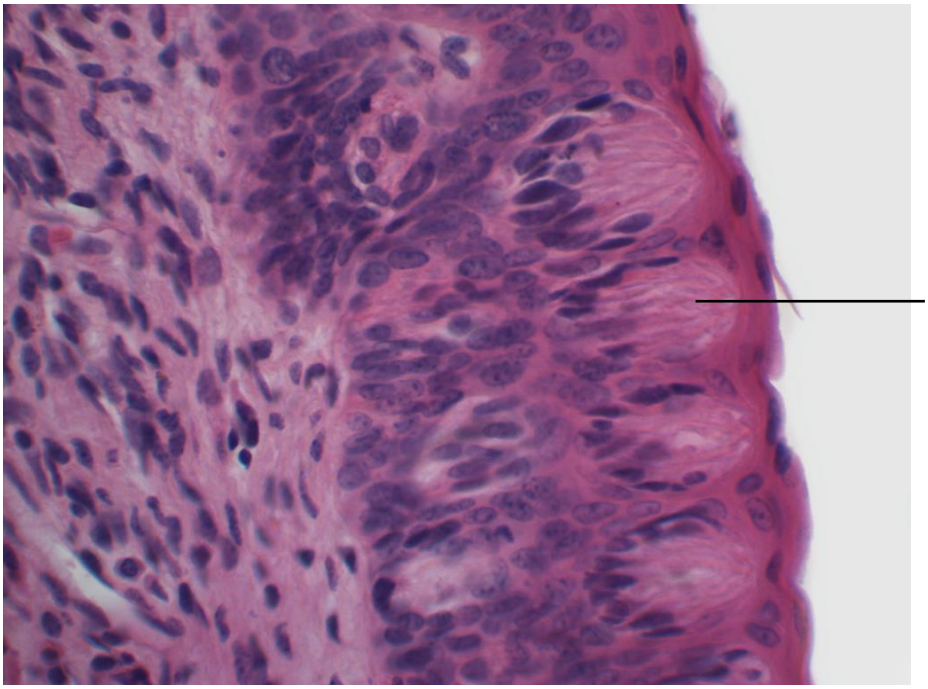

Figura 4.15 Língua: mucosa especializada.
Coloração: Hematoxilina e Eosina. Médio aumento.

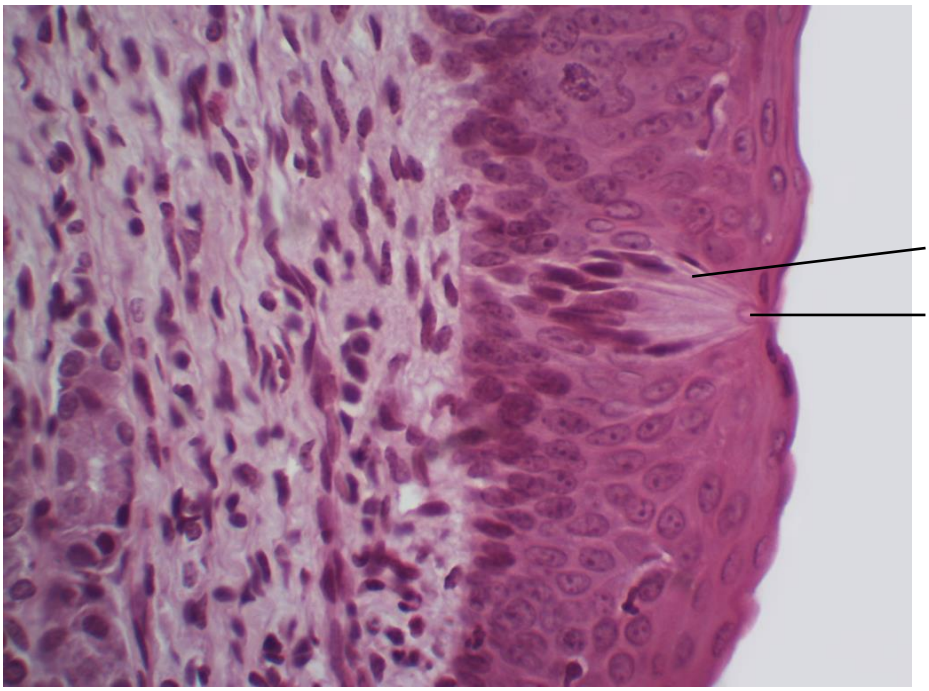

Figura 4.16 Língua: mucosa especializada.
Coloração: Hematoxilina e Eosina. Grande aumento.

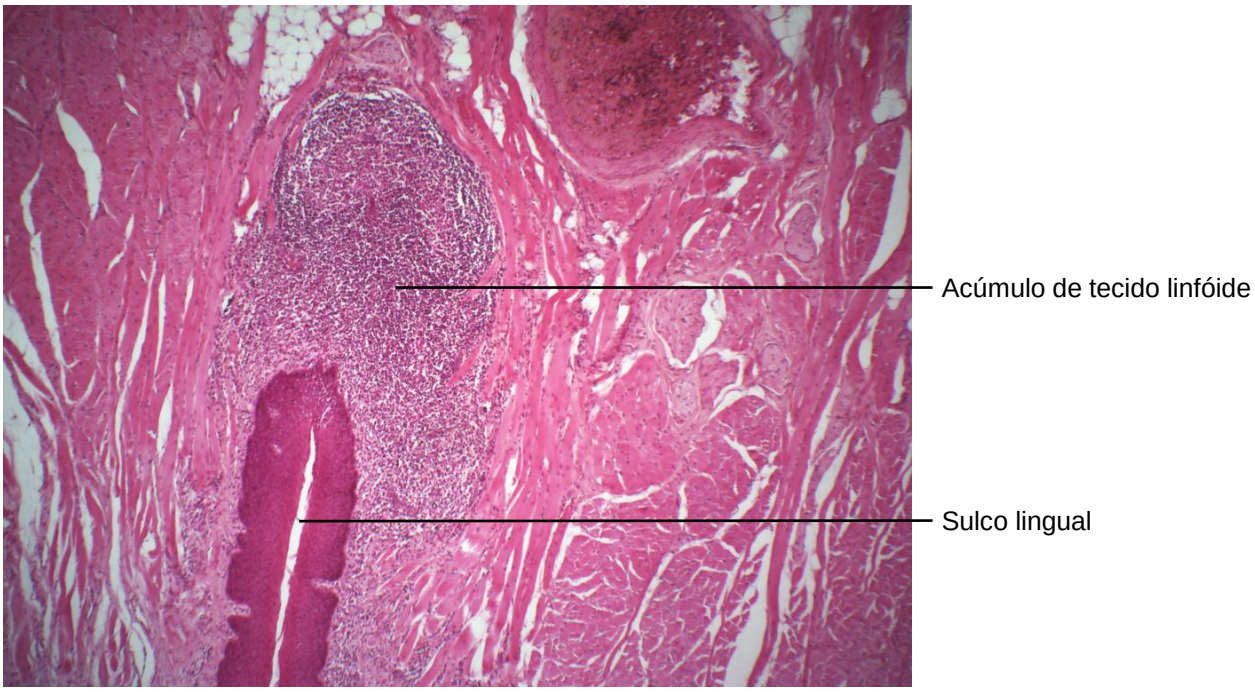

Figura 4.17 Língua: mucosa de revestimento
Coloração: Hematoxilina e Eosina. Pequeno aumento.

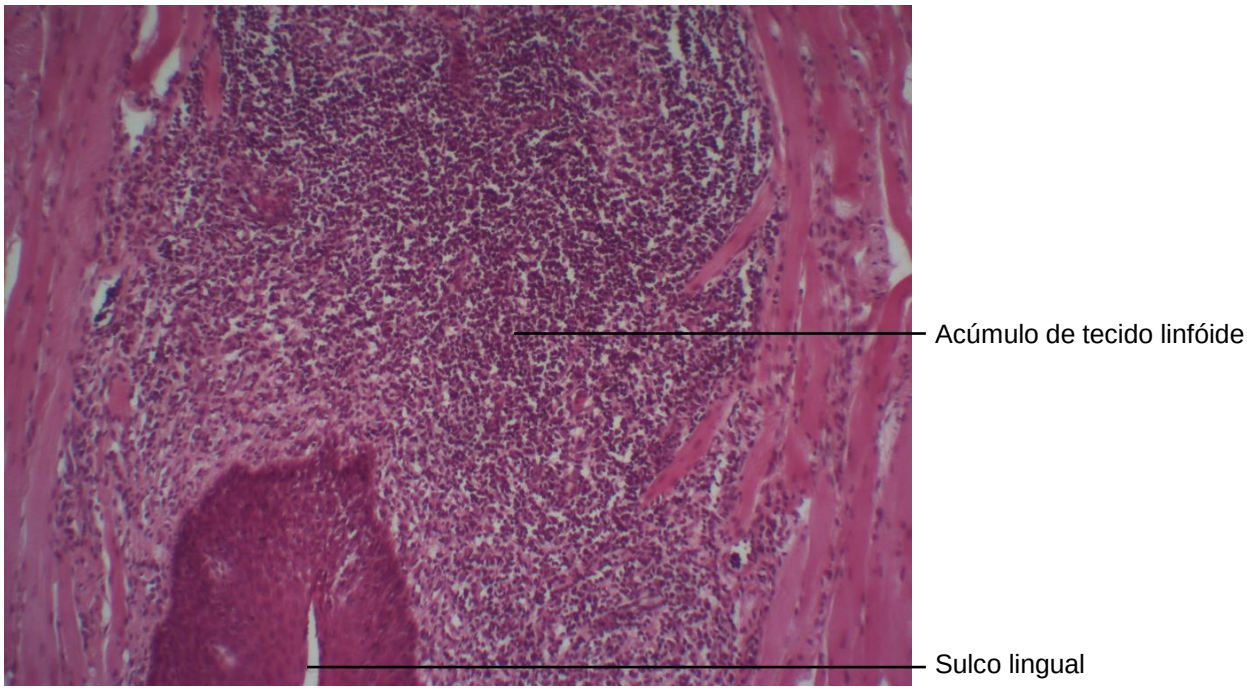

Figura 4.18 Língua: mucosa de revestimento
Coloração: Hematoxilina e Eosina. Médio aumento.

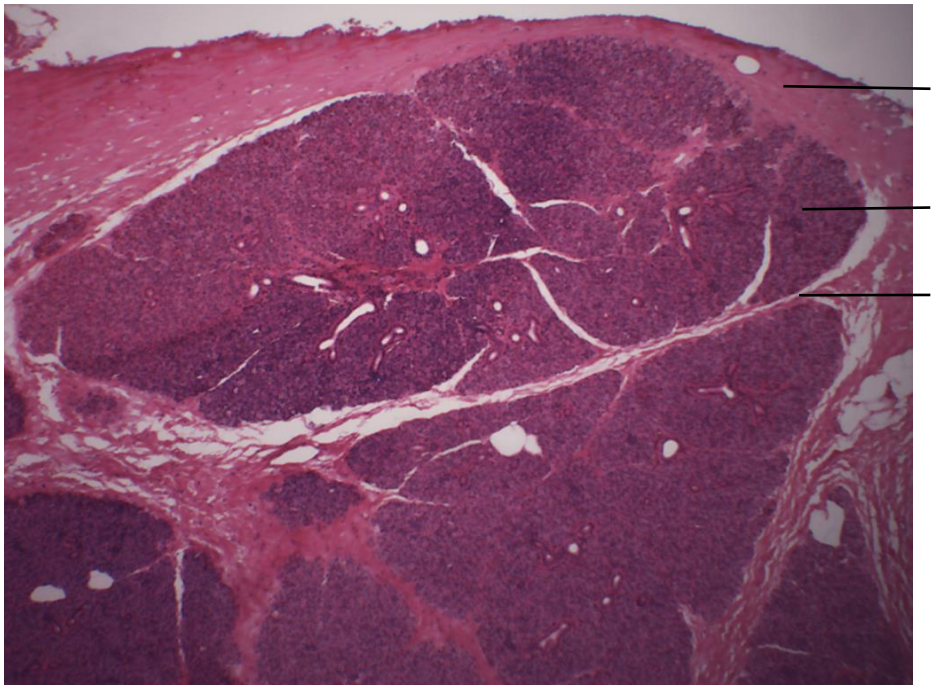

Figura 4.19 Glândula salivar parótida.
Coloração: Hematoxilina e Eosina. Pequeno aumento.

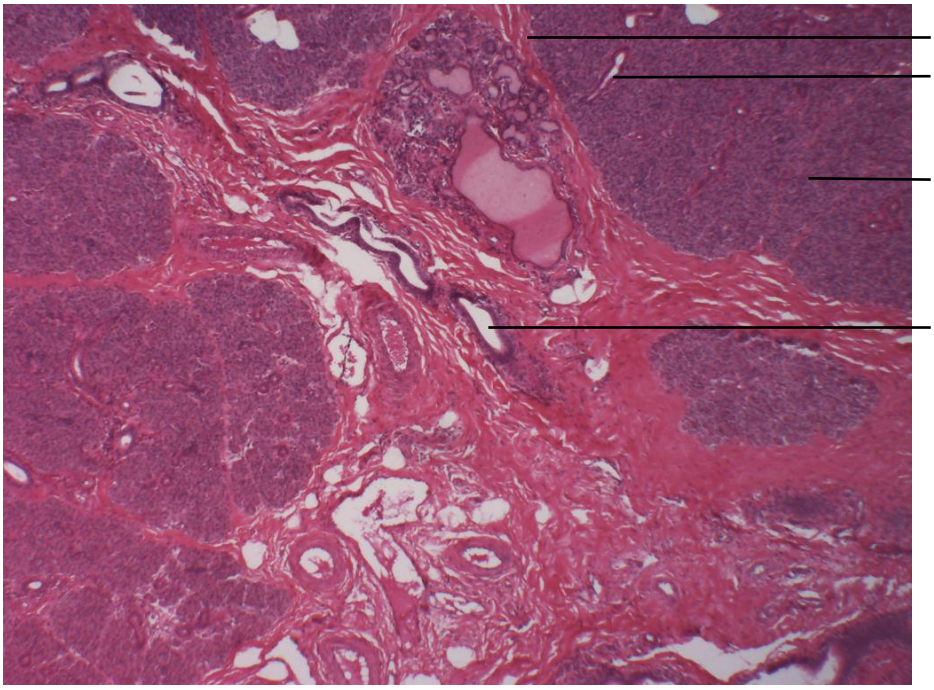

Figura 4.20 Glândula salivar parótida.
Coloração: Hematoxilina e Eosina. Pequeno aumento.

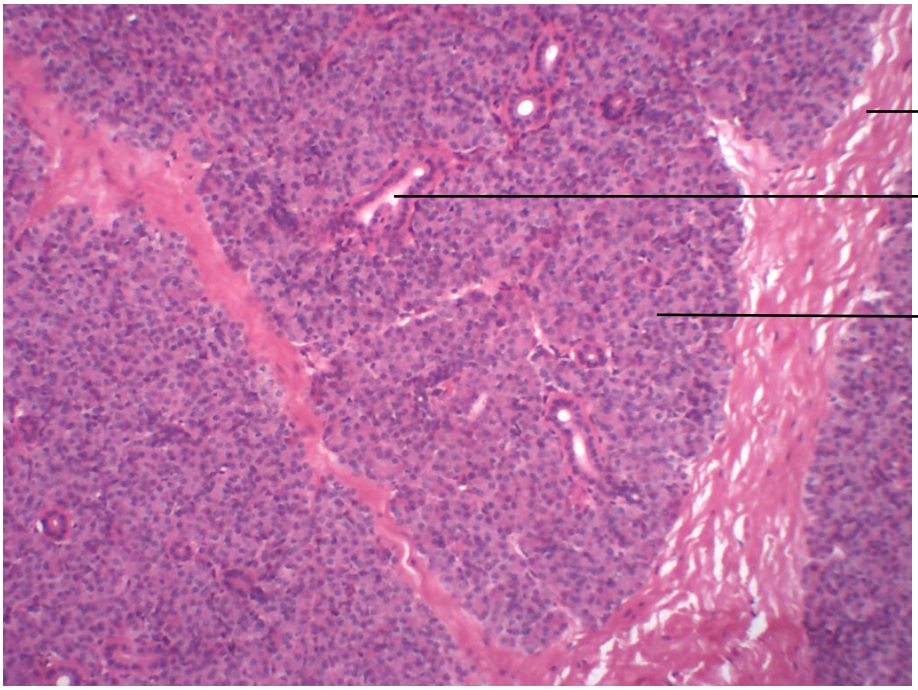

Figura 4.21 Glândula salivar parótida.
Coloração: Hematoxilina e Eosina. Médio aumento.

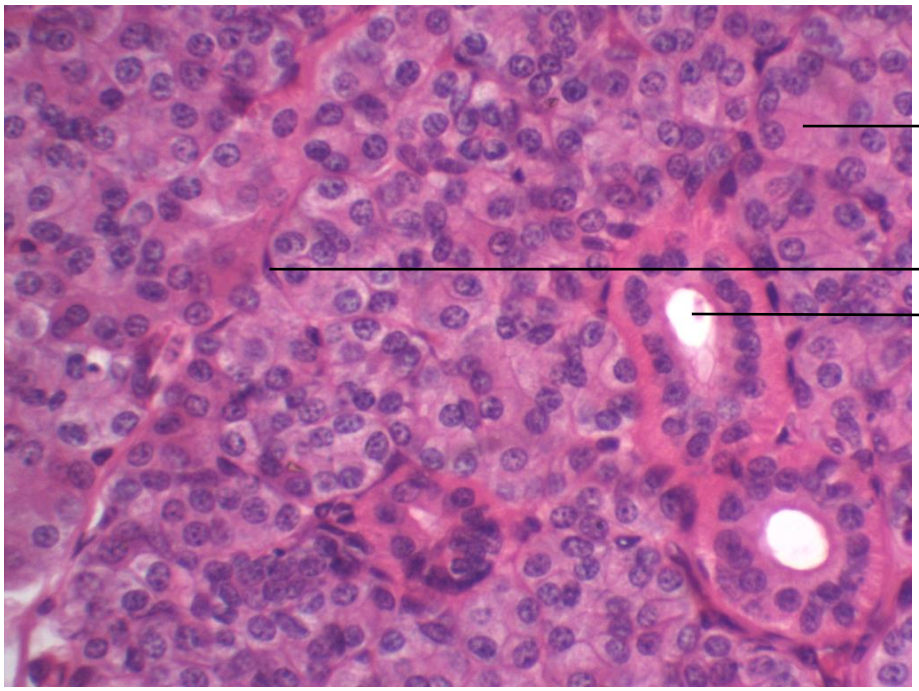

Figura 4.22 Glândula salivar parótida.
Coloração: Hematoxilina e Eosina. Grande aumento.

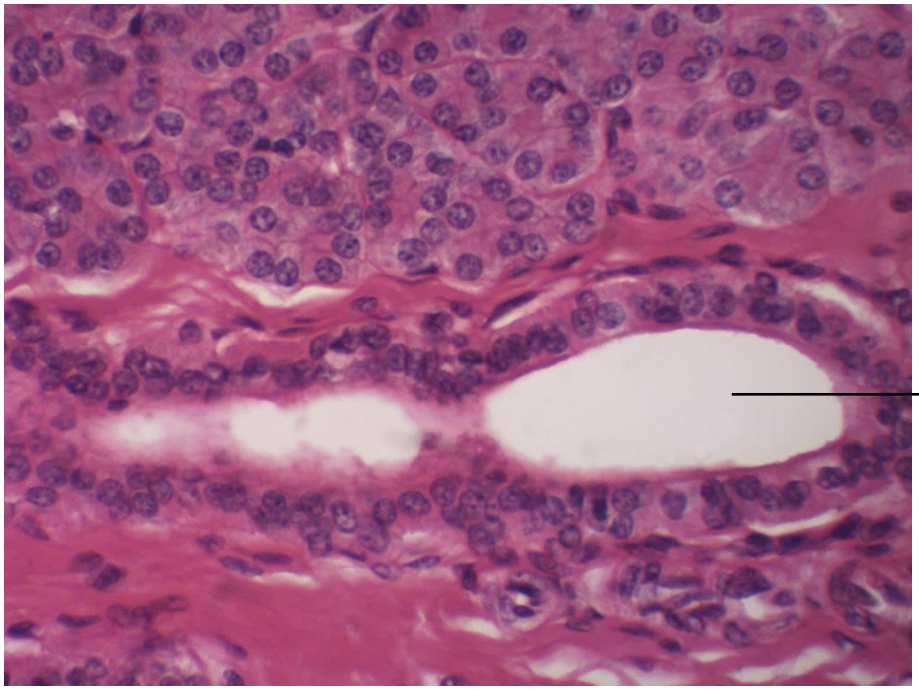

Figura 4.23 Glândula salivar parótida.
Coloração: Hematoxilina e Eosina. Grande aumento.

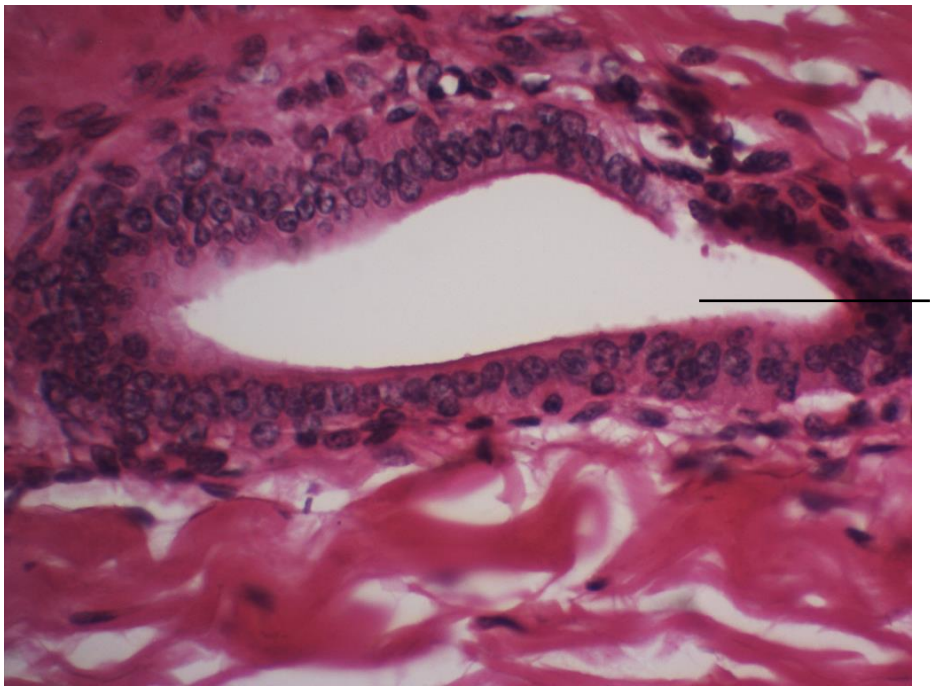

Figura 4.24 Glândula salivar parótida.
Coloração: Hematoxilina e Eosina. Grande aumento.

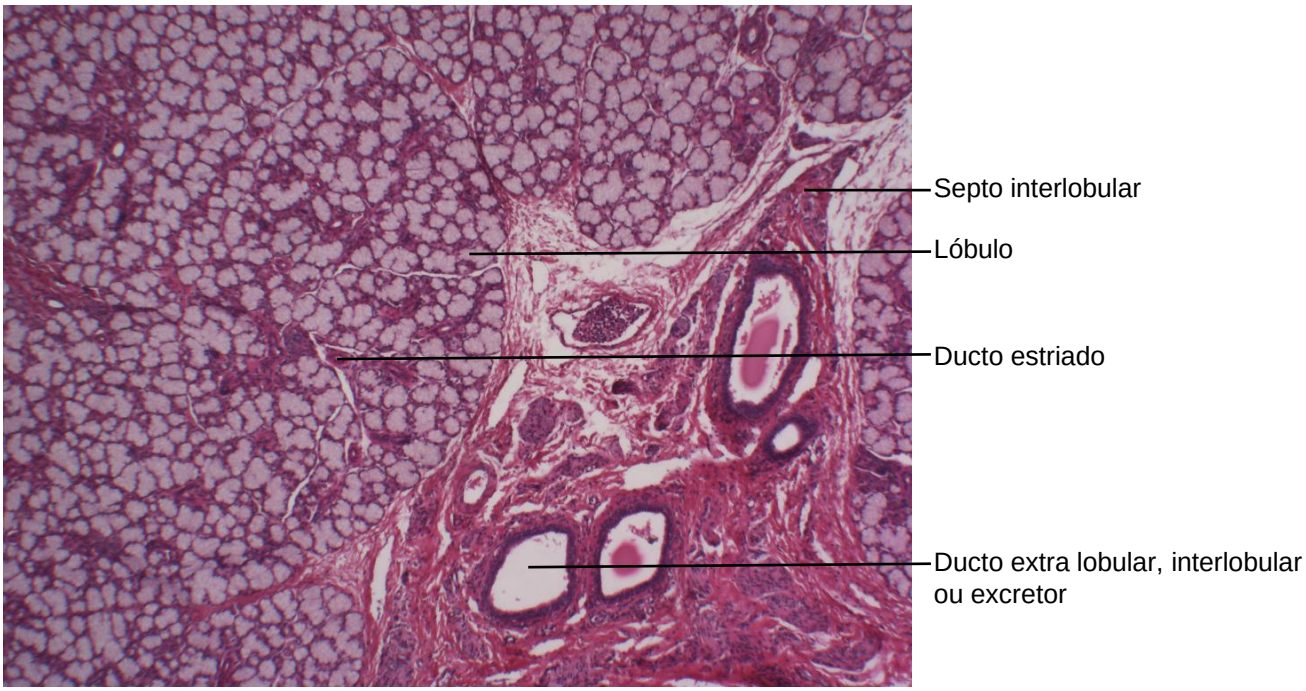

Figura 4.25 Glândula salivar sublingual.
Coloração: Hematoxilina e Eosina. Pequeno aumento.

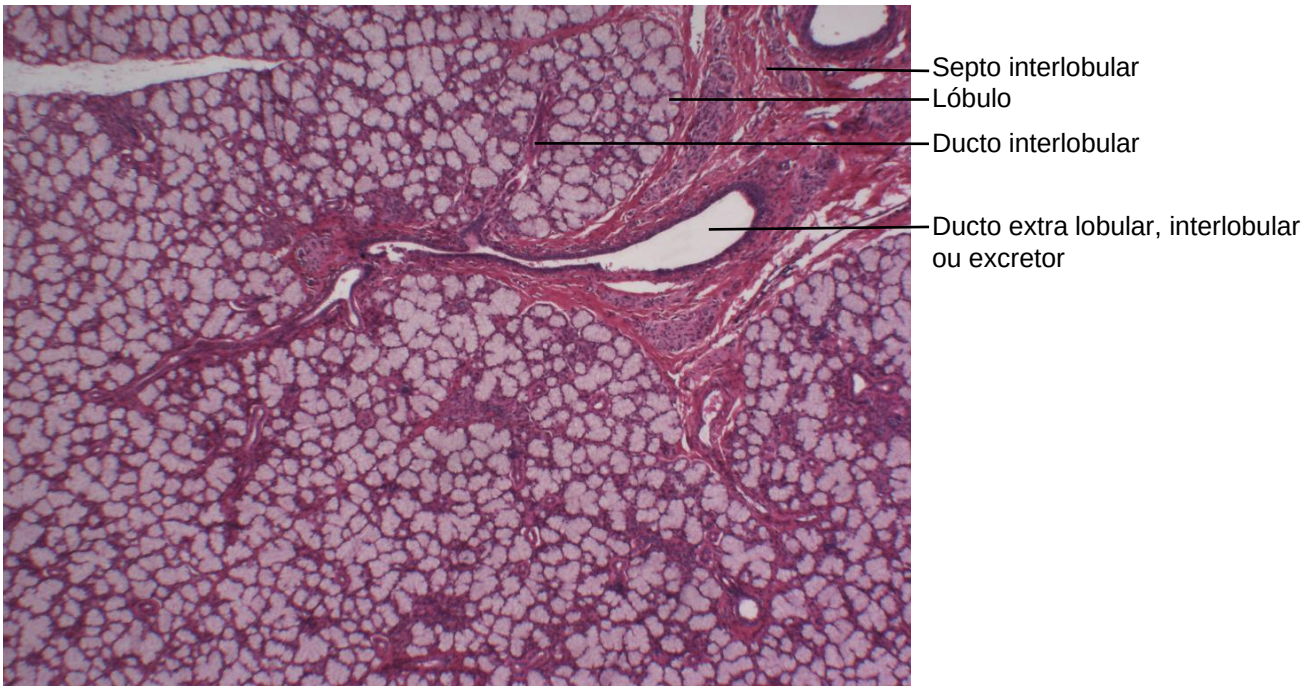

Figura 4.26 Glândula salivar sublingual.
Coloração: Hematoxilina e Eosina. Pequeno aumento.

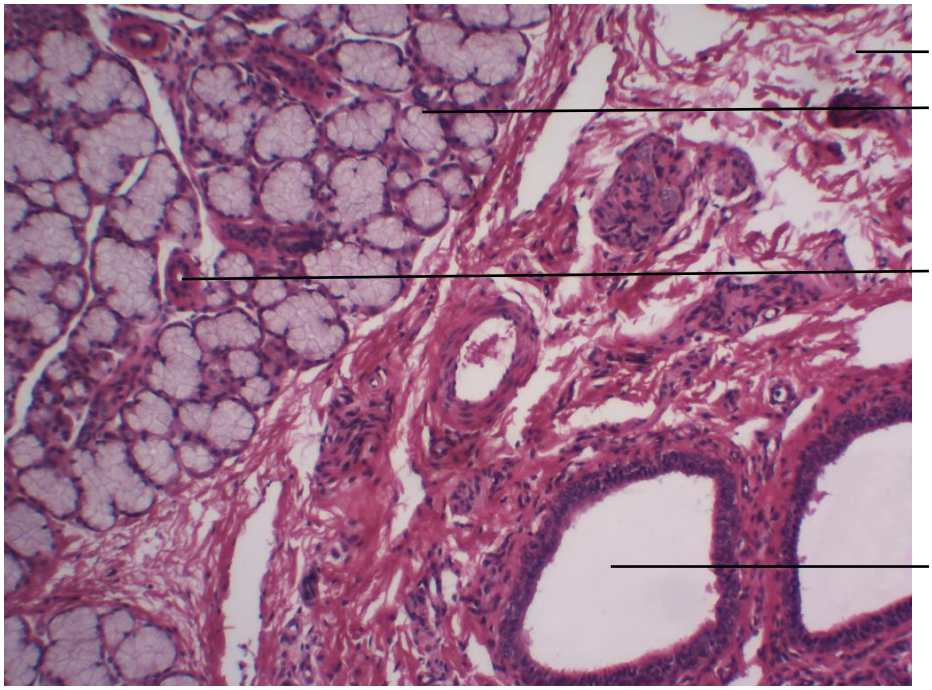

Figura 4.27 Glândula salivar sublingual.
Coloração: Hematoxilina e Eosina. Médio aumento.

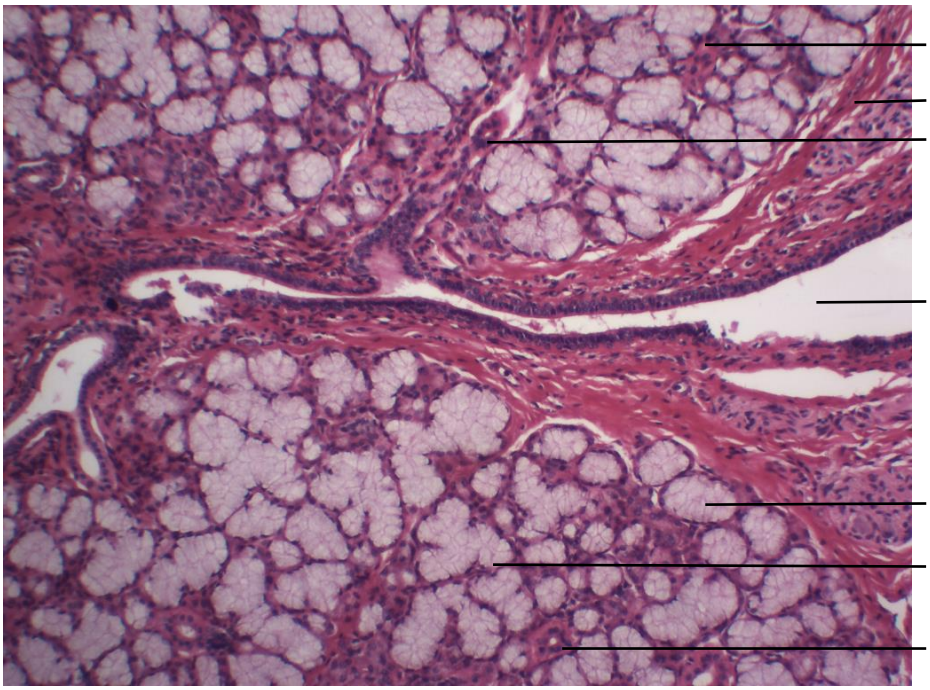

Figura 4.28 Glândula salivar sublingual.
Coloração: Hematoxilina e Eosina. Médio aumento.

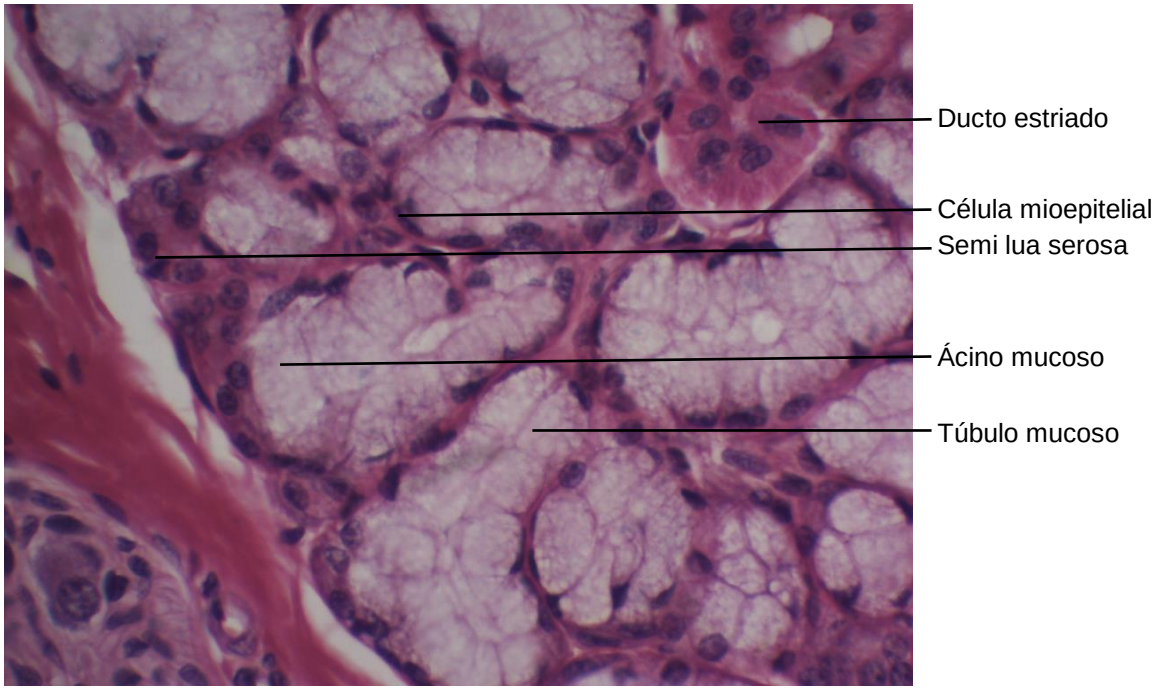

Figura 4.29 Glândula salivar sublingual.
Coloração: Hematoxilina e Eosina. Grande aumento.

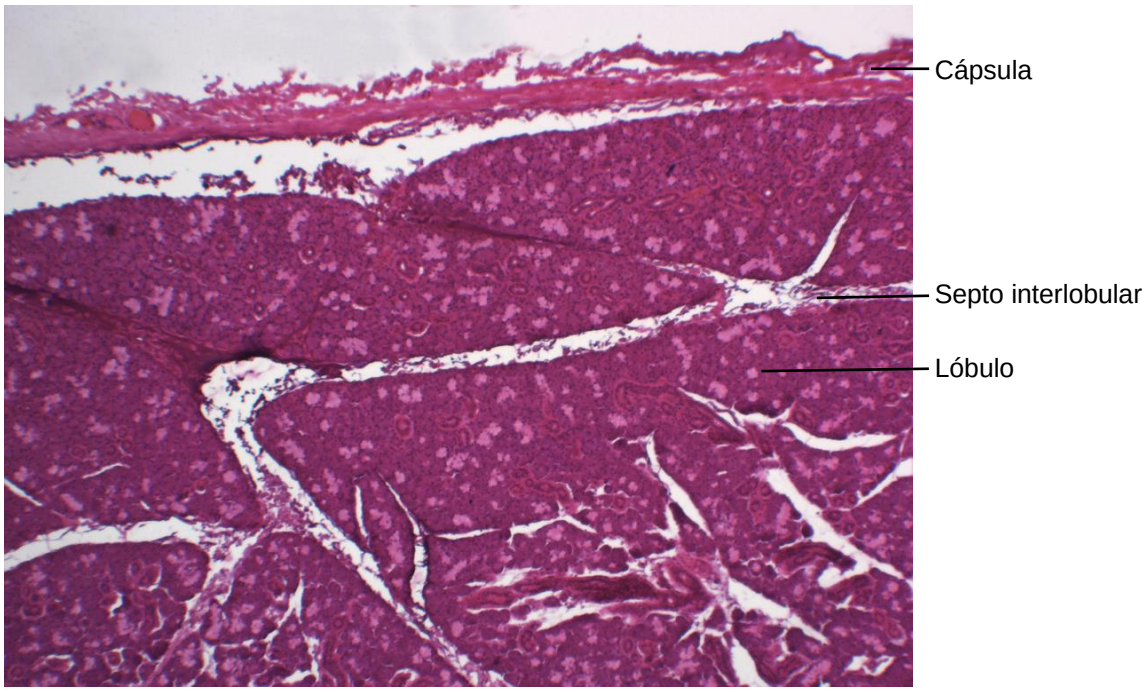

Figura 4.30 Glândula salivar submandibular.
Coloração: Hematoxilina e Eosina. Pequeno aumento.

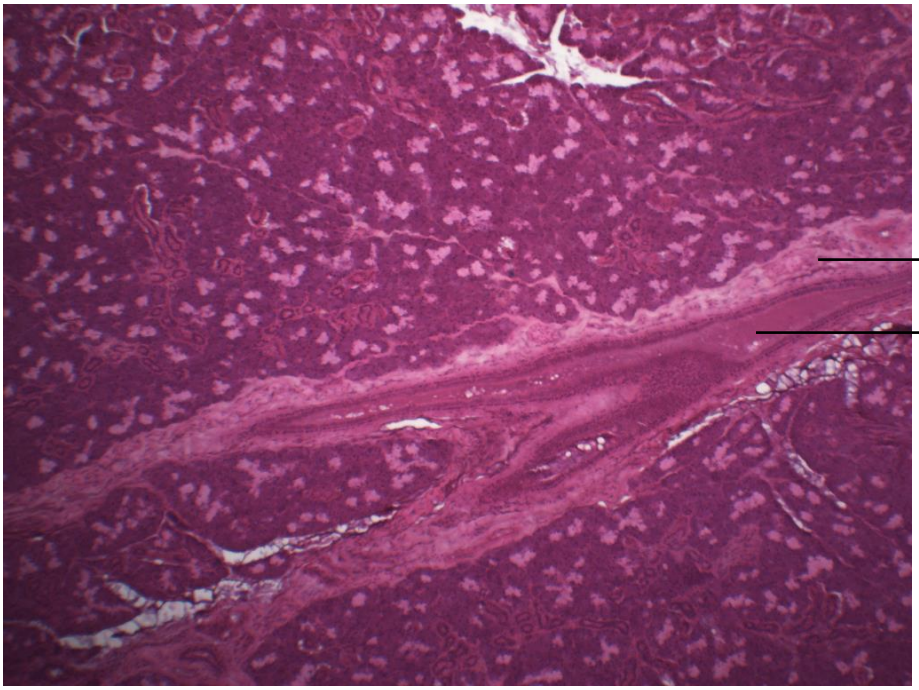

Figura 4.31 Glândula salivar submandibular.
Coloração: Hematoxilina e Eosina. Pequeno aumento.

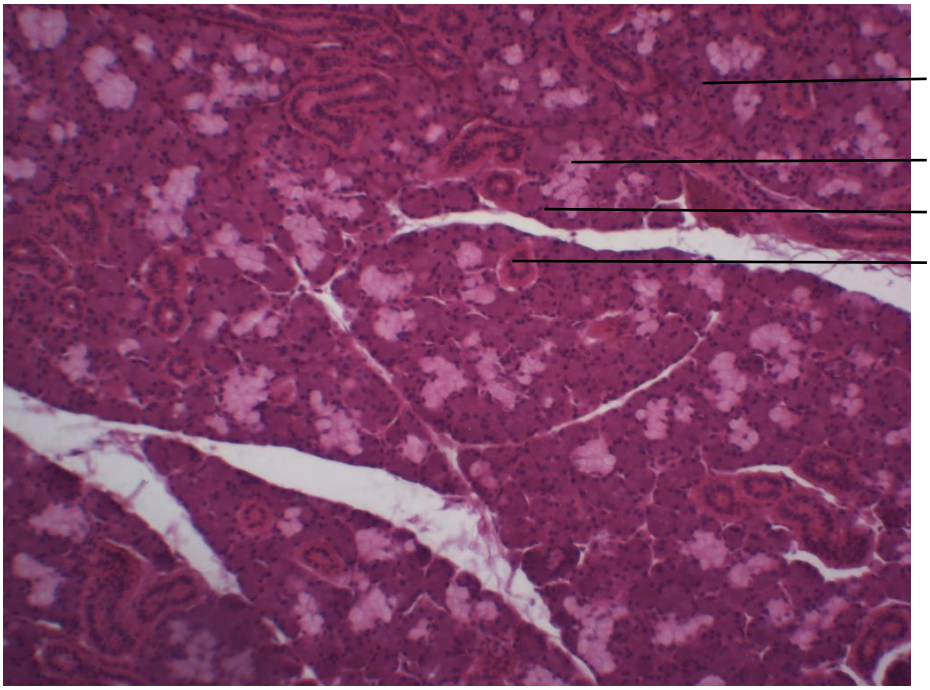

Figura 4.32 Glândula salivar sub mandibular.
Coloração: Hematoxilina e Eosina. Médio aumento.

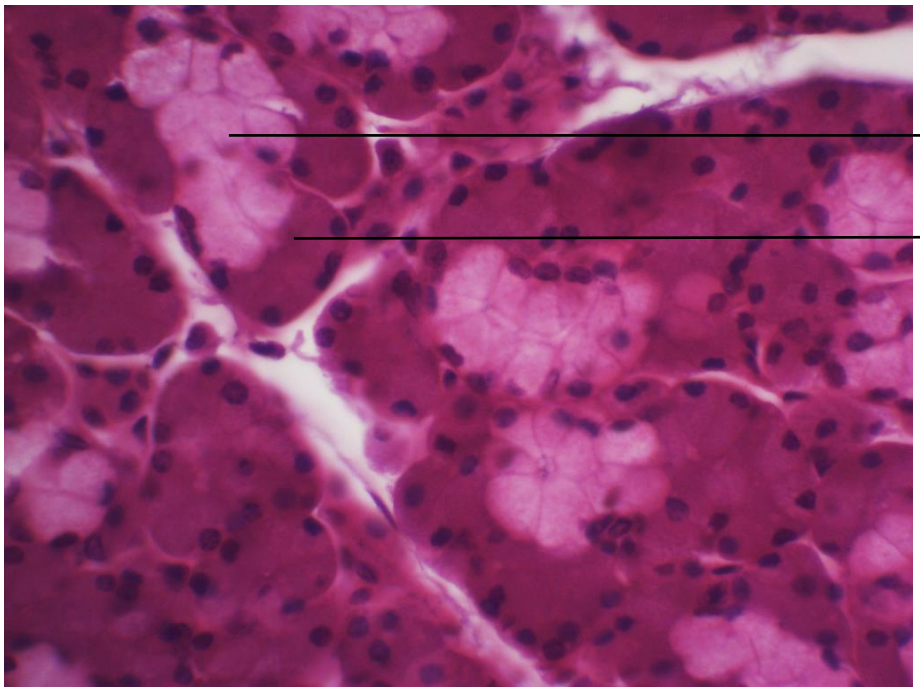

Figura 4.33 Glândula salivar submandibular.
Coloração: Hematoxilina e Eosina. Grande aumento.

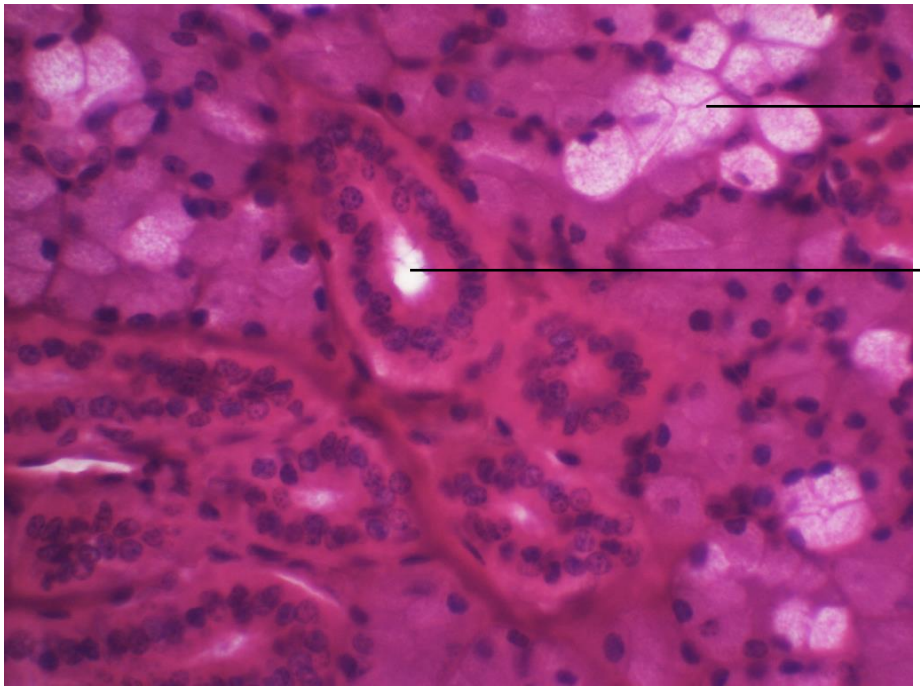

Figura 4.34 Glândula salivar submandibular.
Coloração: Hematoxilina e Eosina. Grande aumento.

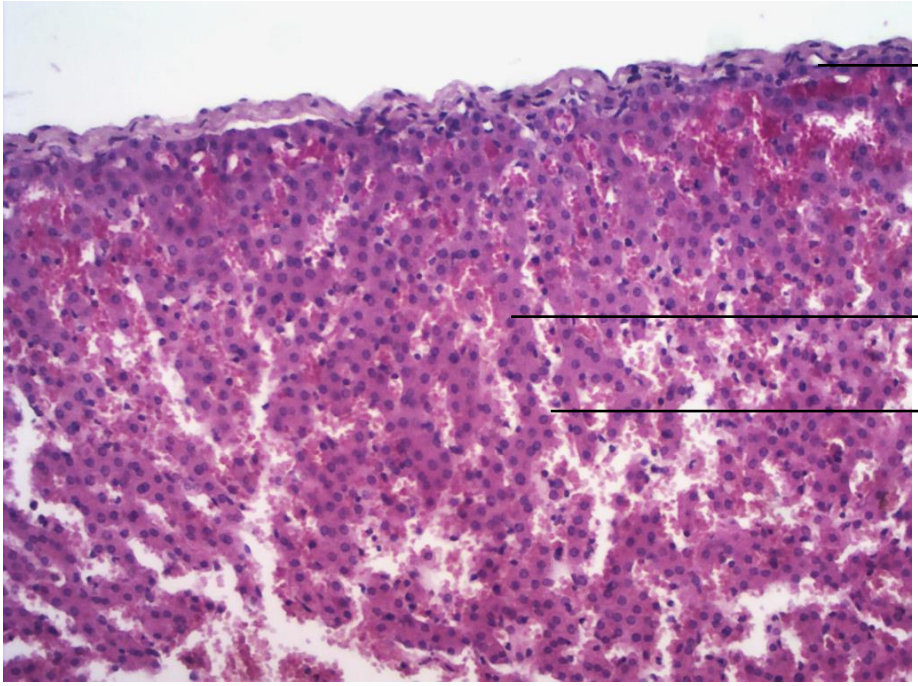

Figura 4.35 Região periférica de fígado suíno.
Coloração: Hematoxilina e Eosina. Médio aumento.

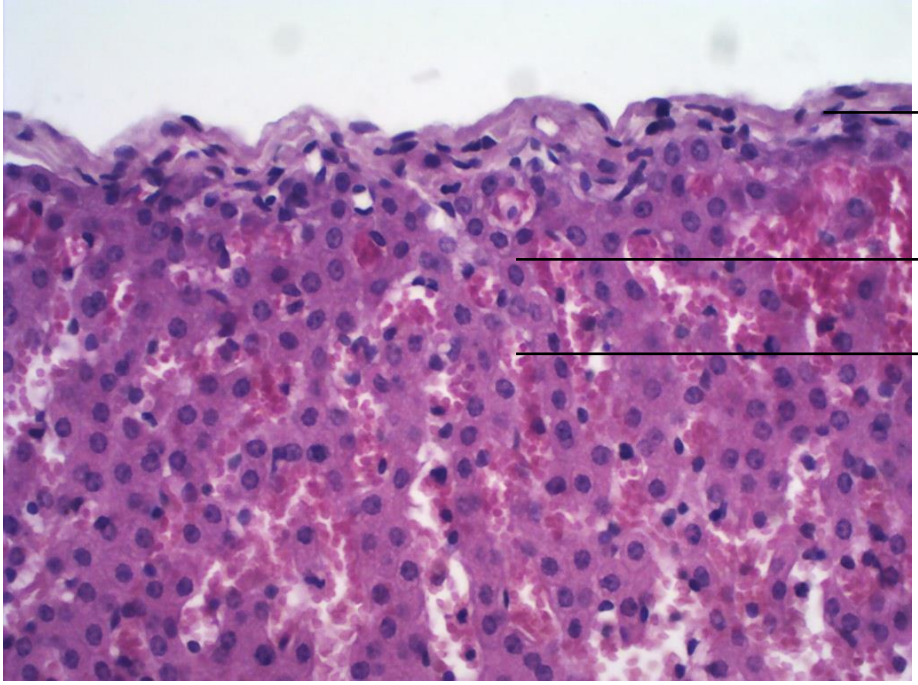

Figura 4.36 Região periférica de fígado suíno.
Coloração: Hematoxilina e Eosina. Grande aumento.

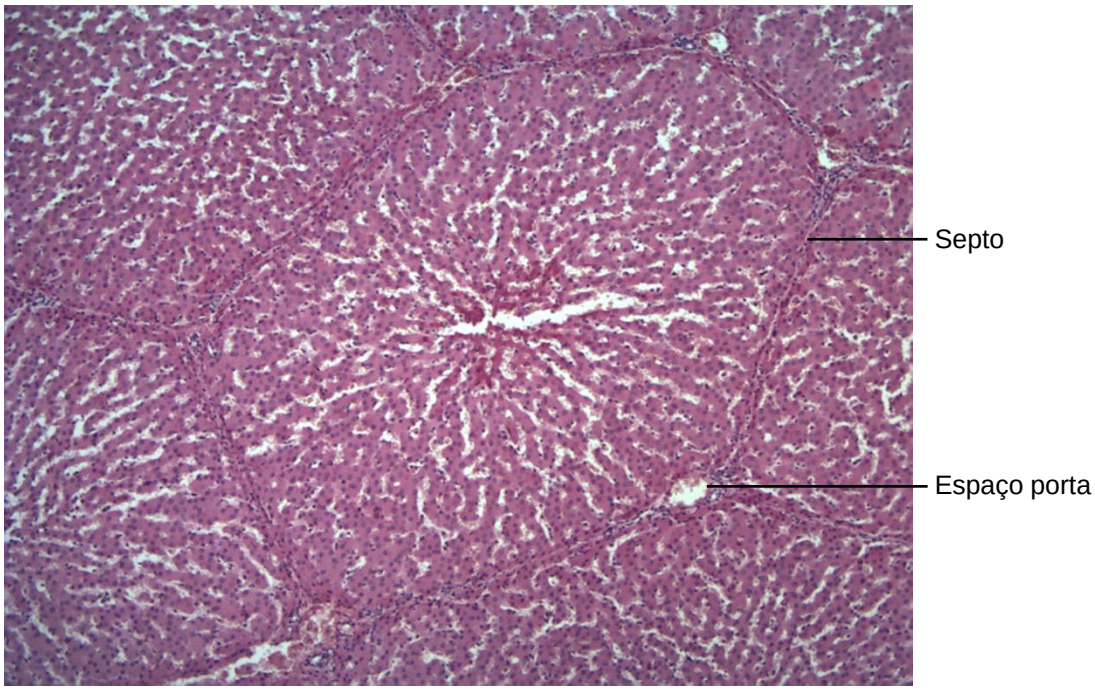

Figura 4.37 Lóbulo hepático suíno.
Coloração: Hematoxilina e Eosina. Pequeno aumento.

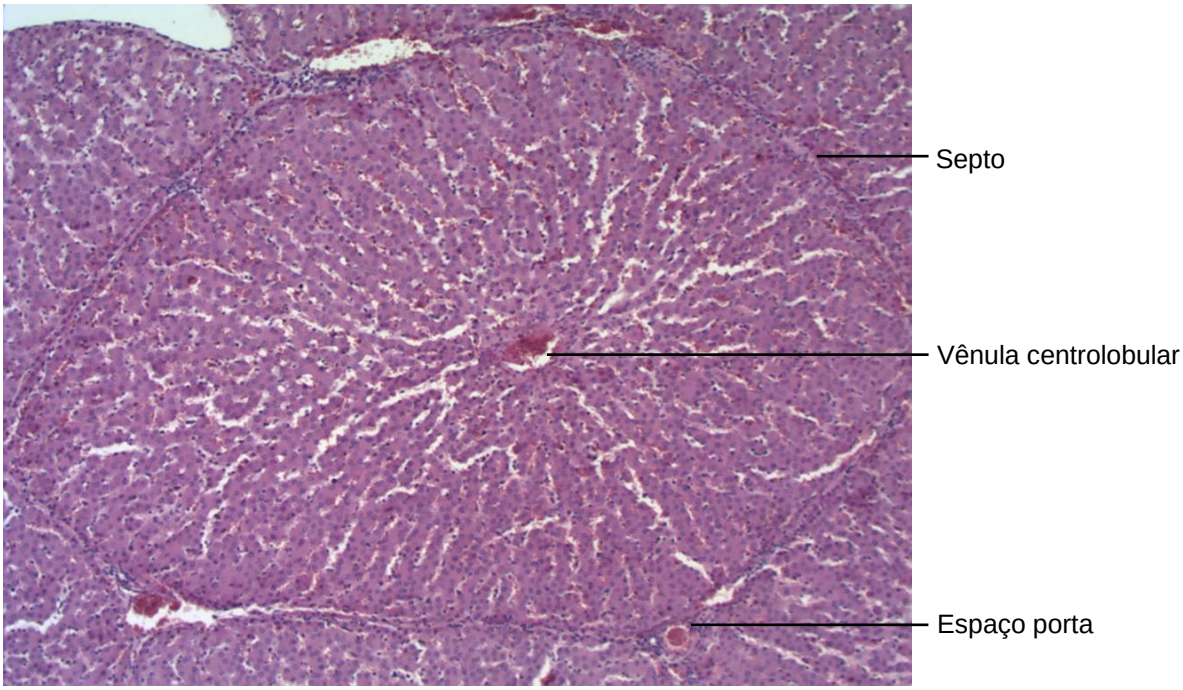

Figura 4.38 Lóbulo hepático suíno.
Coloração: Hematoxilina e Eosina. Pequeno aumento.

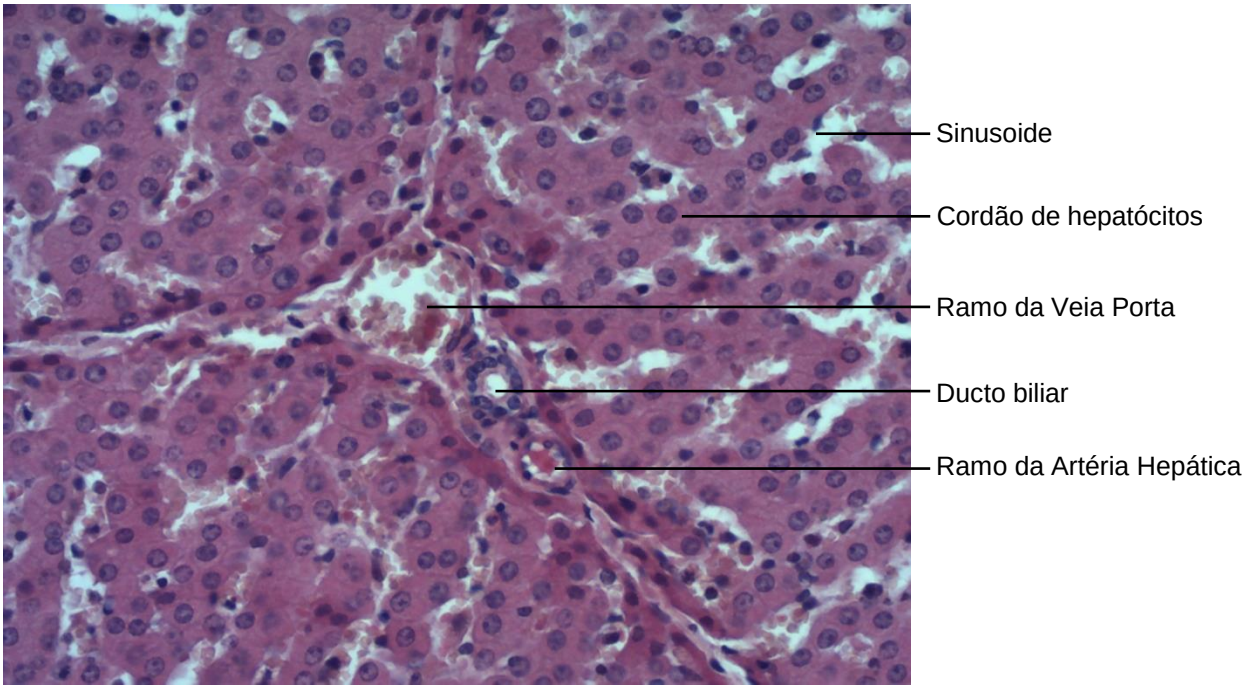

Figura 4.39 Espaço porta hepático de fígado suíno.
Coloração: Hematoxilina e Eosina. Grande aumento.

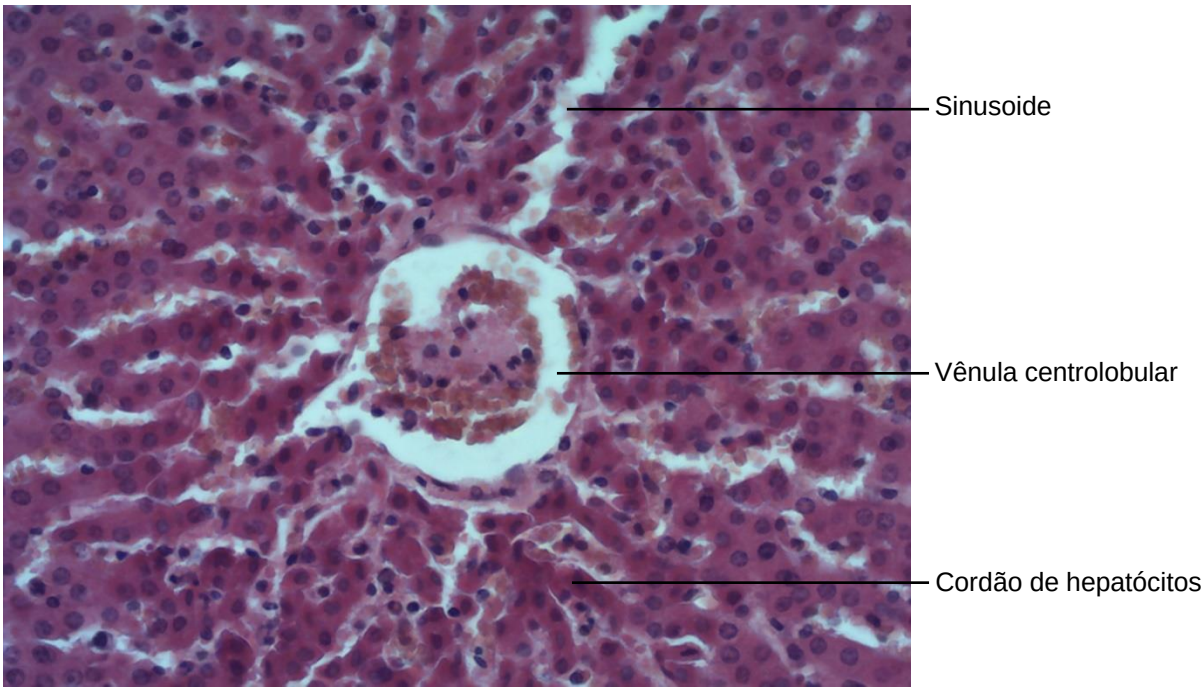

Figura 4.40 Vênula centrolobular hepática de fígado suíno.
Coloração: Hematoxilina e Eosina. Grande aumento.

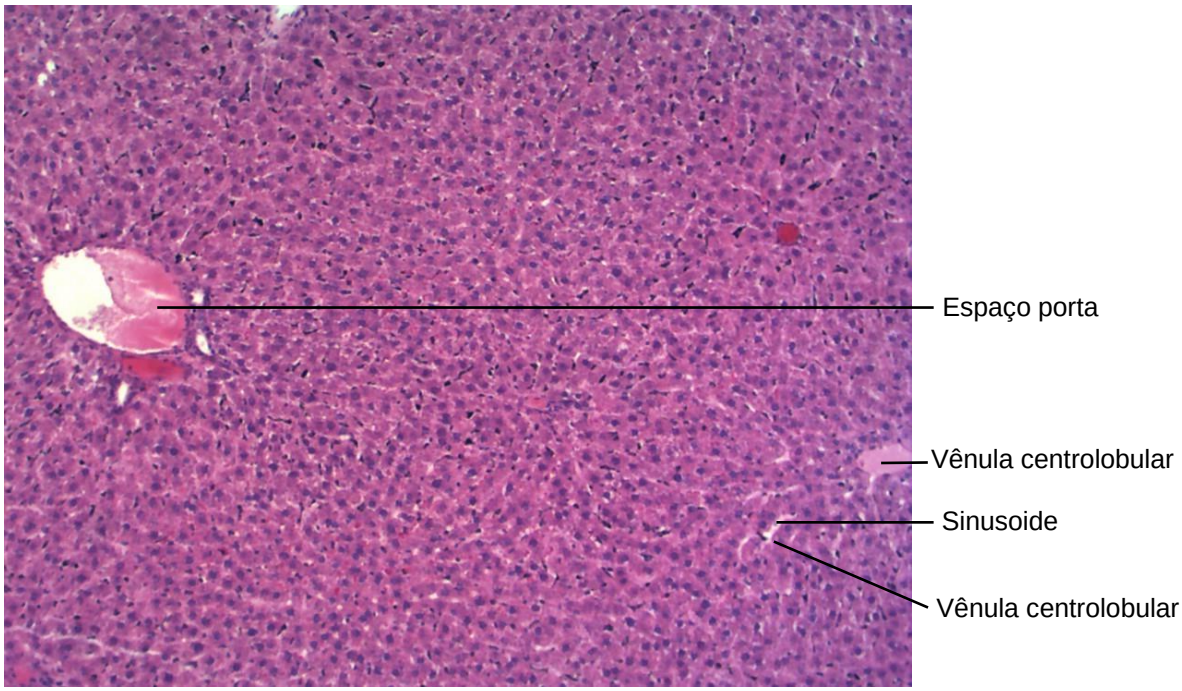

Figura 4.41 Fígado de rato.
Coloração: Hematoxilina e Eosina. Pequeno aumento.

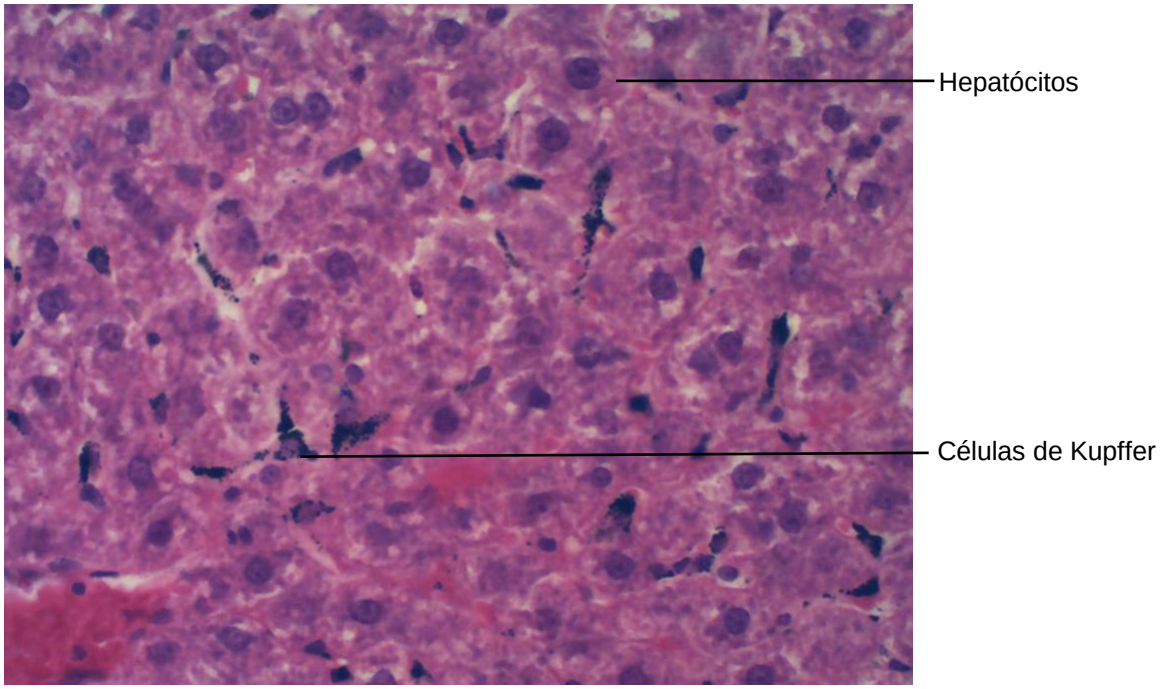

Figura 4.42 Fígado de rato.
Coloração: Hematoxilina e Eosina. Grande aumento.

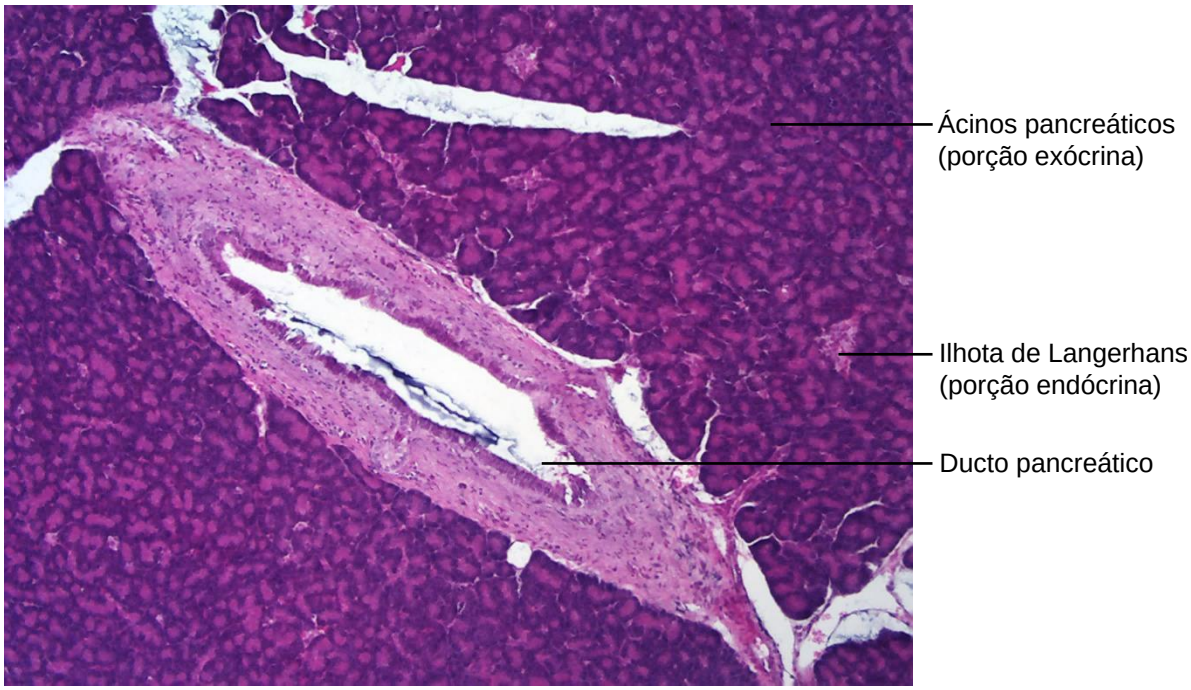

Figura 4.43 Pâncreas.
Coloração: Gomori. Pequeno aumento.

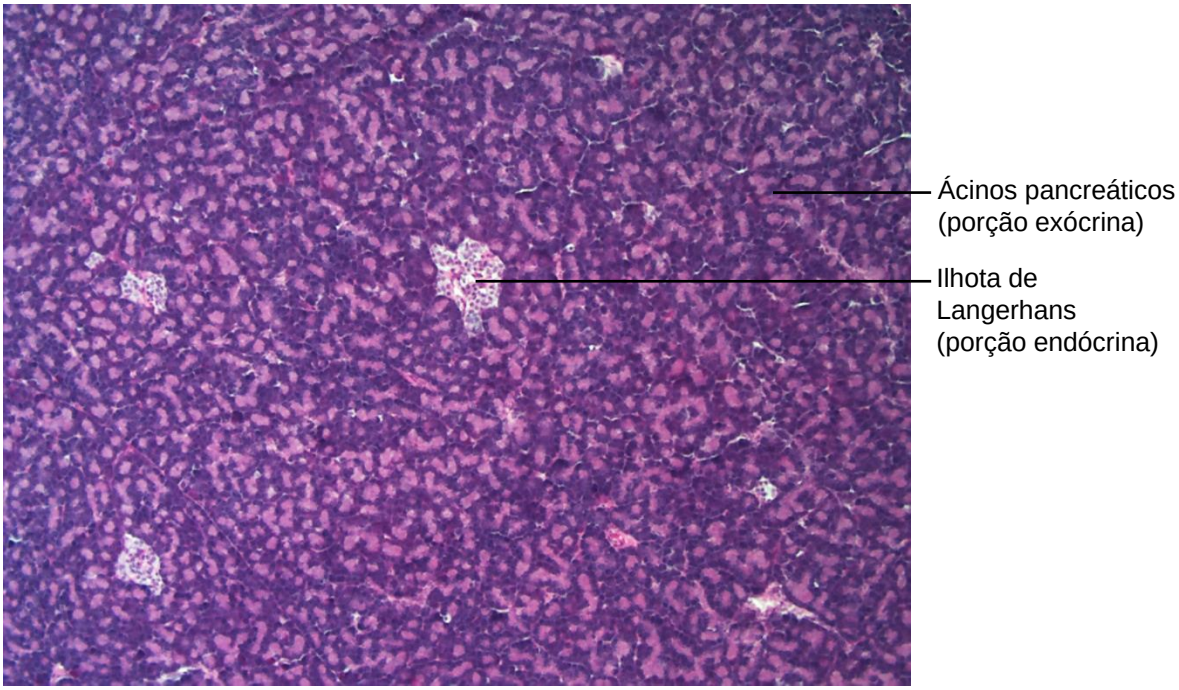

Figura 4.44 Pâncreas.
Coloração: Gomori. Pequeno aumento.

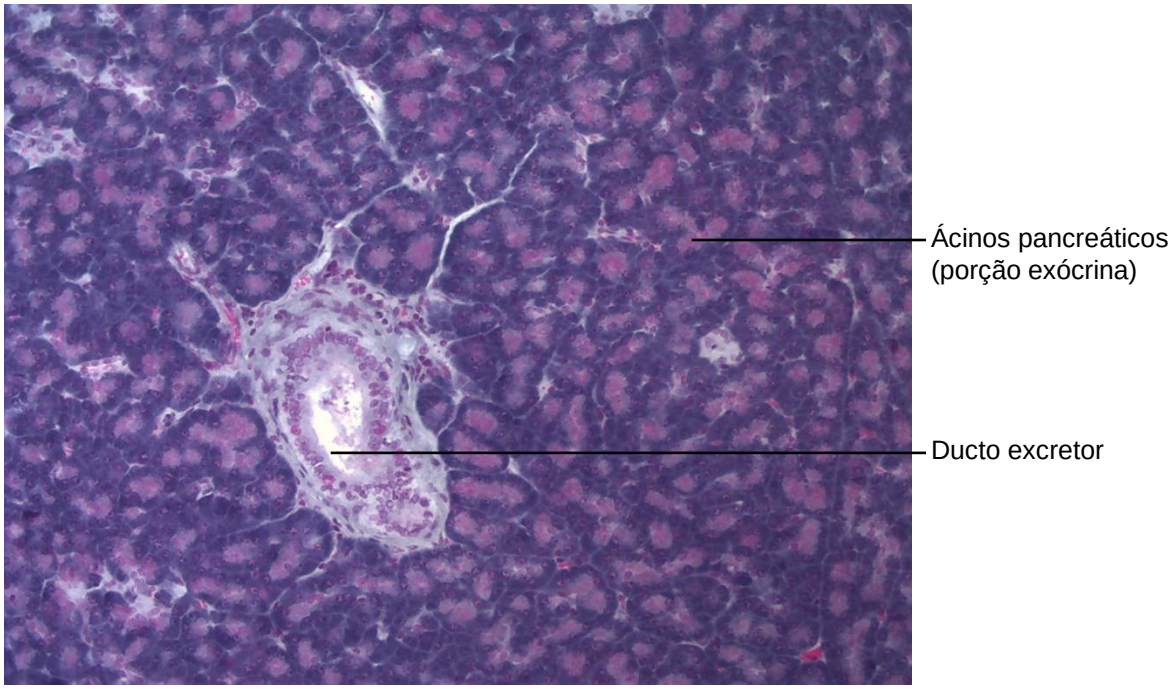

Figura 4.45 Pâncreas.
Coloração: Gomori. Médio aumento.

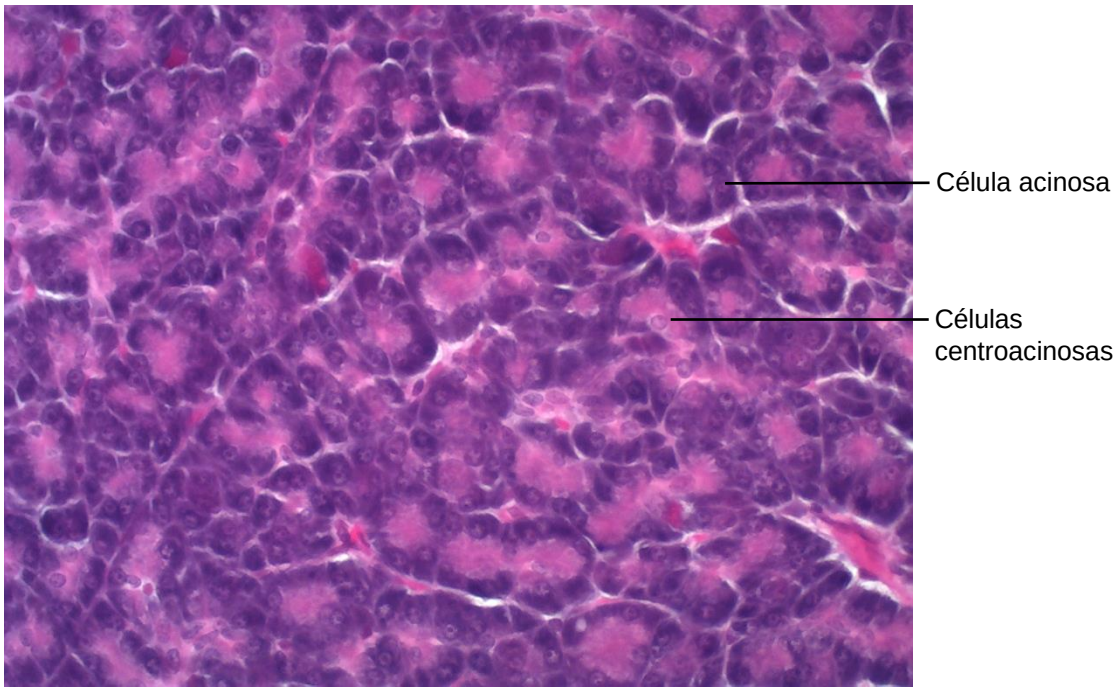

Figura 4.46 Ácinos pancreáticos.
Coloração: Gomori. Grande aumento.

Capítulo 5

Sistema Respiratório

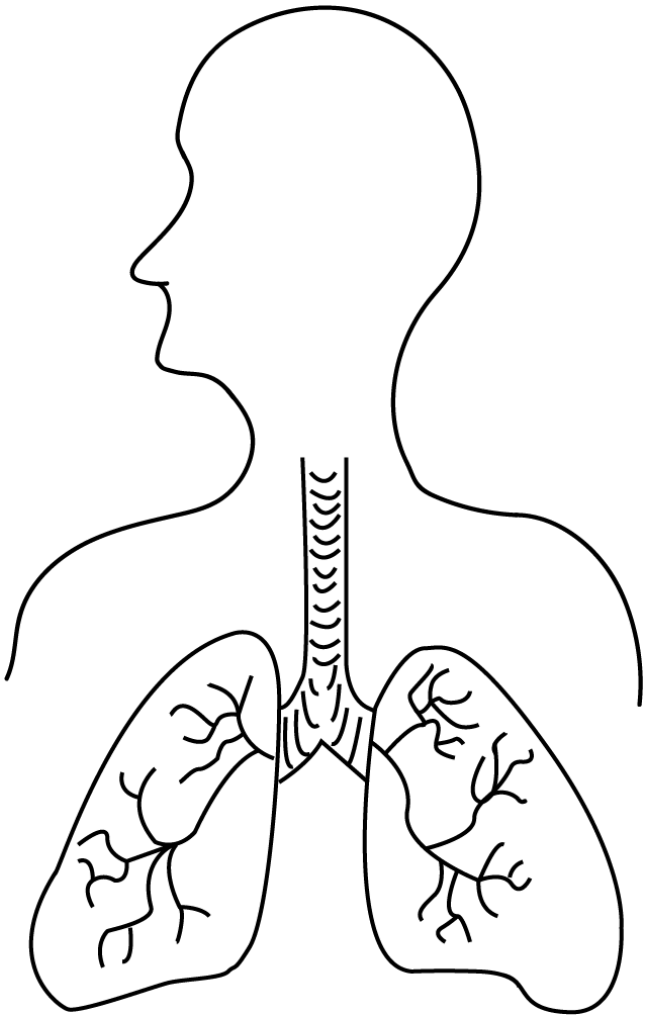

Nicole Camila D'Áquila Gonçalves
Sergio Domingos da Silva Filho
Ângela Maria Ferreira Falleiros
Sheila Michele Levy

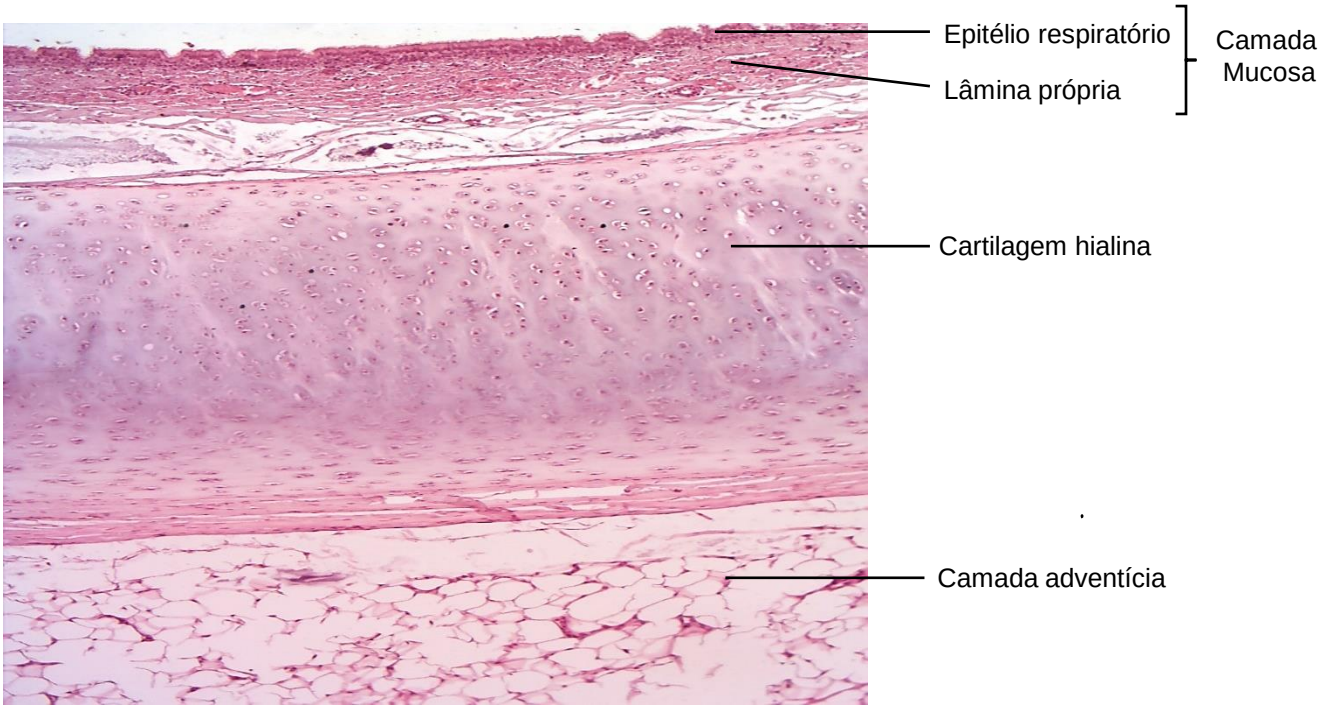

Figura 5.1 Traqueia.
Coloração: Hematoxilina e Eosina. Pequeno aumento.

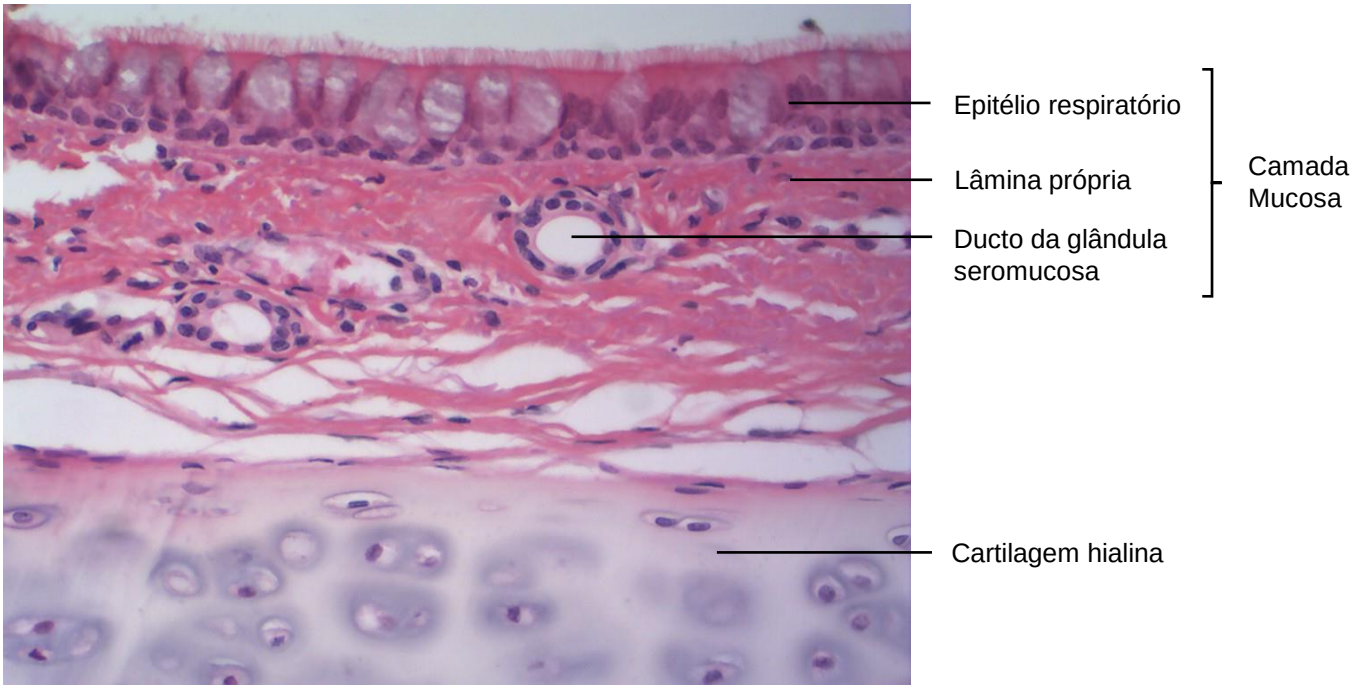

Figura 5.2 Traqueia.
Coloração: Hematoxilina e Eosina. Médio aumento.

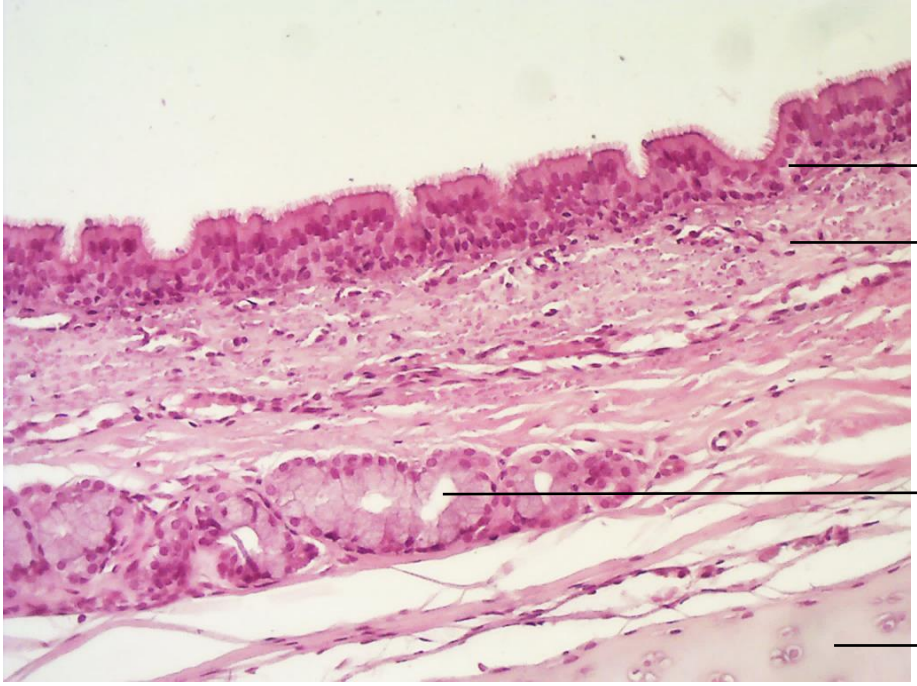

Figura 5.3 Traqueia.
Coloração: Hematoxilina e Eosina. Médio aumento.

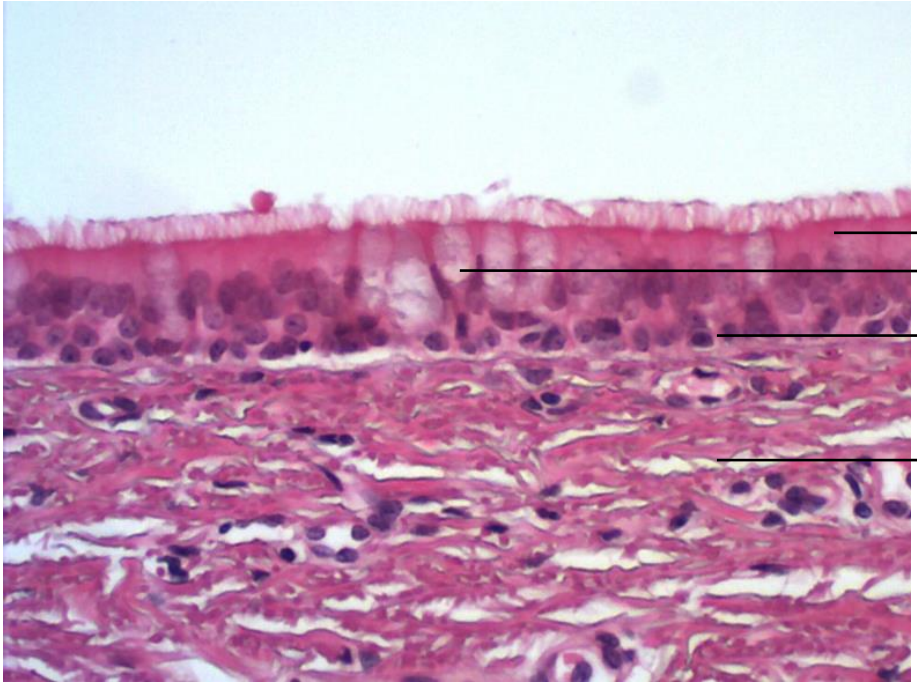

Figura 5.4 Traqueia: camada mucosa.
Coloração: Hematoxilina e Eosina. Grande aumento.

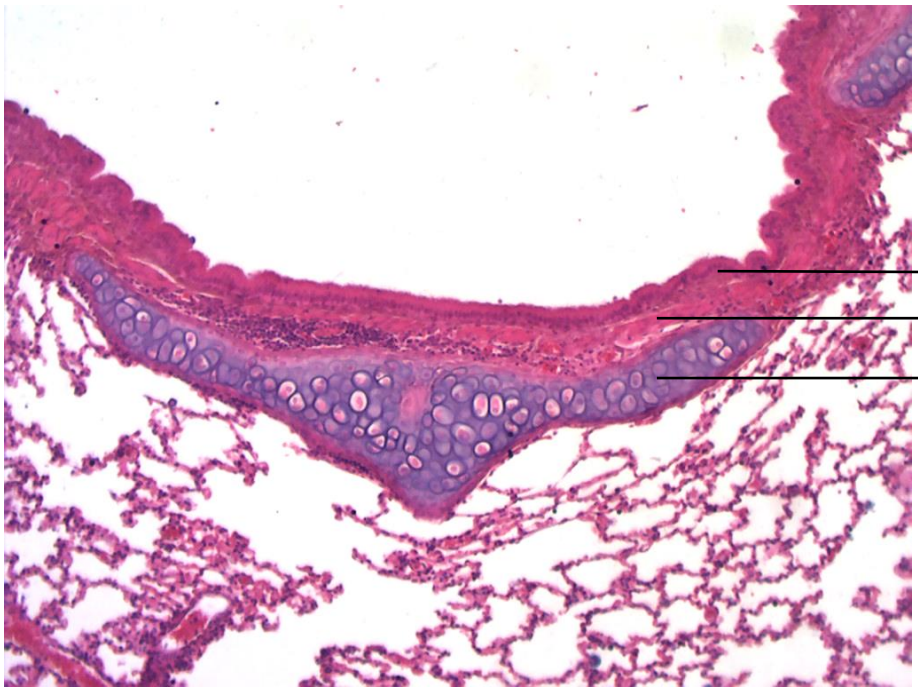

Figura 5.5 Brônquio.
Coloração: Hematoxilina e Eosina. Pequeno aumento.

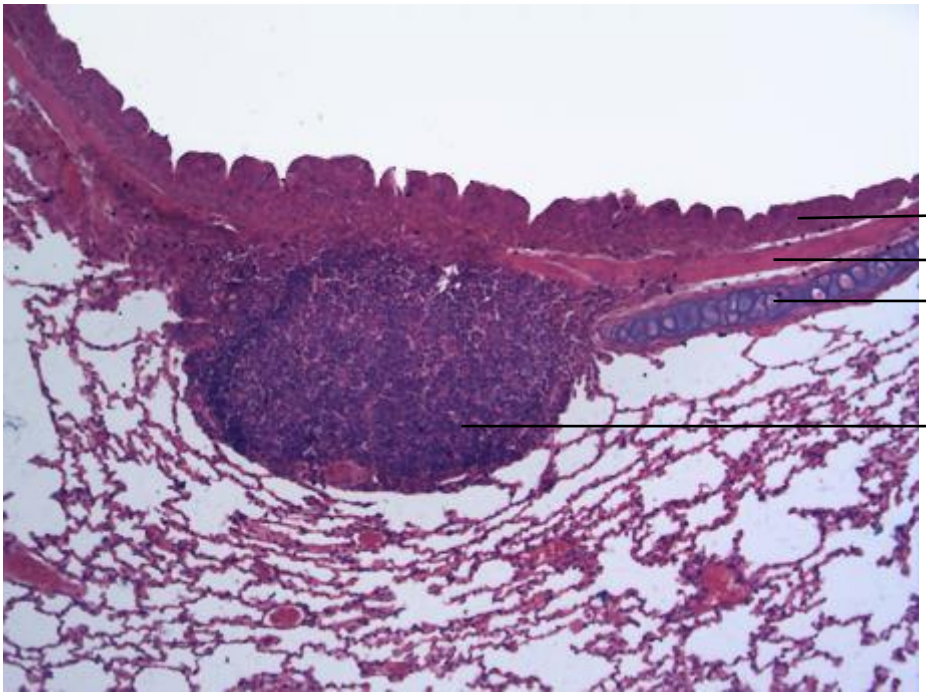

Figura 5.6 Brônquio.
Coloração: Hematoxilina e Eosina. Pequeno aumento.

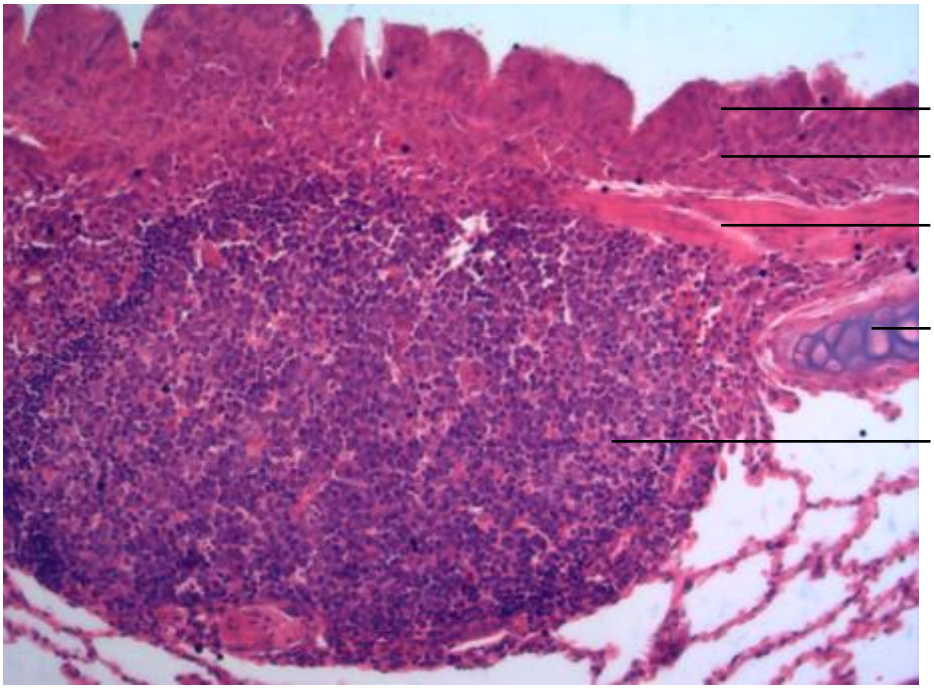

Figura 5.7 Brônquio.
Coloração: Hematoxilina e Eosina. Médio aumento.

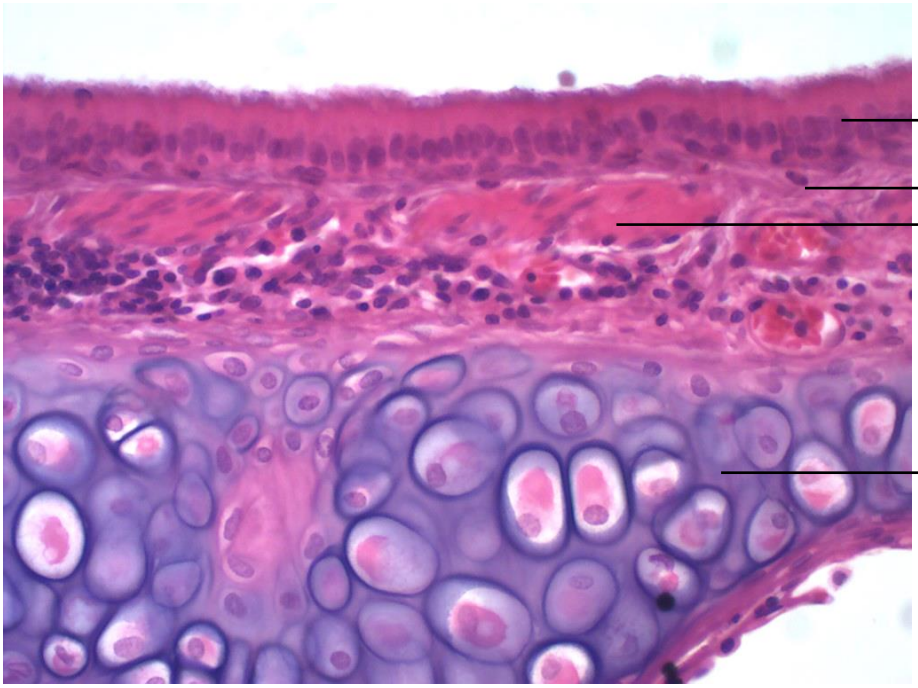

Figura 5.8 Brônquio.
Coloração: Hematoxilina e Eosina. Grande aumento.

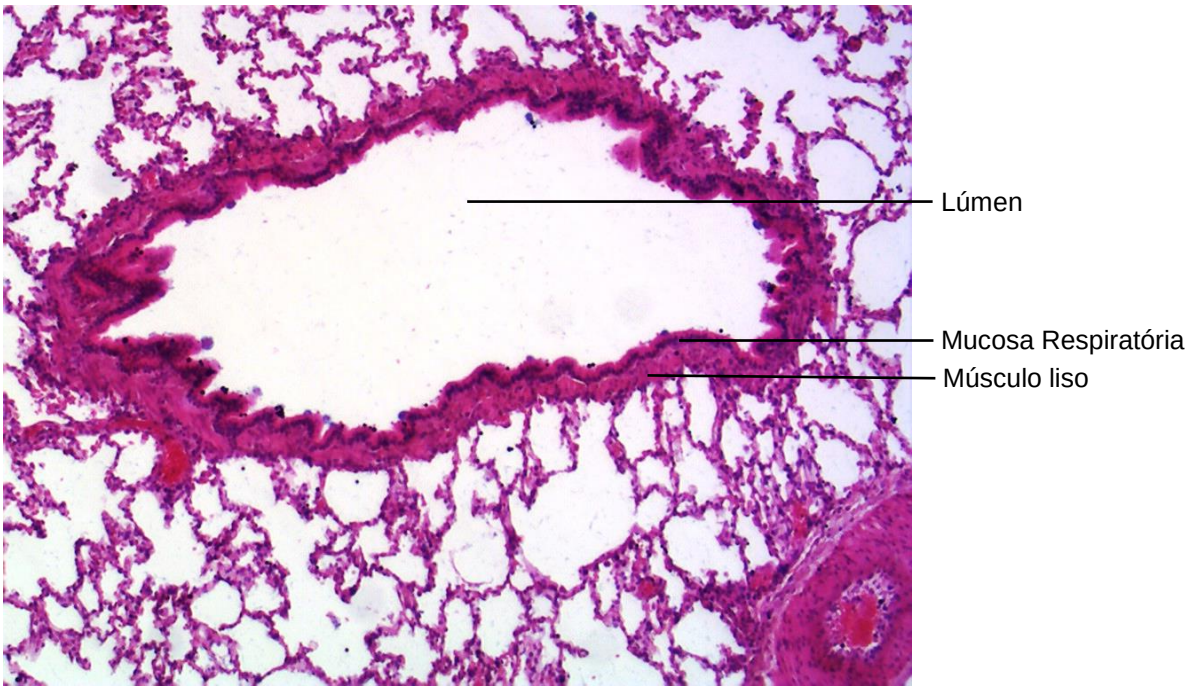

Figura 5.9 Bronquíolo propriamente dito.
Coloração: Hematoxilina e Eosina. Médio aumento.

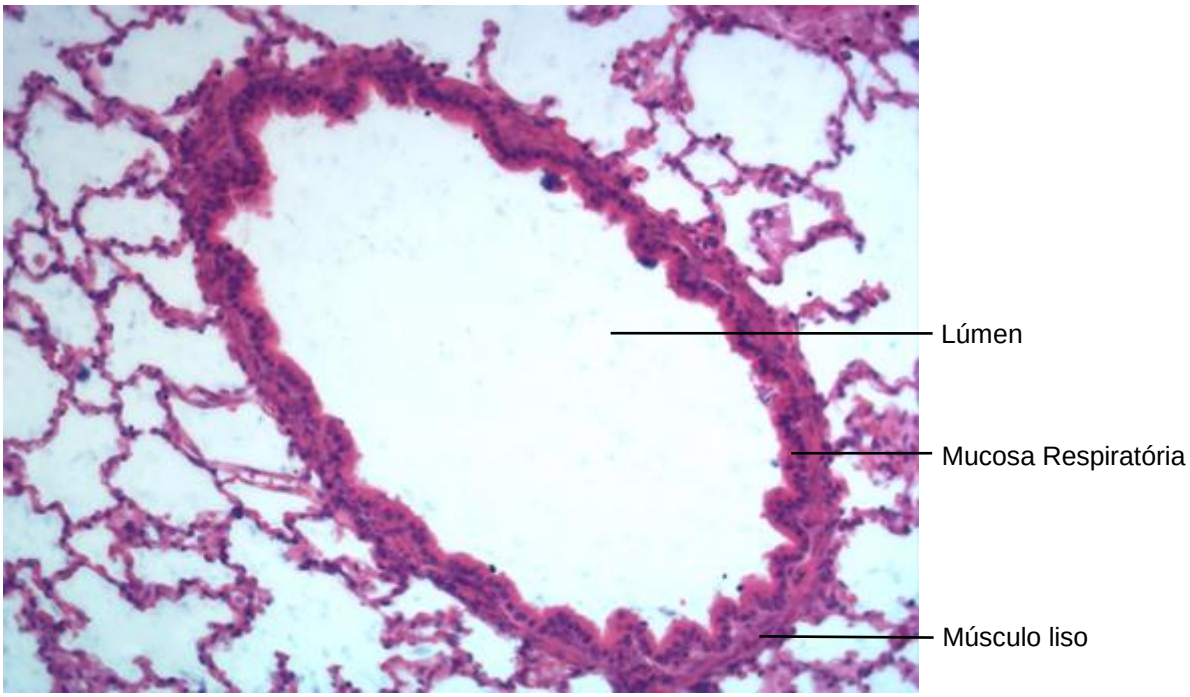

Figura 5.10 Bronquíolo propriamente dito.
Coloração: Hematoxilina e Eosina. Médio aumento.

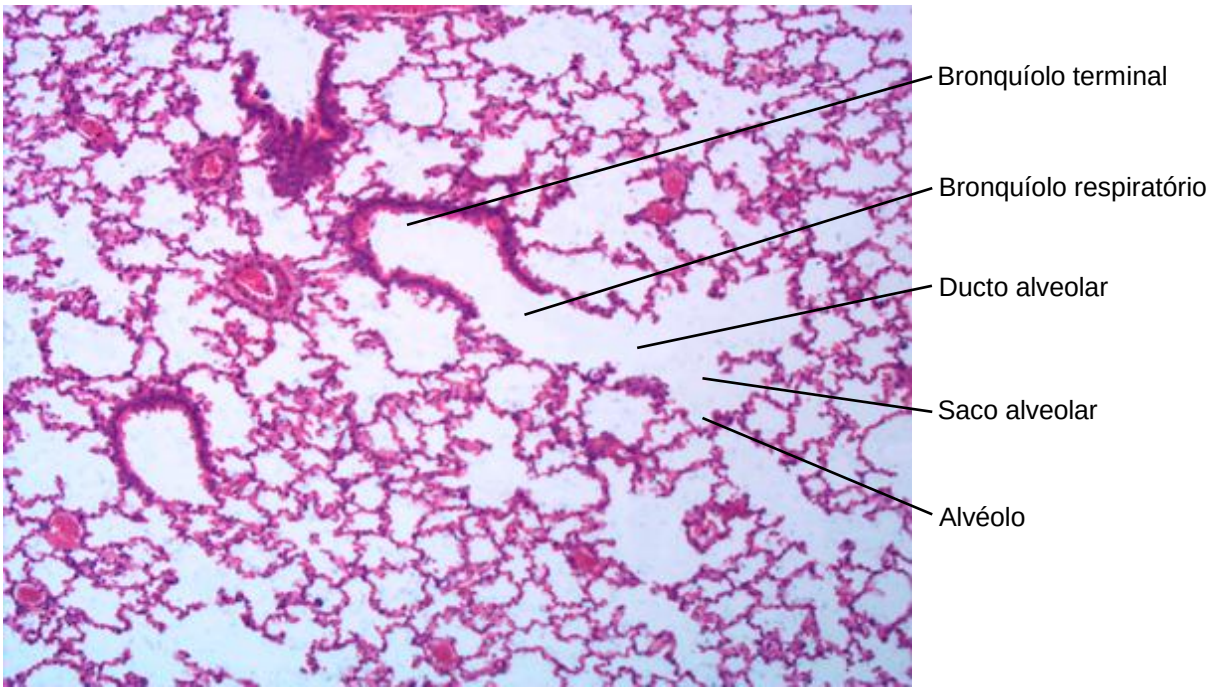

Figura 5.11 Bronquíolos terminal e respiratório; ducto e saco alveolar; alvéolo.
Coloração: Hematoxilina e Eosina. Pequeno aumento.

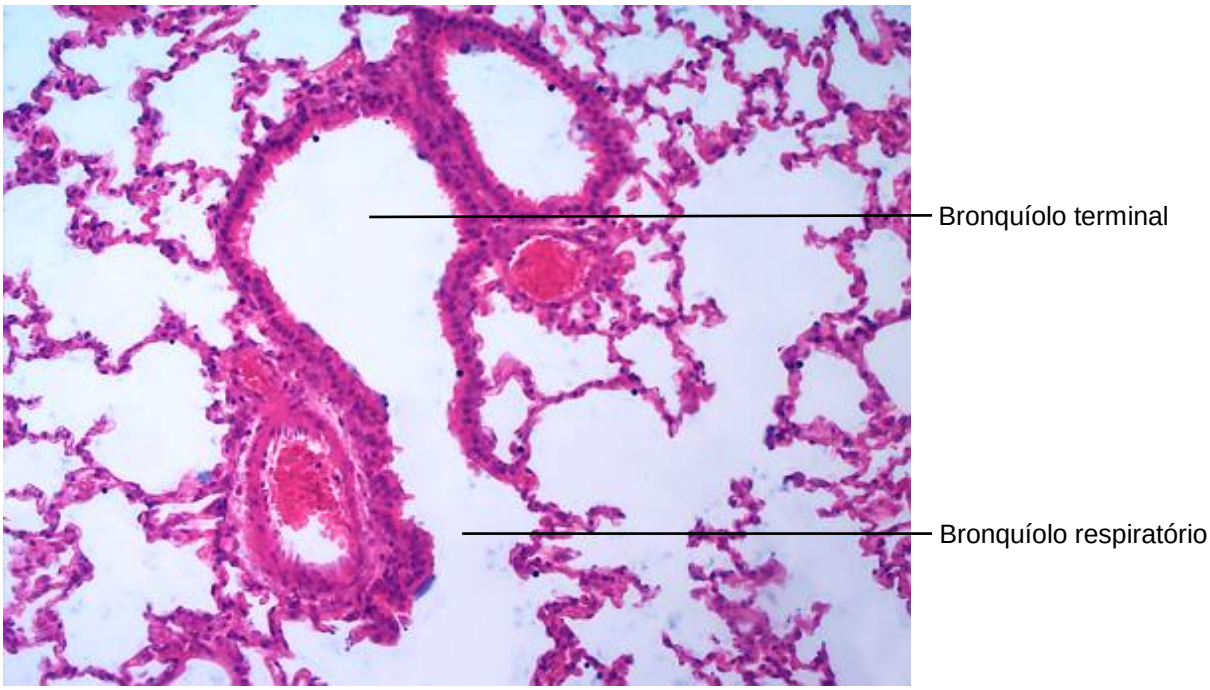

Figura 5.12 Bronquíolos terminal e respiratório.
Coloração: Hematoxilina e Eosina. Médio aumento.

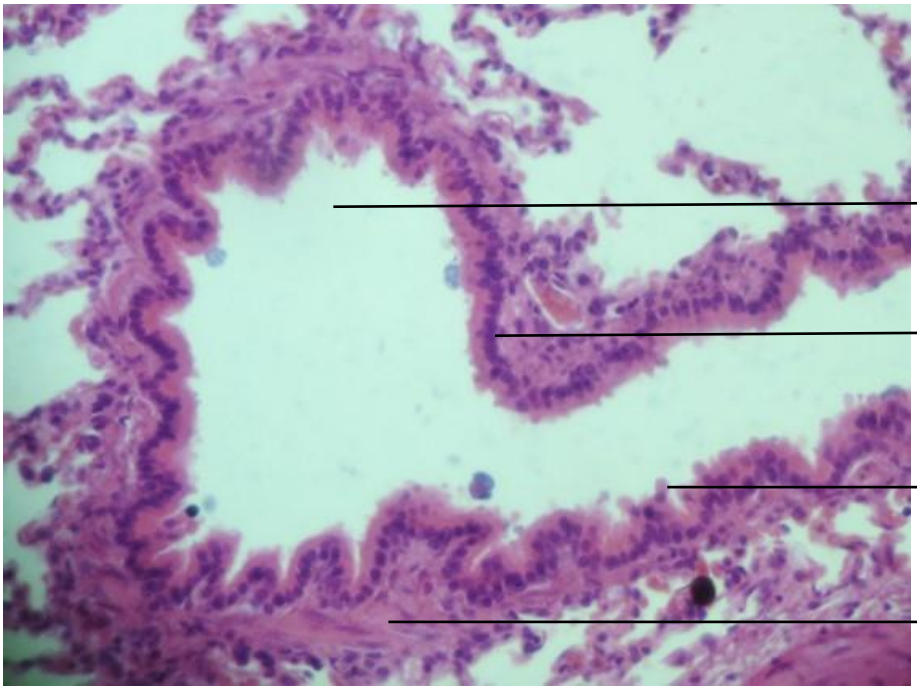

Figura 5.13 Bronquíolo terminal.
Coloração: Hematoxilina e Eosina. Grande aumento.

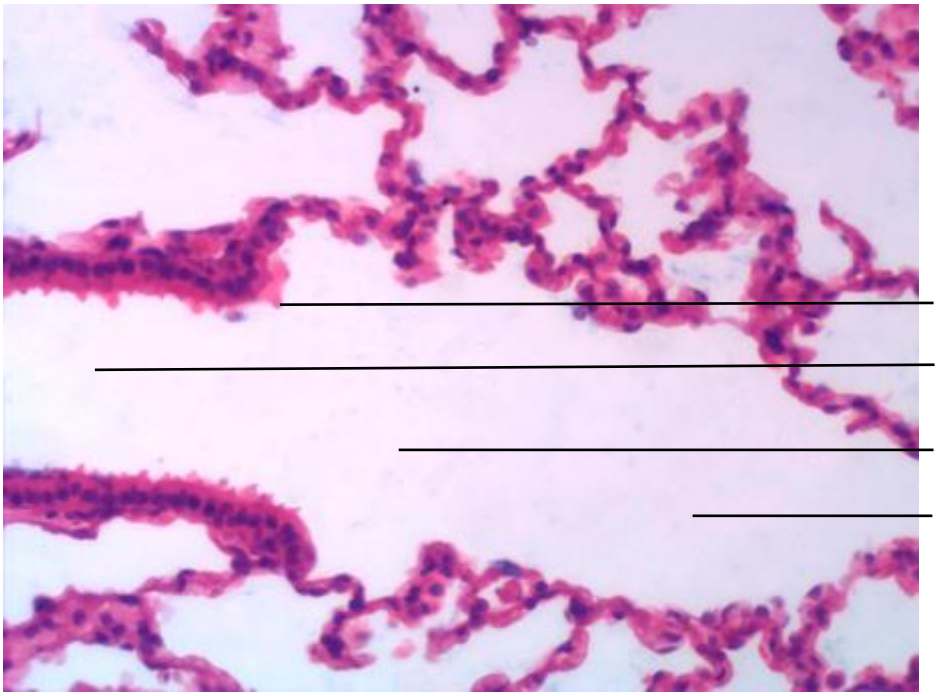

Figura 5.14 Bronquíolos terminal respiratório; ducto alveolar.
Coloração: Hematoxilina e Eosina. Grande aumento.

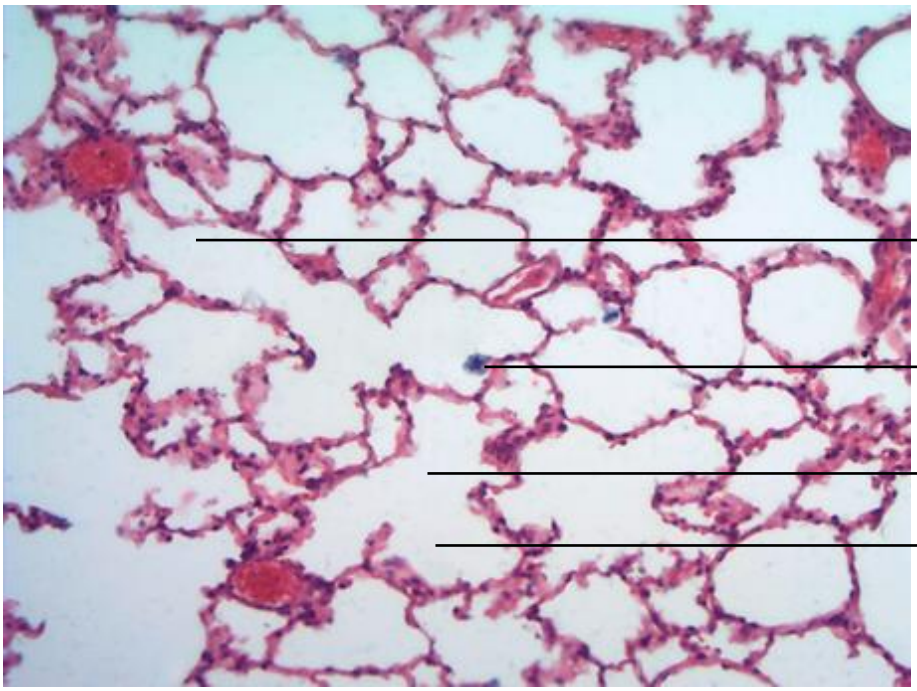

Figura 5.15 Ducto e saco alveolares e alvéolo.
Coloração: Hematoxilina e Eosina. Pequeno aumento.

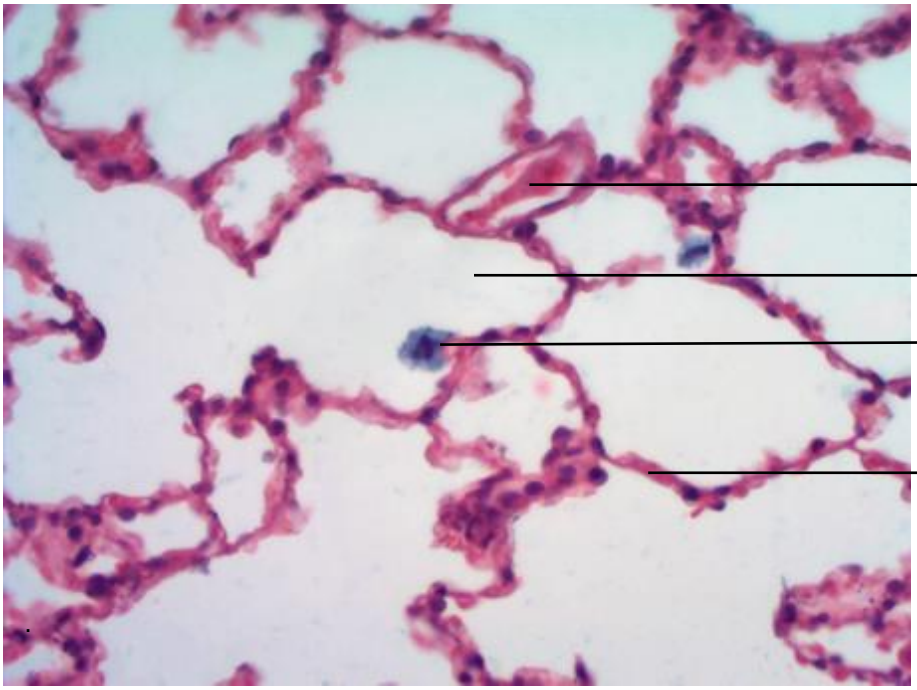

Figura 5.16 Alvéolos pulmonares.
Coloração: Hematoxilina e Eosina. Médio aumento.

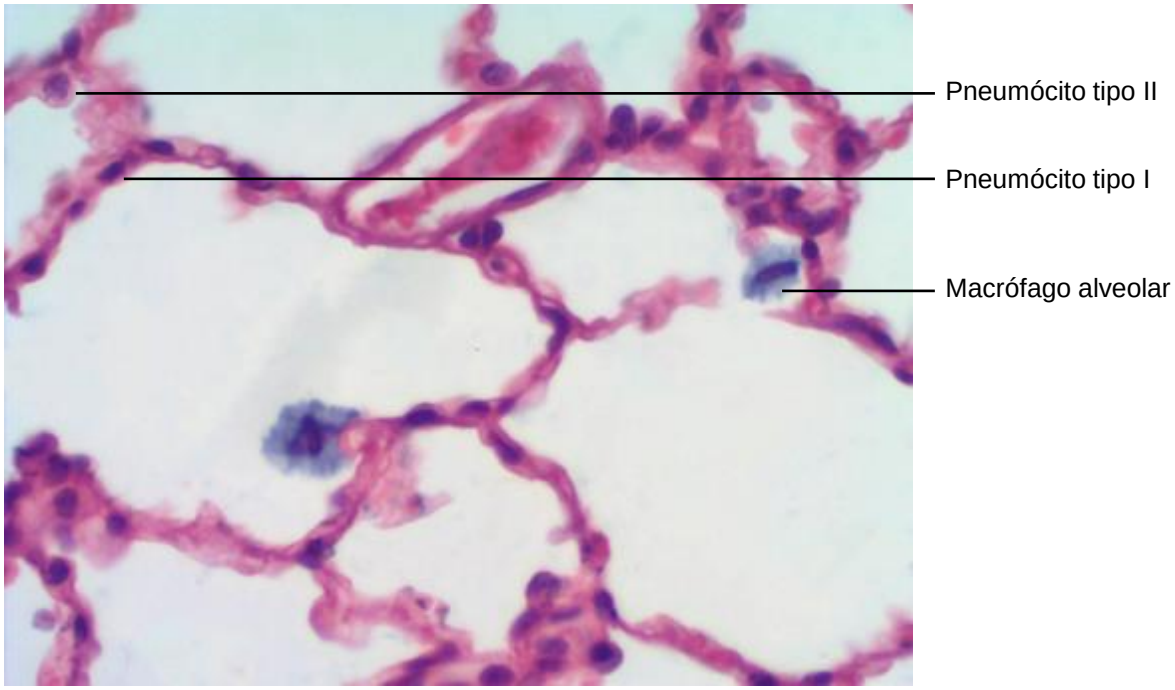

Figura 5.17 Alvéolos e septos interalveolares.
Coloração: Hematoxilina e Eosina. Grande aumento.

Capítulo 6

Sistema Tegumentar

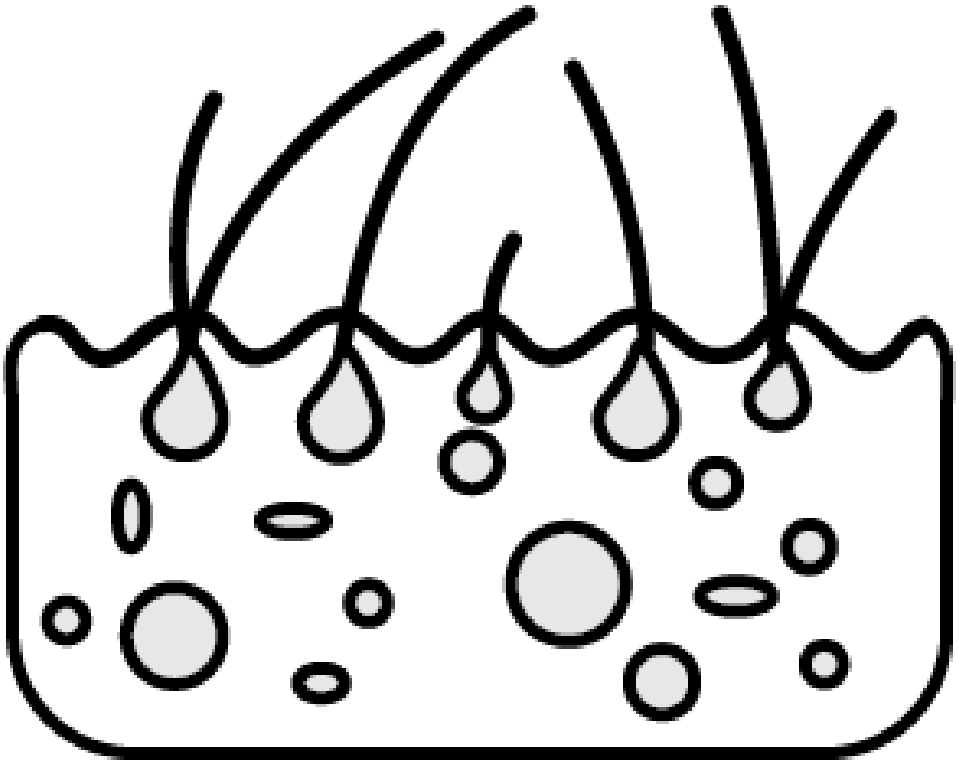

Alexandre Wilton Bissoli Junior
Jaqueline dos Santos Andrade
Isabela Ribeiro
Fábio Goulart de Andrade
Osny Ferrari

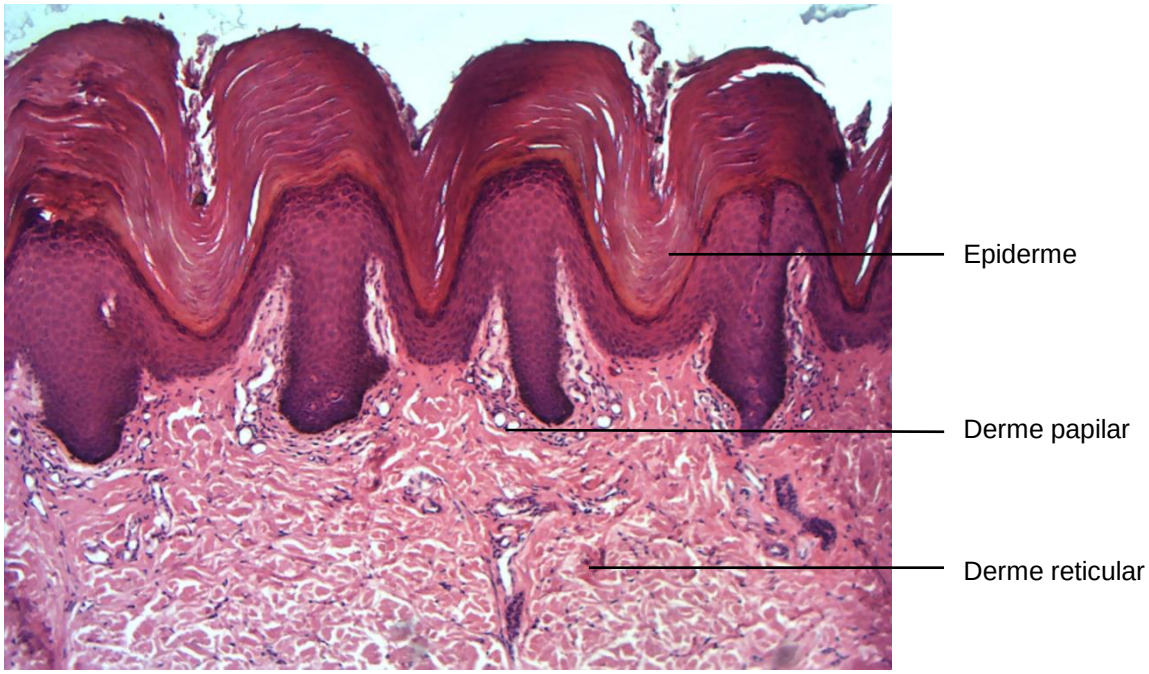

Figura 6.1 Pele Grossa.
Coloração: Hematoxilina e Eosina. Pequeno aumento.

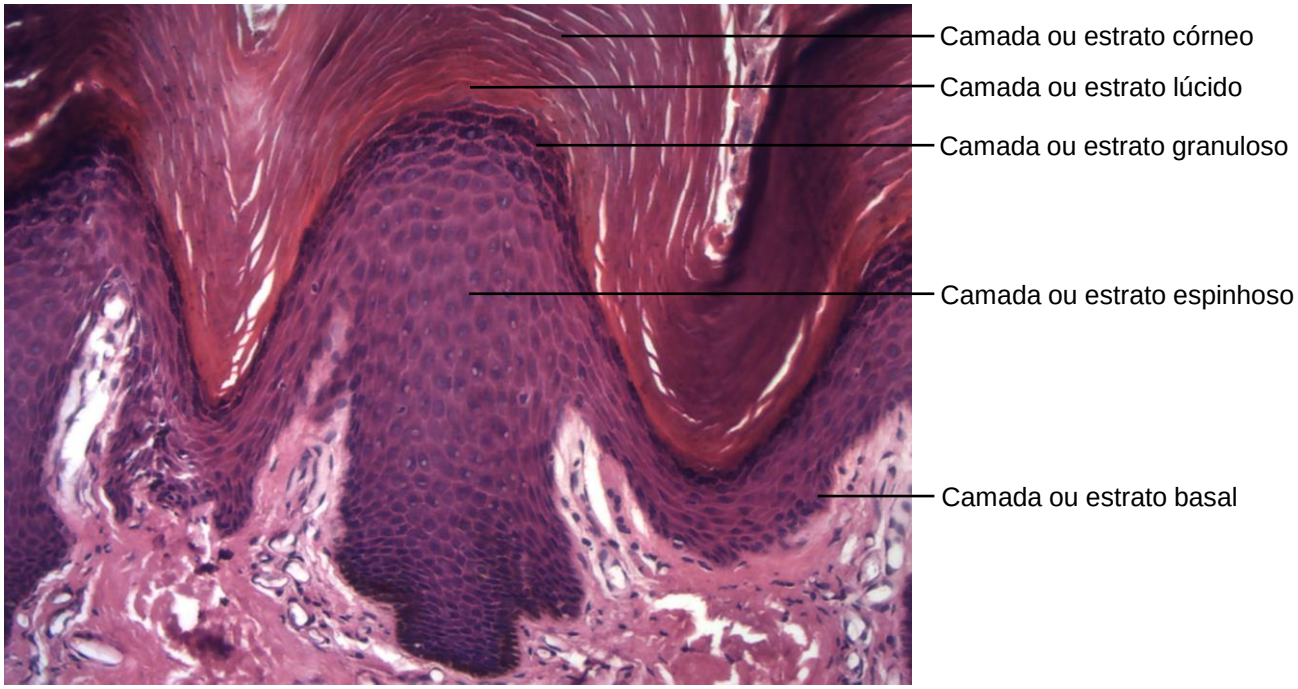

Figura 6.2 Pele Grossa: camada ou estratos da epiderme.
Coloração: Hematoxilina e Eosina. Médio aumento.

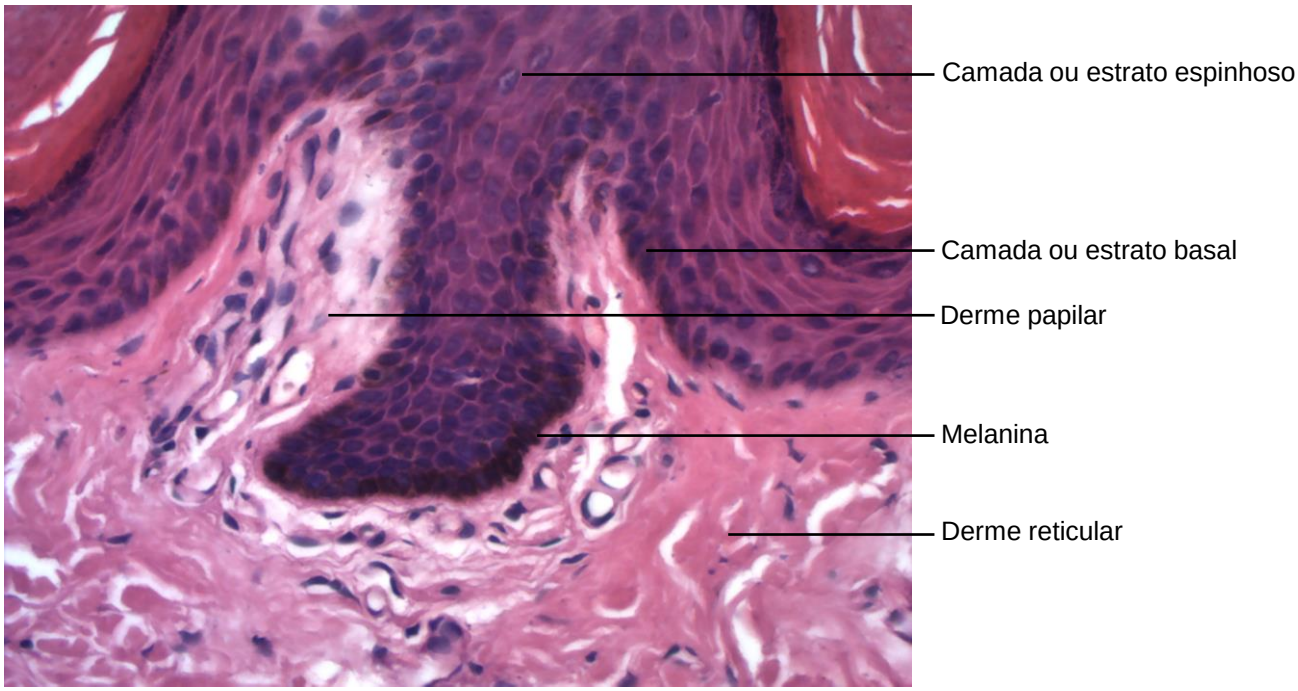

Figura 6.3 Pele grossa: epiderme e derme.
Camada Coloração: Hematoxilina e Eosina. Médio aumento.

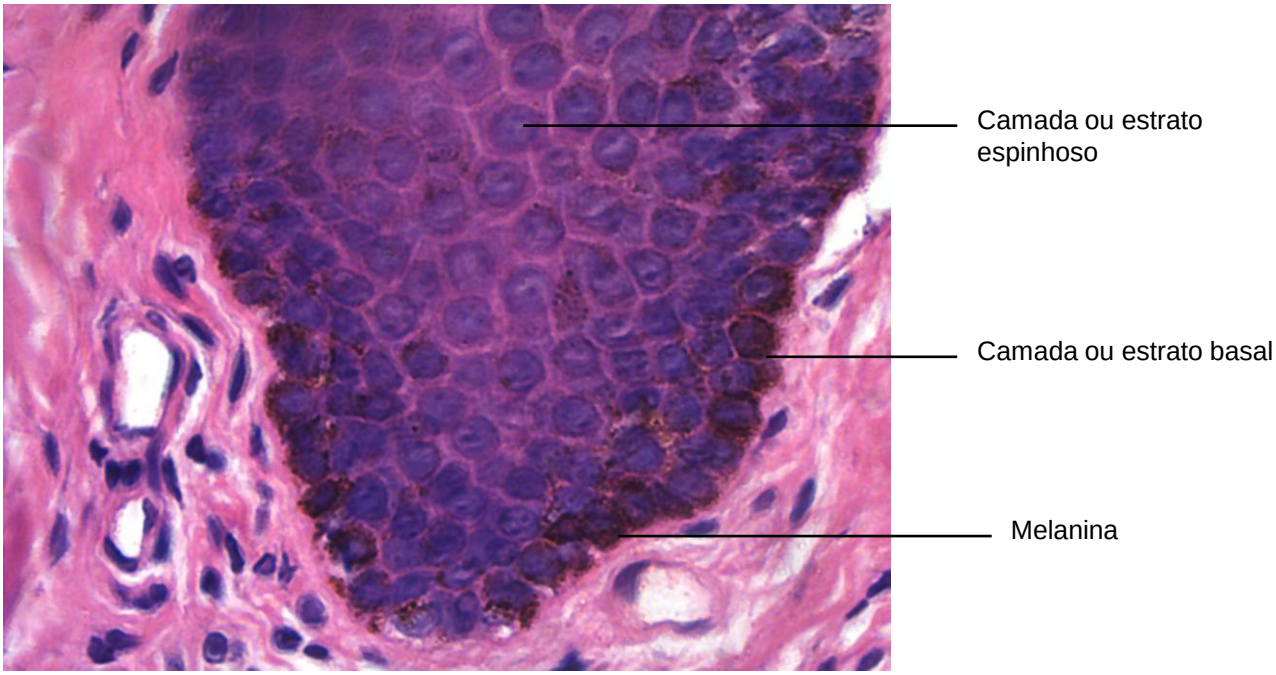

Figura 6.4 Epiderme.
Camada Coloração: Hematoxilina e Eosina. Grande aumento.

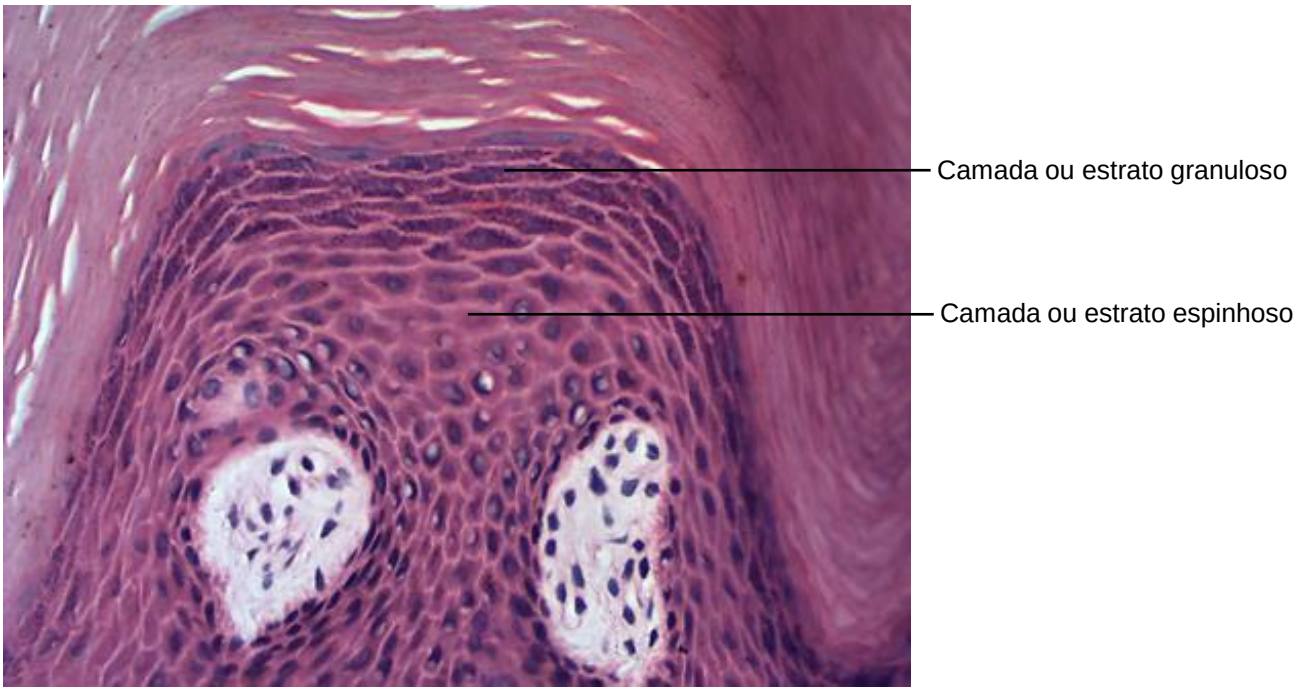

Figura 6.5 Camada espinhosa.
Coloração: Hematoxilina e Eosina. Grande aumento.

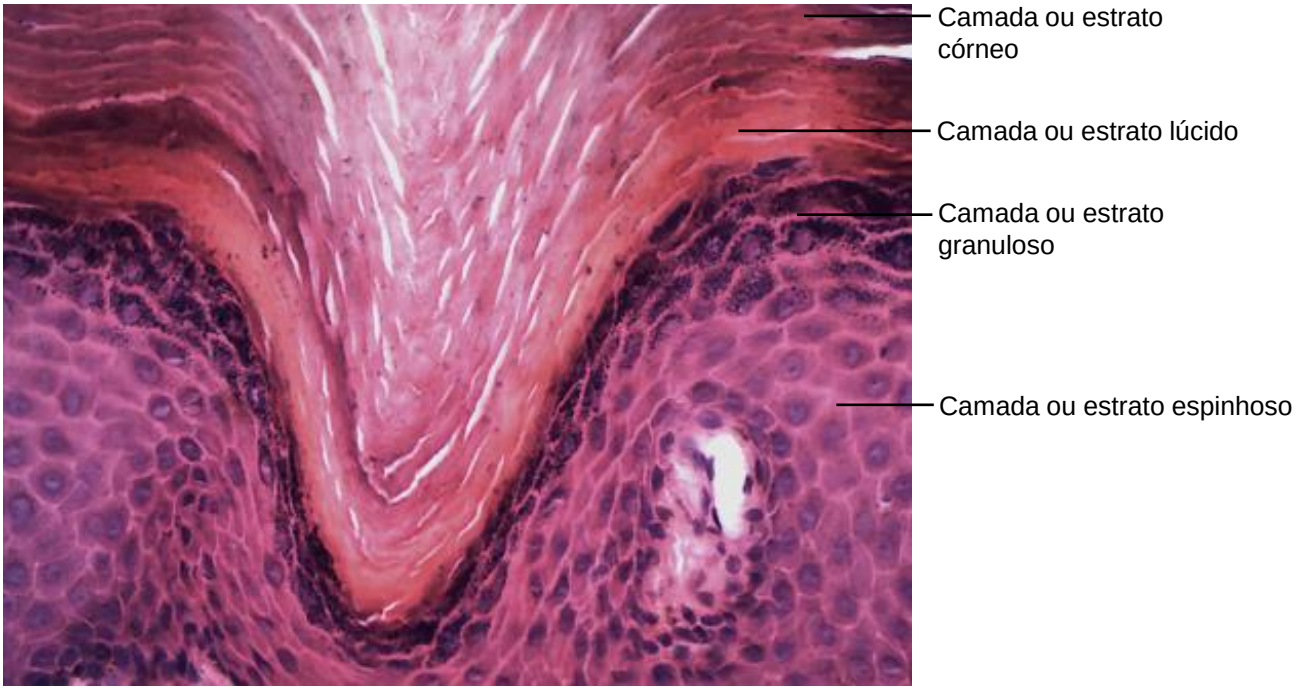

Figura 6.6 Epiderme.
Coloração: Hematoxilina e Eosina. Grande aumento.

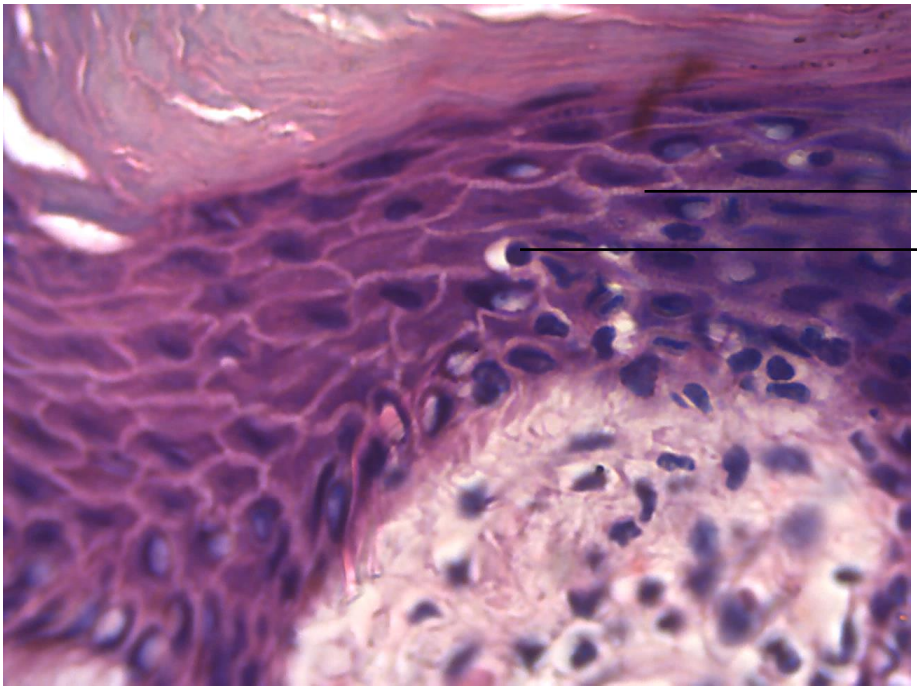

Figura 6.7 Célula de Langerhans
Coloração: Hematoxilina e Eosina. Grande aumento.

Figura 6.8 Pele Fina.
Coloração: Hematoxilina e Eosina. Pequeno Aumento.

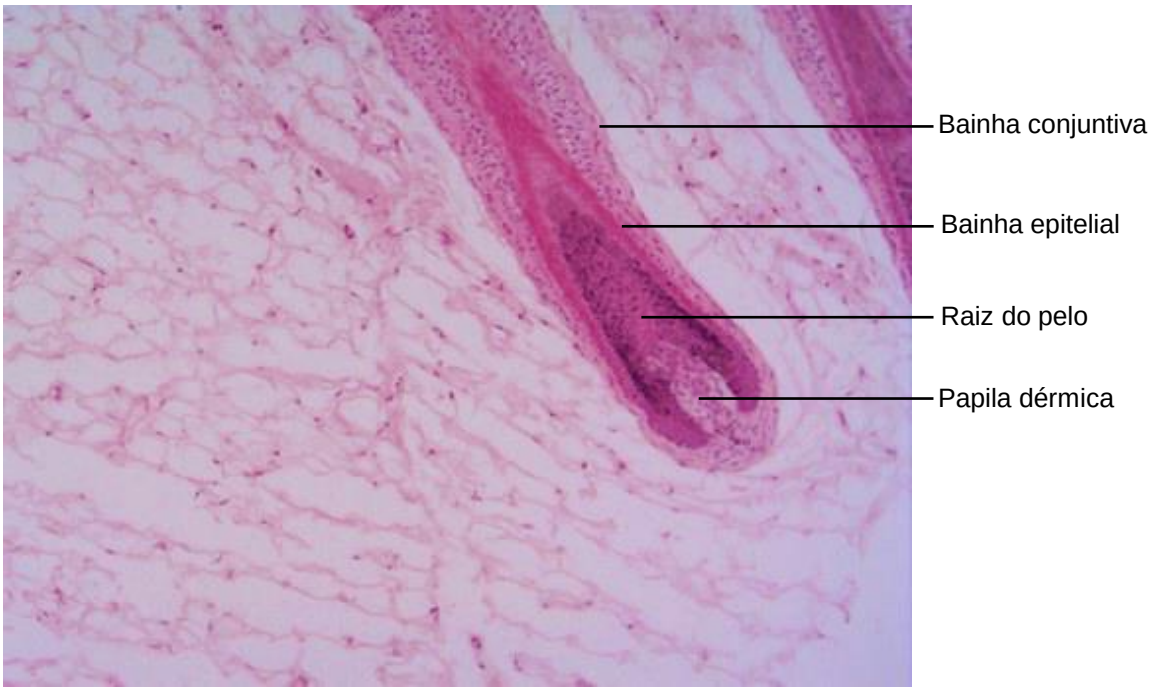

Figura 6.9 Pele Fina: Bulbo Piloso.
Coloração: Hematoxilina e Eosina. Médio aumento.

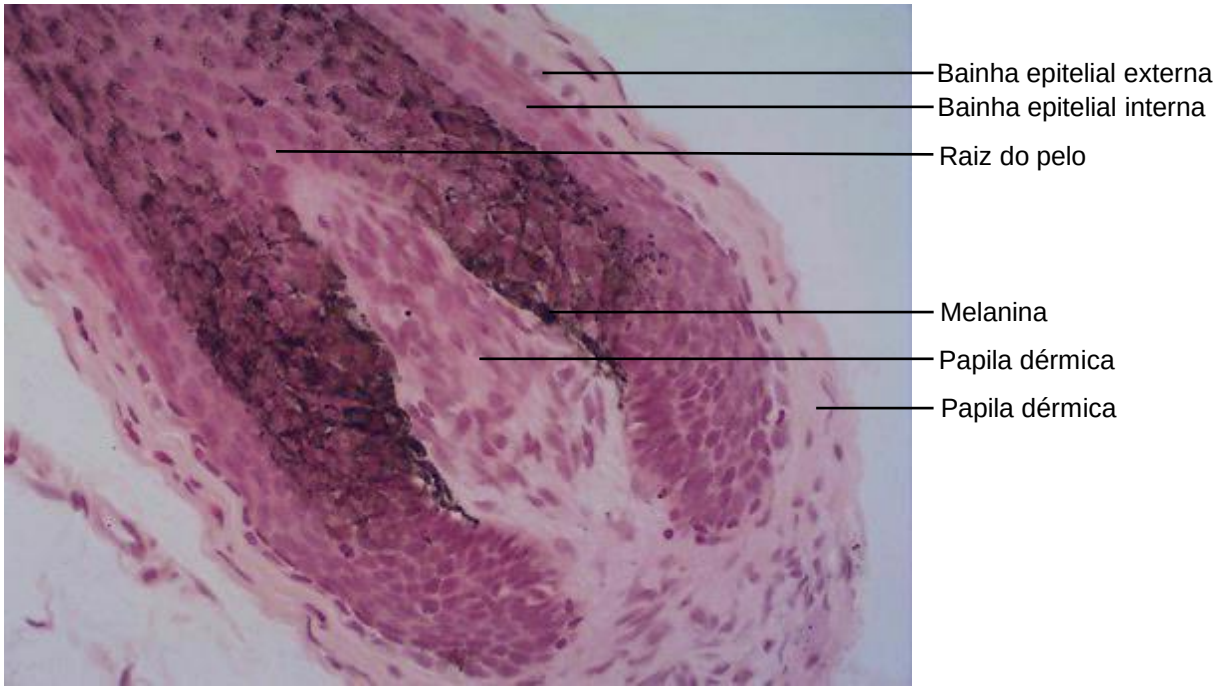

Figura 6.10 Pele Fina: Bulbo Piloso.
Coloração: Hematoxilina e Eosina. Grande aumento.

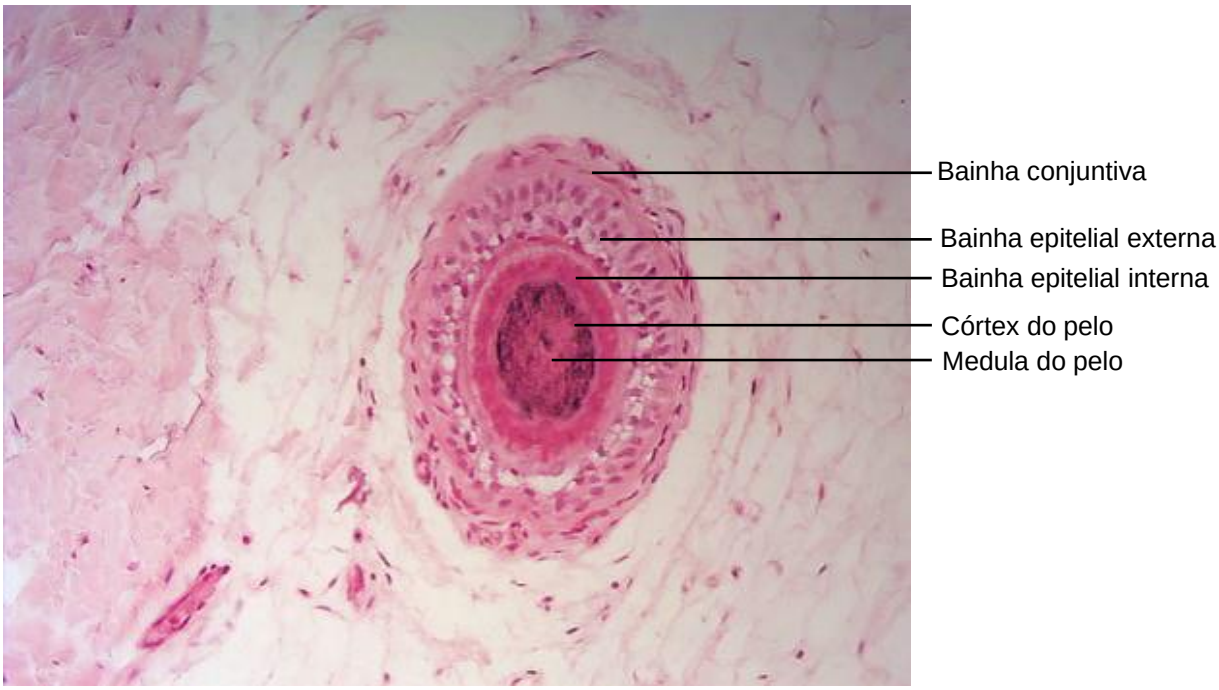

Figura 6.11 Pele Fina: Região Mediana do Pelo.
Coloração: Hematoxilina e Eosina. Médio aumento.

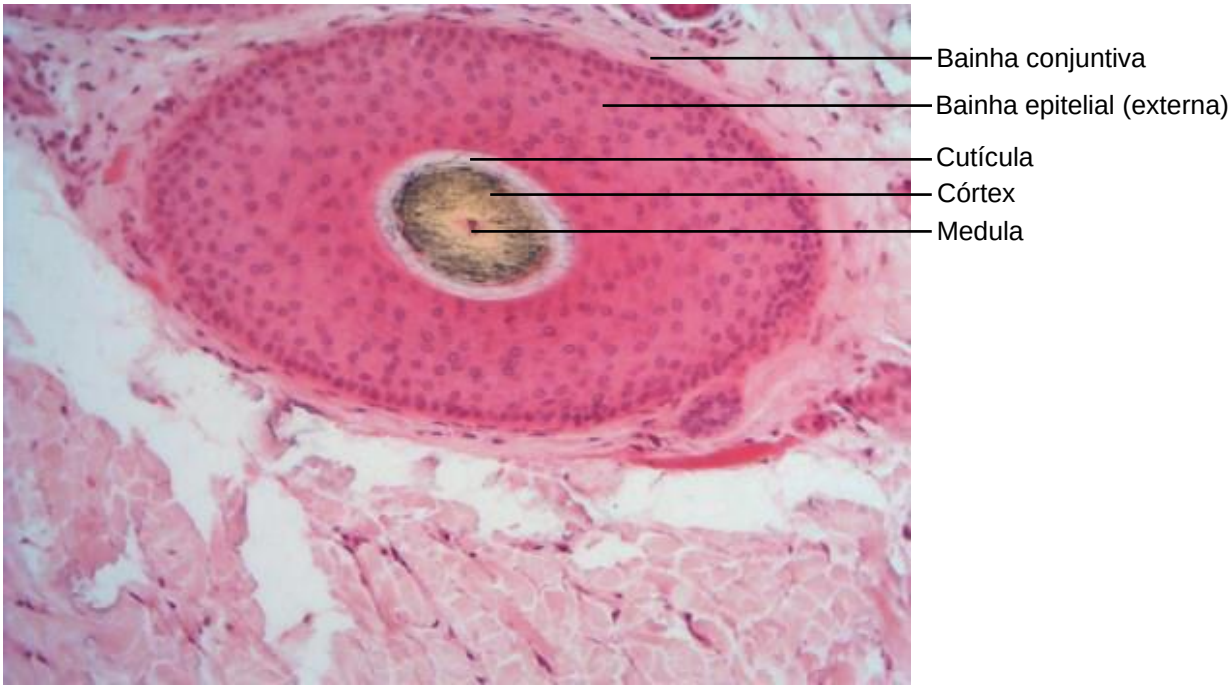

Figura 6.12 Pele Fina: Região Superior do Pelo.
Coloração**:** Hematoxilina e Eosina. Médio aumento.

Figura 6.13 Pele Fina: Pelo e Glândula Sebácea.
Coloração: Hematoxilina e Eosina. Médio aumento.

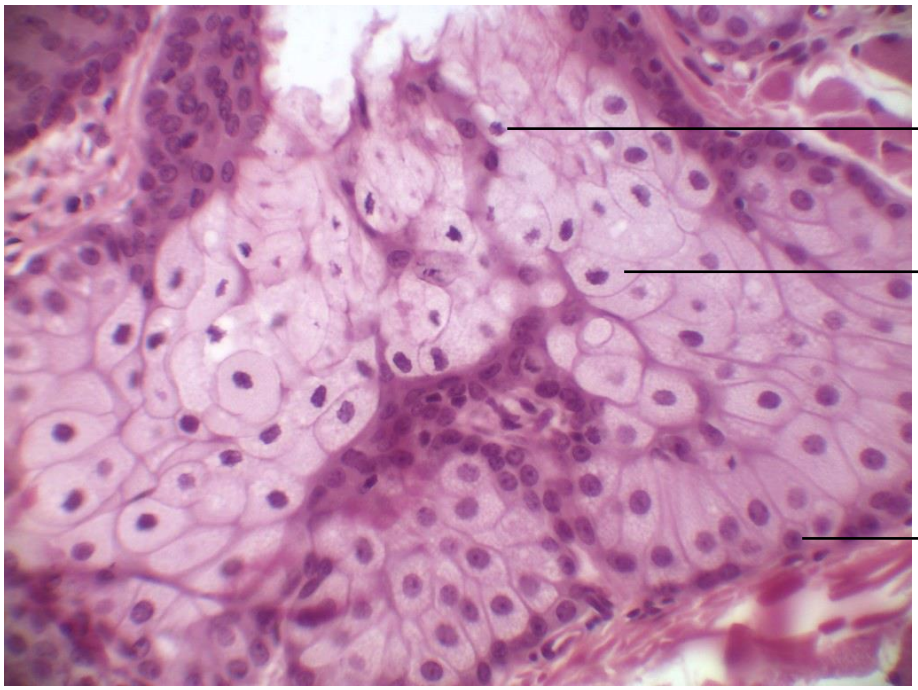

Figura 6.14 Pele Fina: Glândula Sebácea.
Coloração: Hematoxilina e Eosina. Grande aumento.

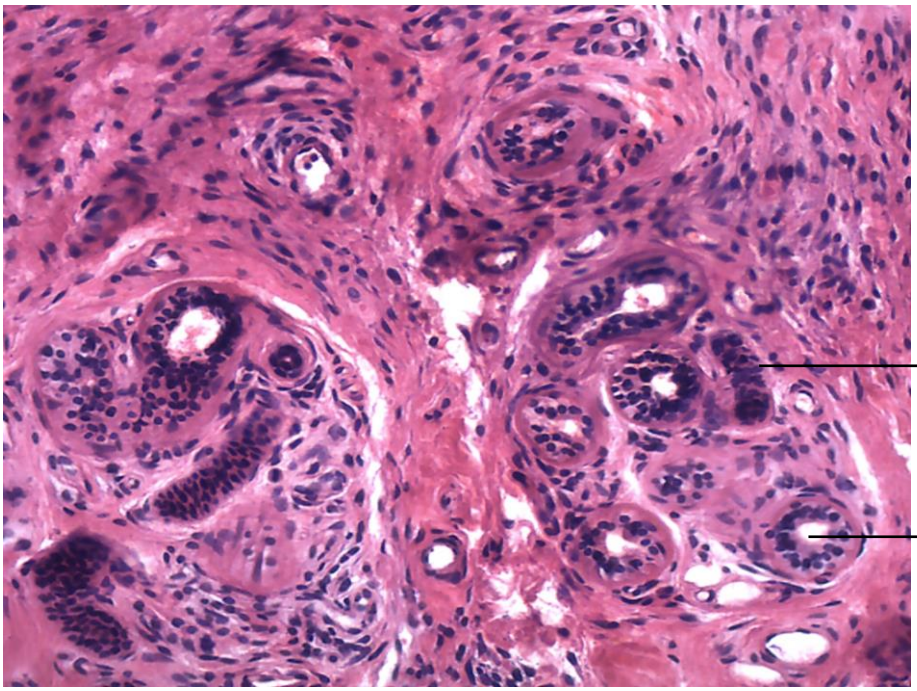

Figura 6.15 Pele Fina: Glândula Sudorípara.
Coloração: Hematoxilina e Eosina. Pequeno aumento.

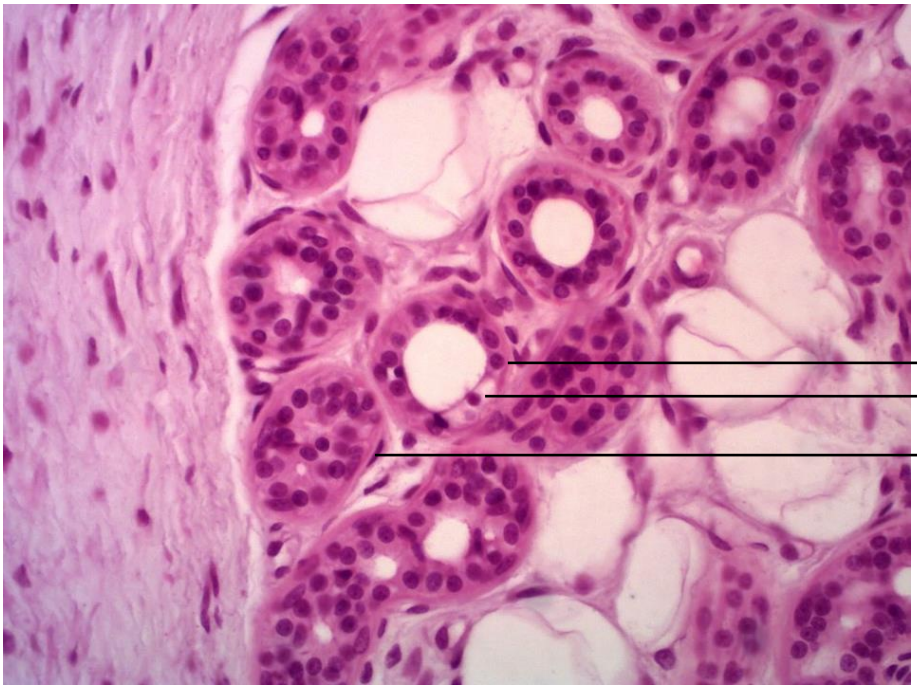

Figura 6.16 Pele Fina: Porção secretora da glândula sudorípara.
Coloração: Hematoxilina e Eosina. Grande aumento.

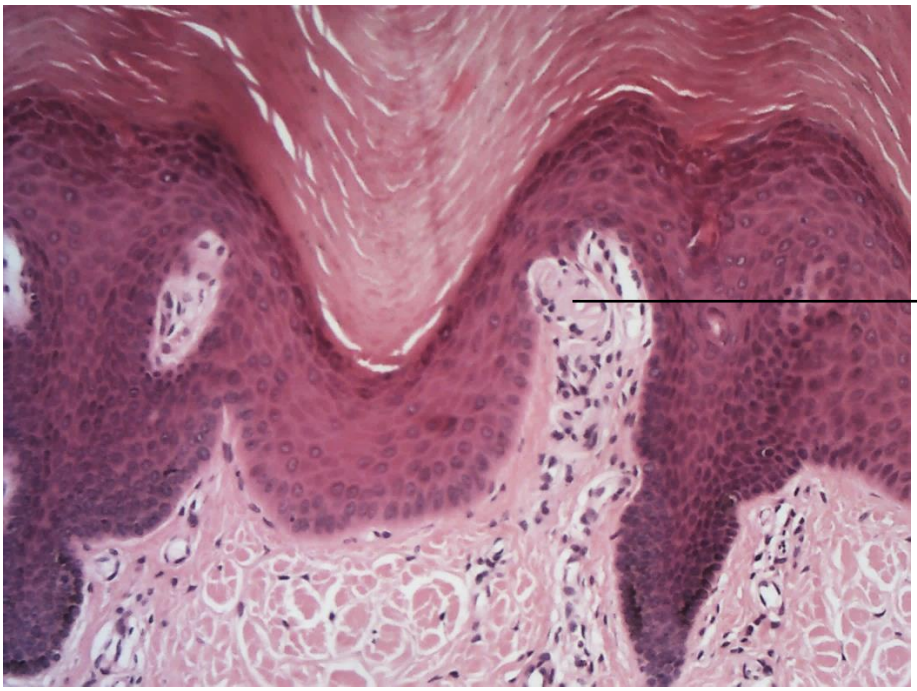

Figura 6.17 Pele grossa.
Coloração: Hematoxilina e Eosina. Médio aumento.

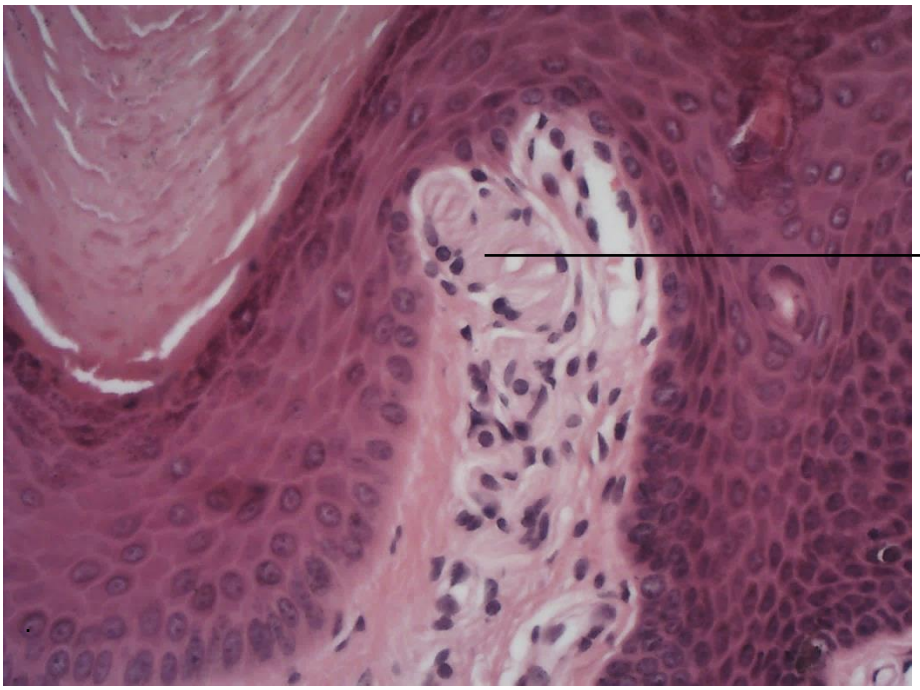

Figura 6.18 Pele grossa.
Coloração: Hematoxilina e Eosina. Grande aumento.

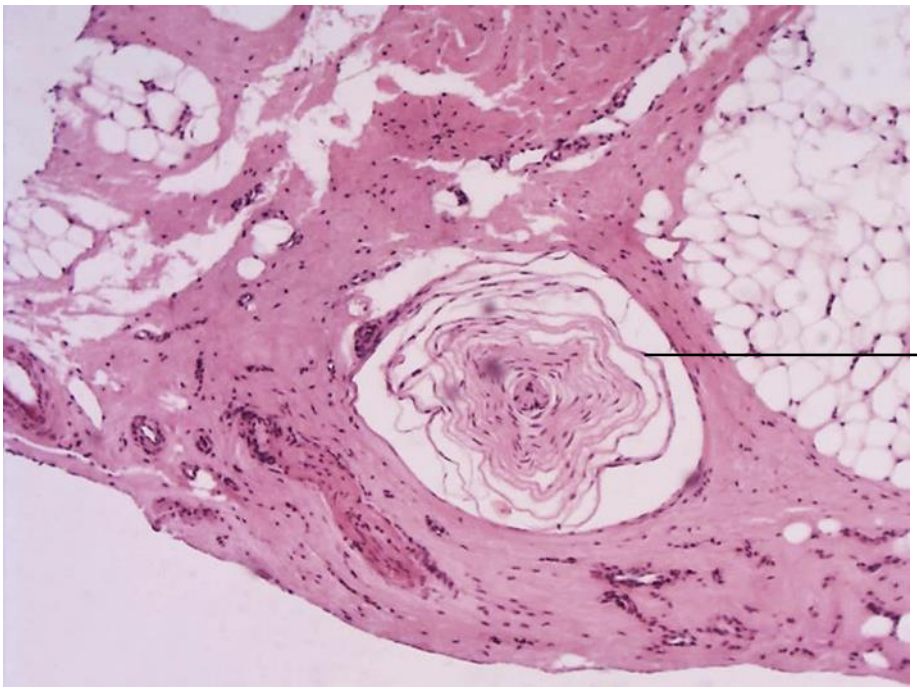

Figura 6.19. Pele Grossa.
Coloração: Hematoxilina e Eosina. Médio aumento.

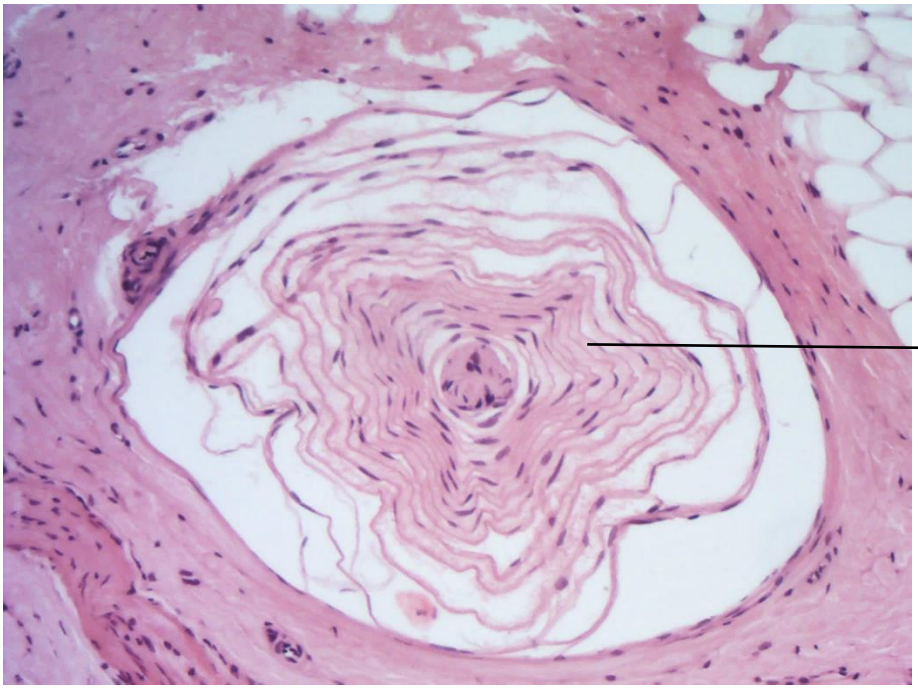

Figura 6.20. Pele grossa.
Coloração: Hematoxilina e Eosina. Médio aumento.

Capítulo 7

Sistema Urinário

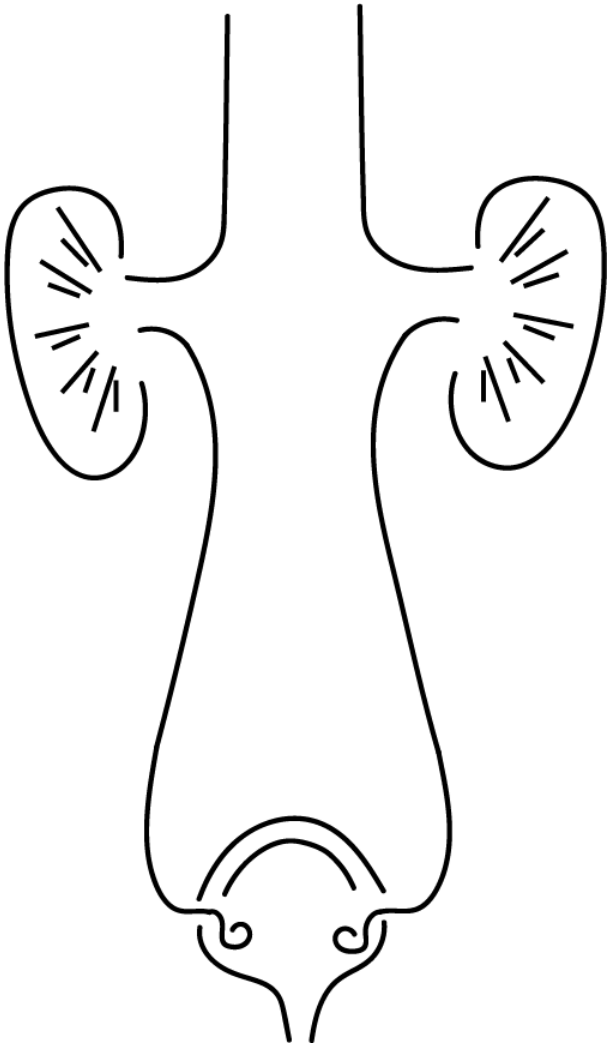

Victória Cristina Gomes de Lima
João Vitor Pereira
Daniela de Oliveira Pinheiro

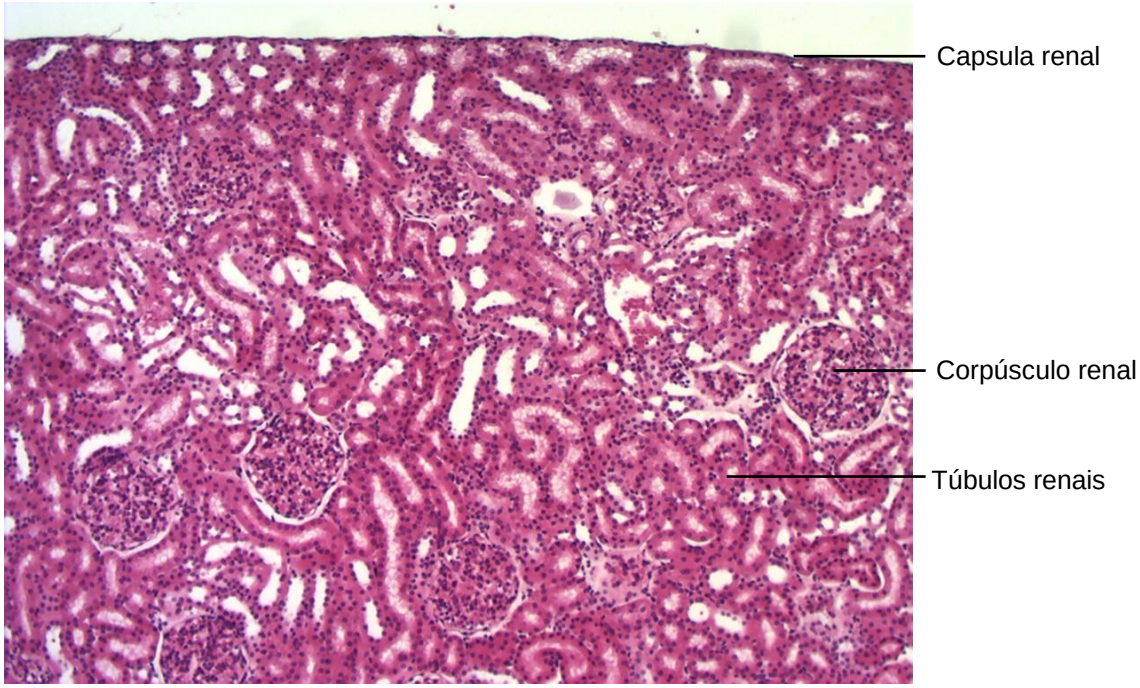

Figura 7.1 Rim: região cortical.
Coloração: Hematoxilina e Eosina. Pequeno aumento.

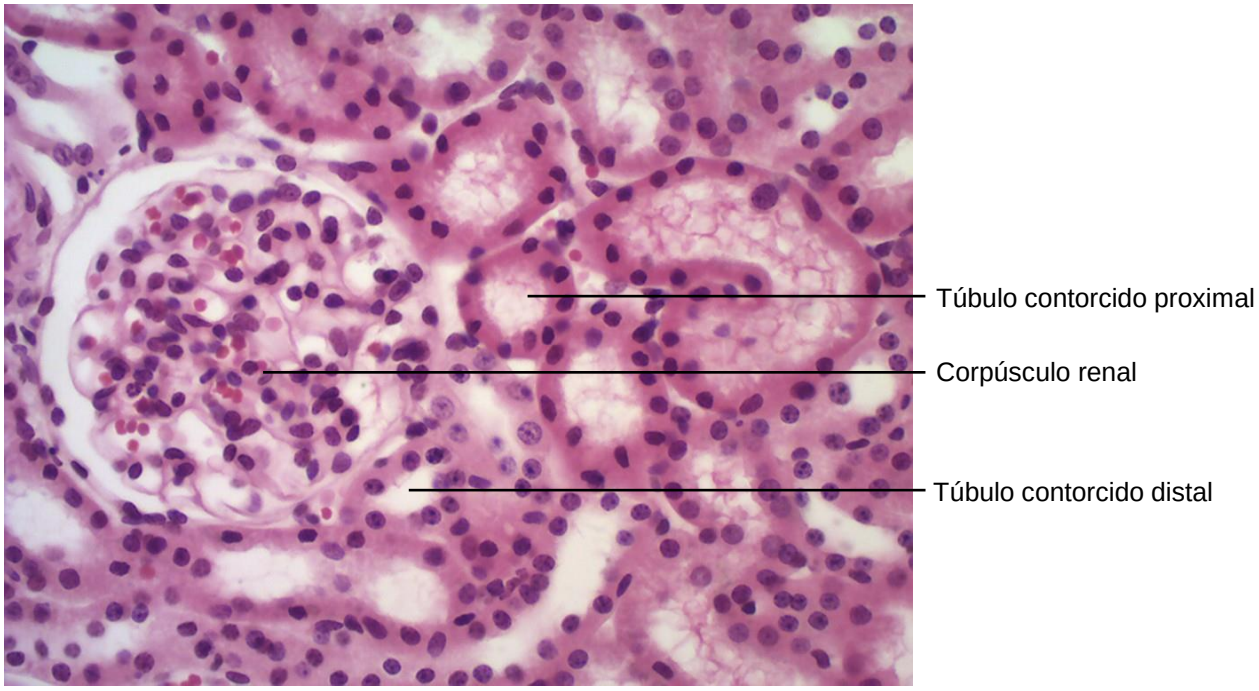

Figura 7.2 Rim: região cortical.
Coloração: Hematoxilina e Eosina. Médio aumento.

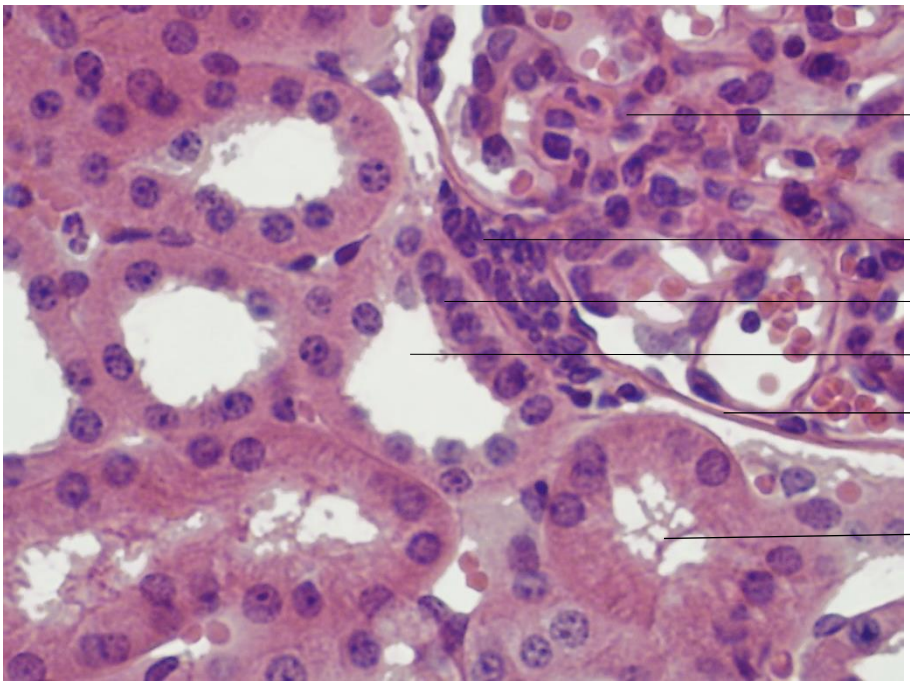

Figura 7.3 Rim: região cortical.
Coloração: Hematoxilina e Eosina. Grande aumento.

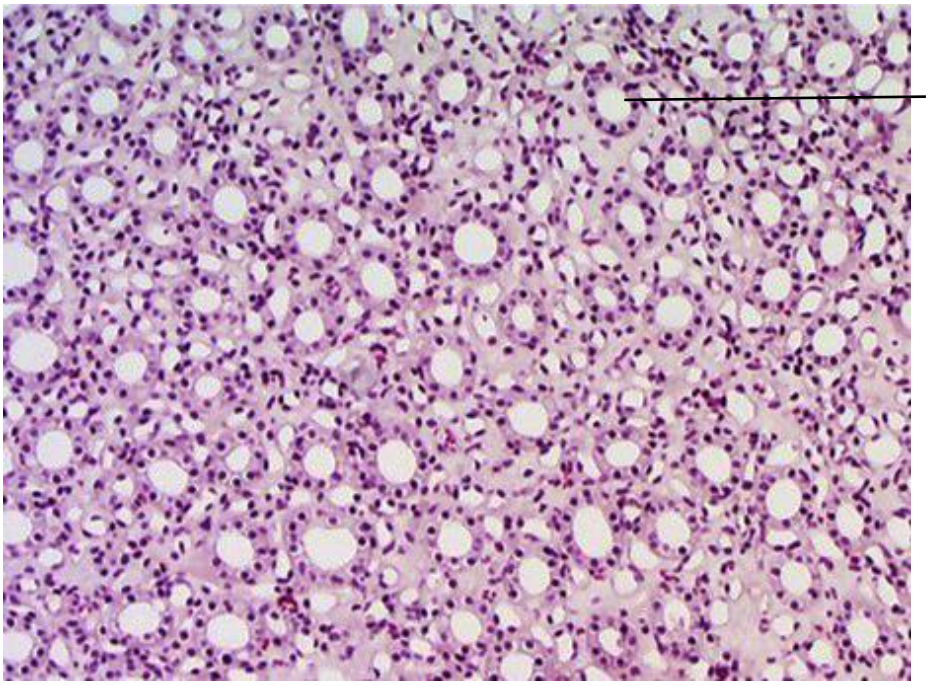

Figura 7.4 Rim: região medular.
Coloração: Hematoxilina e Eosina. Pequeno aumento.

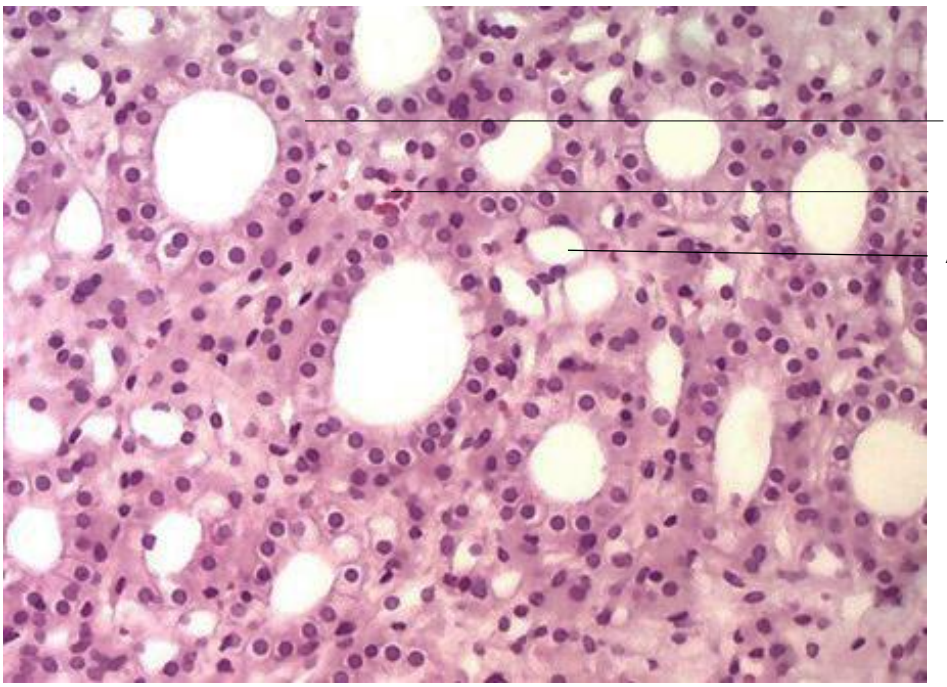

Figura 7.5 Rim: região medular.
Coloração: Hematoxilina e Eosina. Grande aumento.

Figura 7.6 Ureter.
Coloração: Hematoxilina e Eosina. Pequeno aumento.

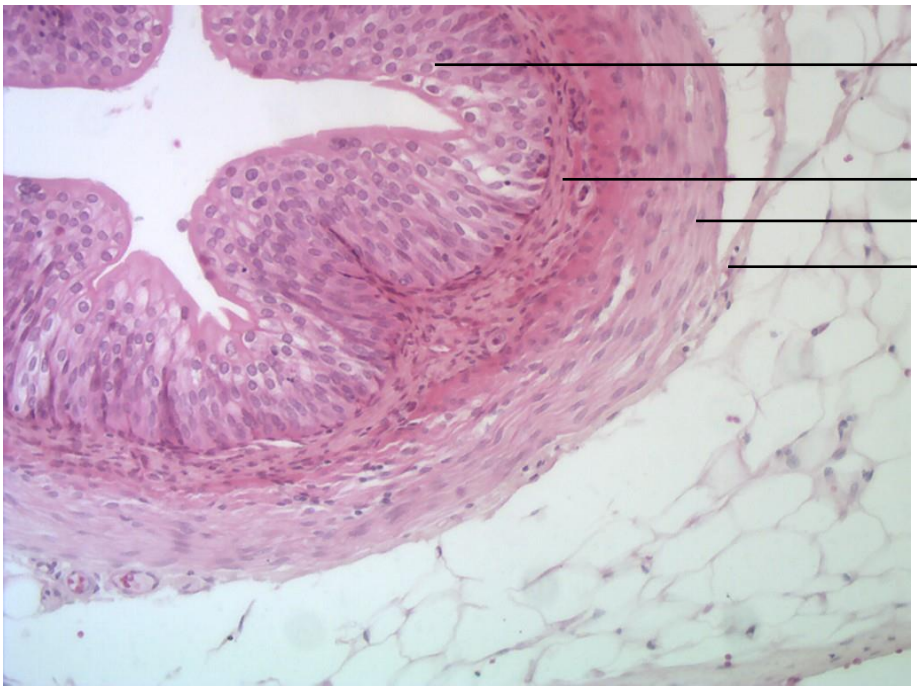

Figura 7.7 Bexiga cheia.
Coloração: Hematoxilina e Eosina. Médio aumento.

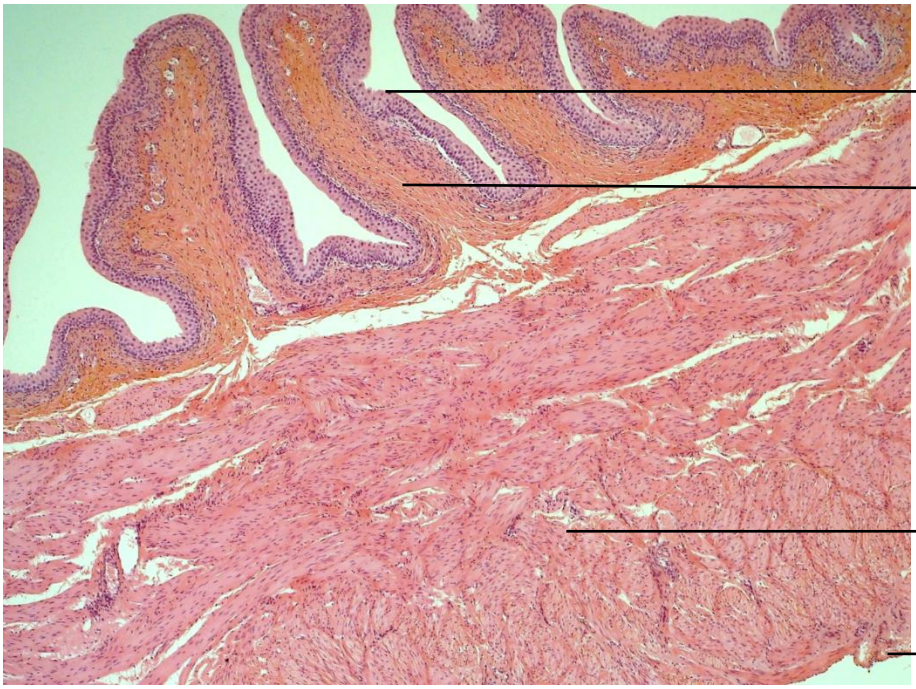

Figura 7.8 Bexiga vazia.
Coloração**:** Hematoxilina e Eosina. Pequeno aumento.

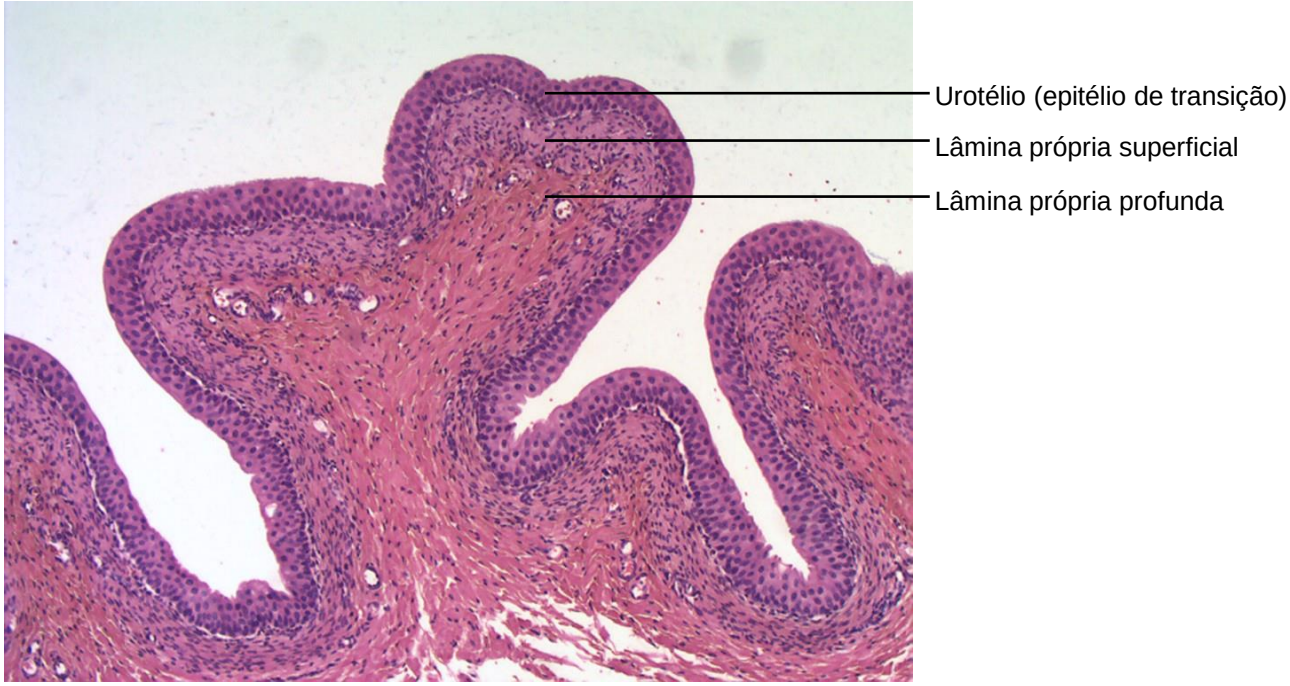

Figura 7.9 Bexiga vazia: túnica mucosa.
Coloração: Hematoxilina e Eosina. Médio aumento.

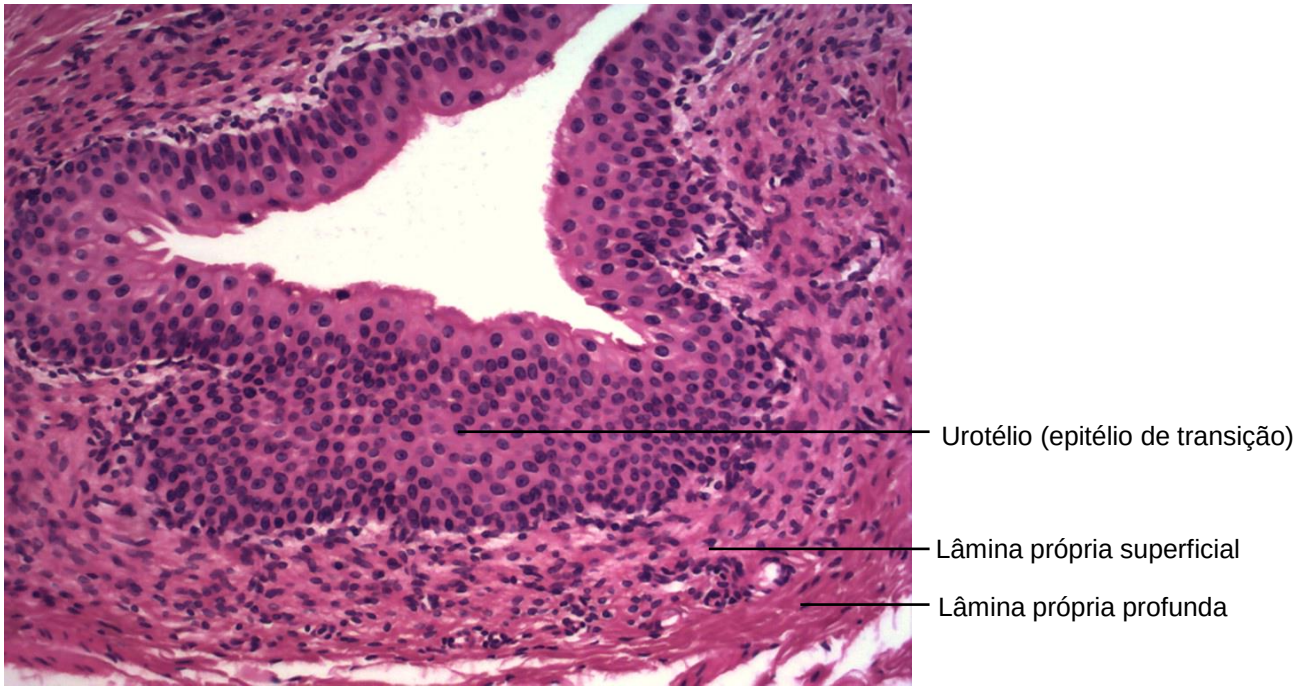

Figura 7.10 Bexiga vazia: túnica mucosa.
Coloração: Hematoxilina e Eosina. Grande aumento.

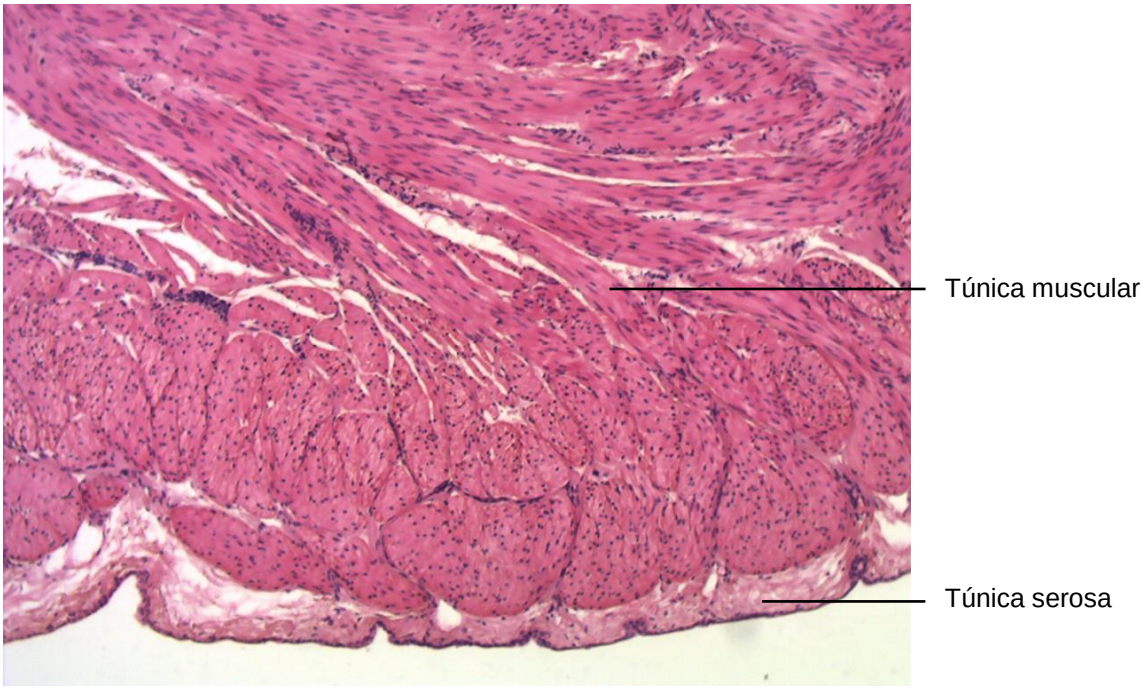

Figura 7.11 Bexiga vazia.
Coloração: Hematoxilina e Eosina. Médio aumento.

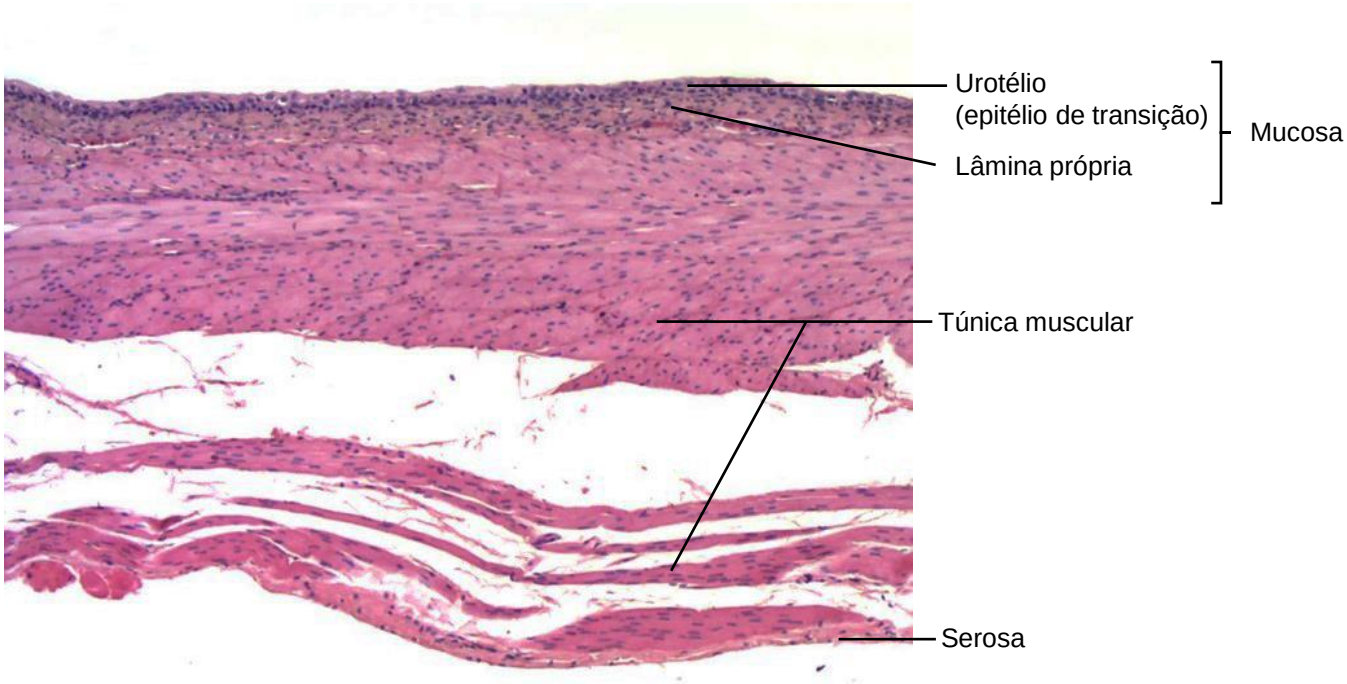

Figura 7.12 Bexiga cheia.
Coloração: Hematoxilina e Eosina. Pequeno aumento.

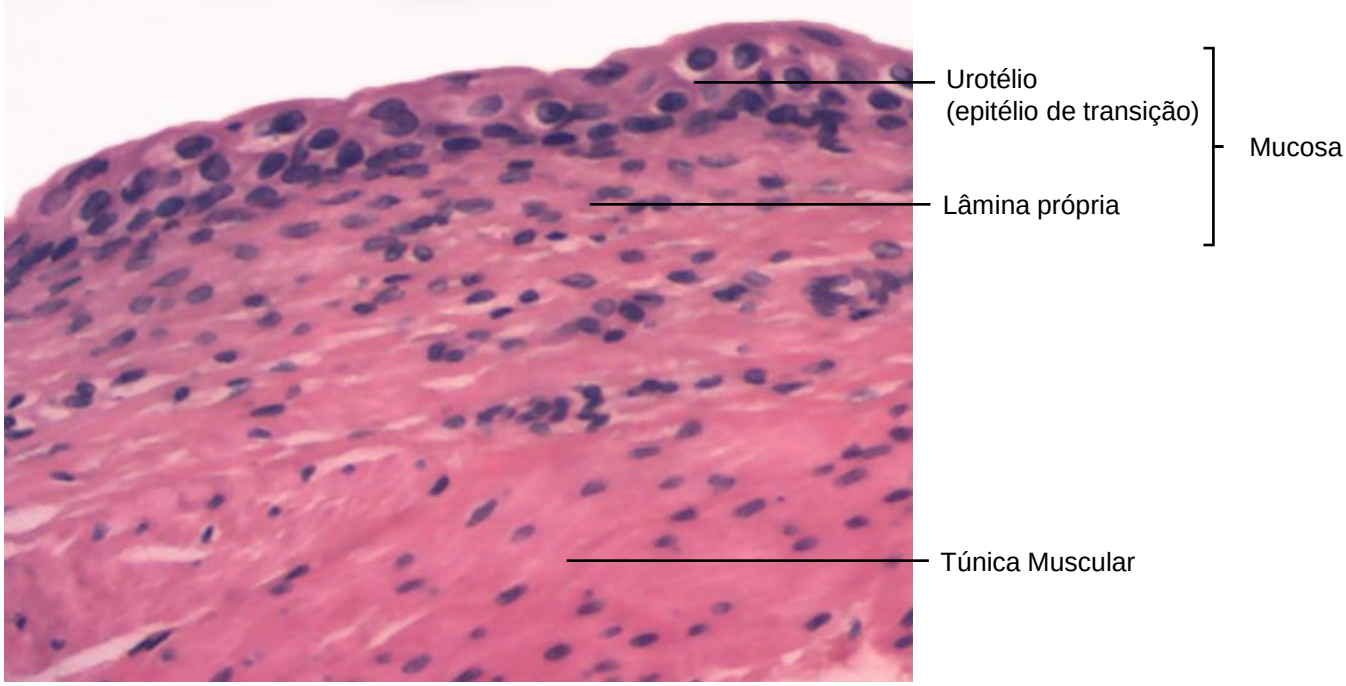

Figura 7.13 Bexiga cheia.
Coloração: Hematoxilina e Eosina. Grande aumento.

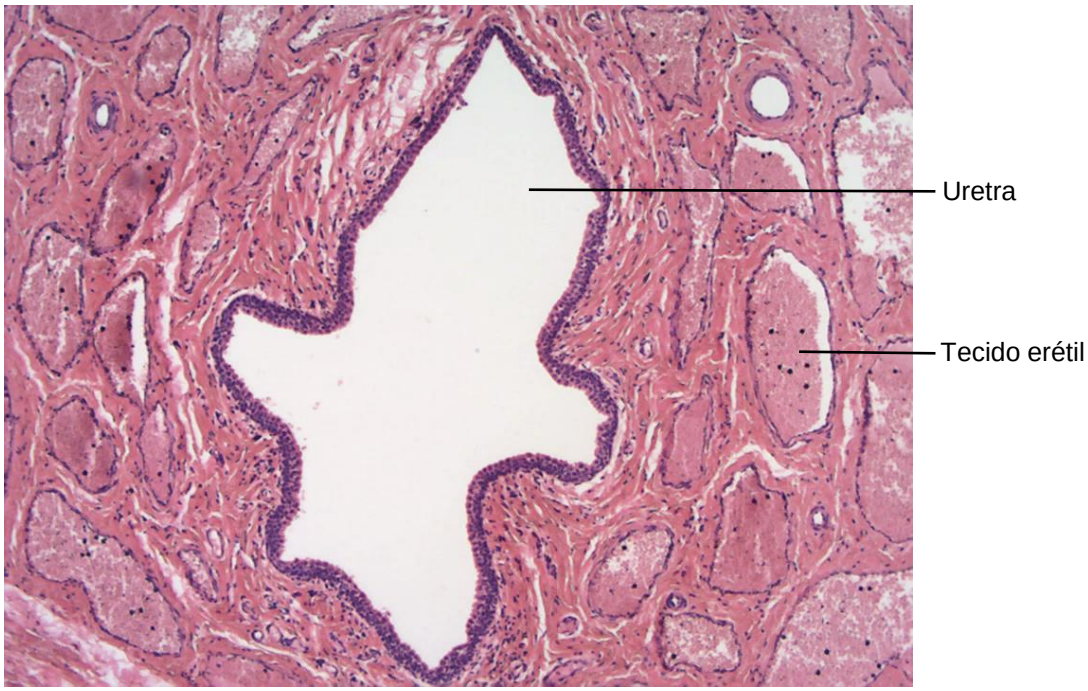

Figura 7.14 Pênis: uretra masculina
Coloração: Hematoxilina e Eosina. Menor aumento.

Capítulo 8

Sistema Endócrino

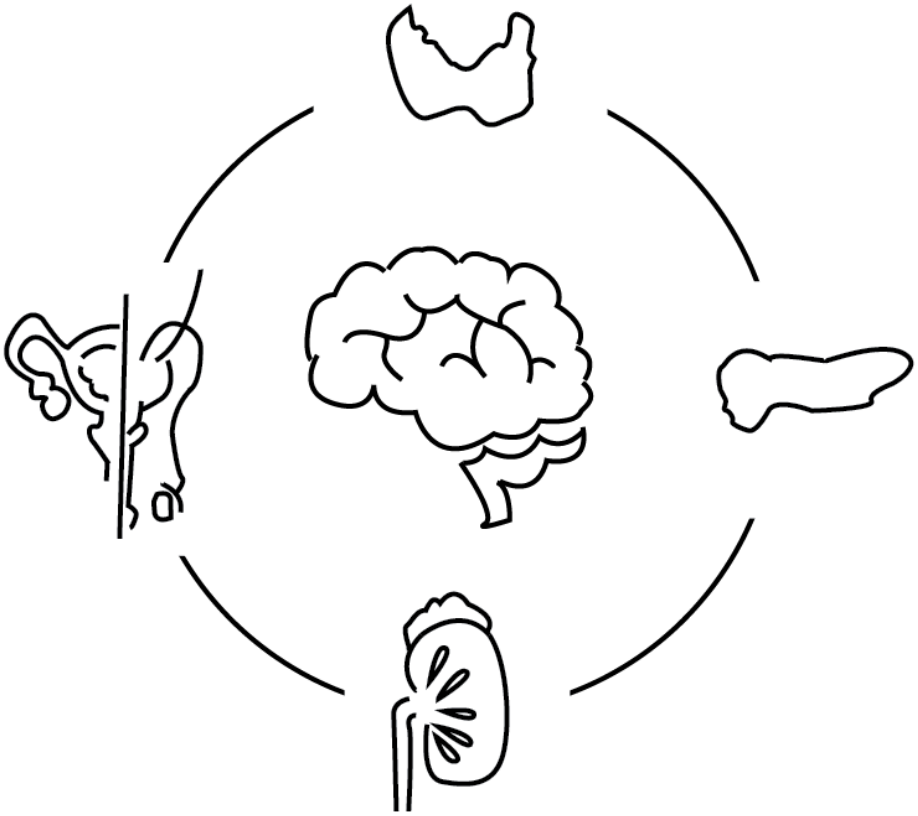

Cleber Barbieri
Sergio Domingos da Silva Filho
Júlio de Mello Neto

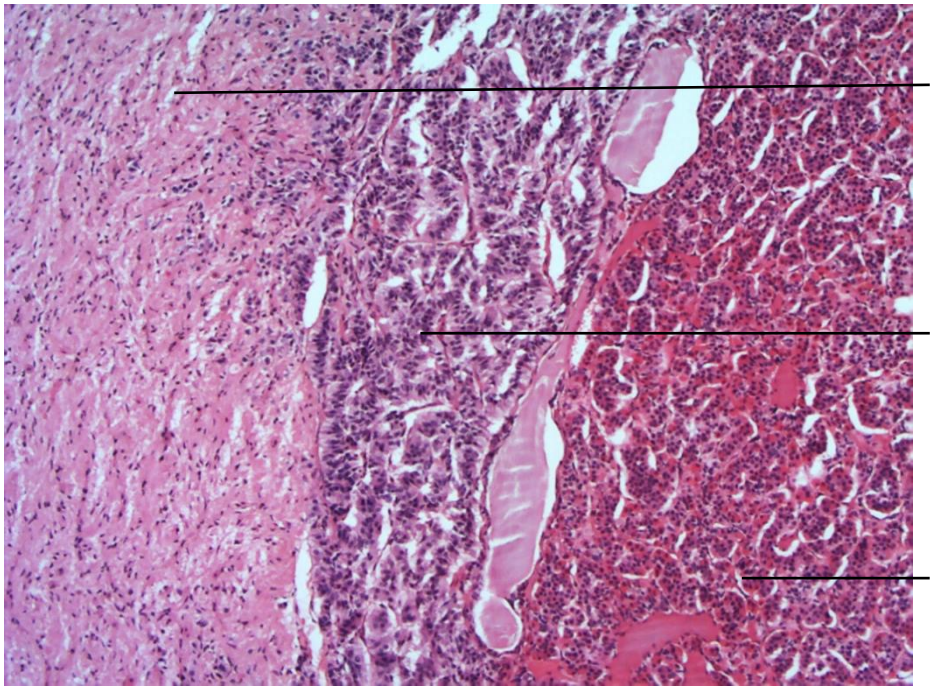

Figura 8.1 Hipófise.
Coloração: Hematoxilina e Eosina. Pequeno aumento.

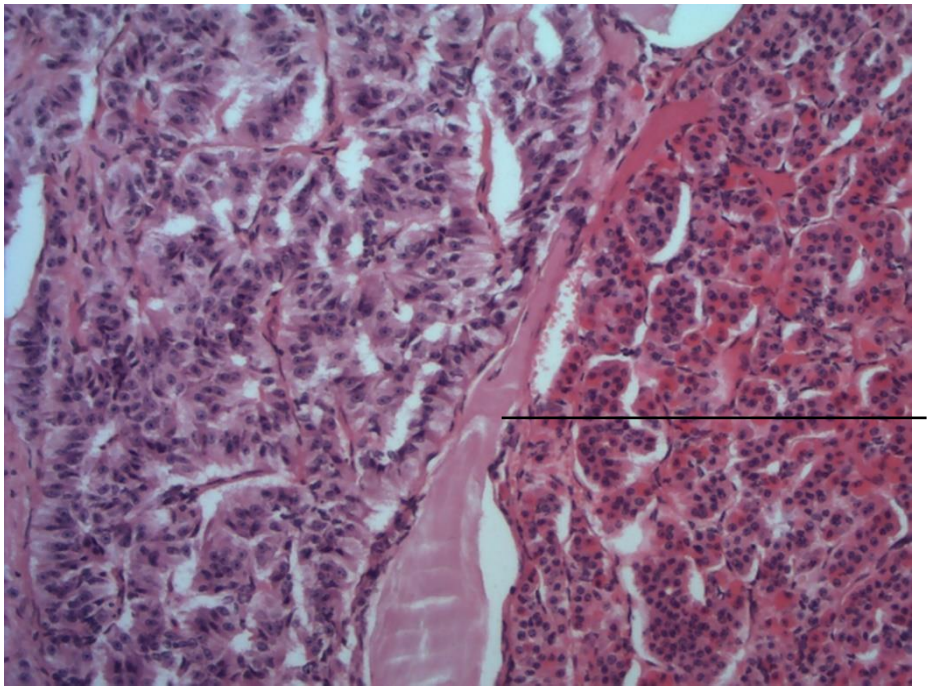

Figura 8.2 Hipófise – *Pars Intermedia* e *Pars Distalis*.
Coloração: Hematoxilina e Eosina. Médio aumento.

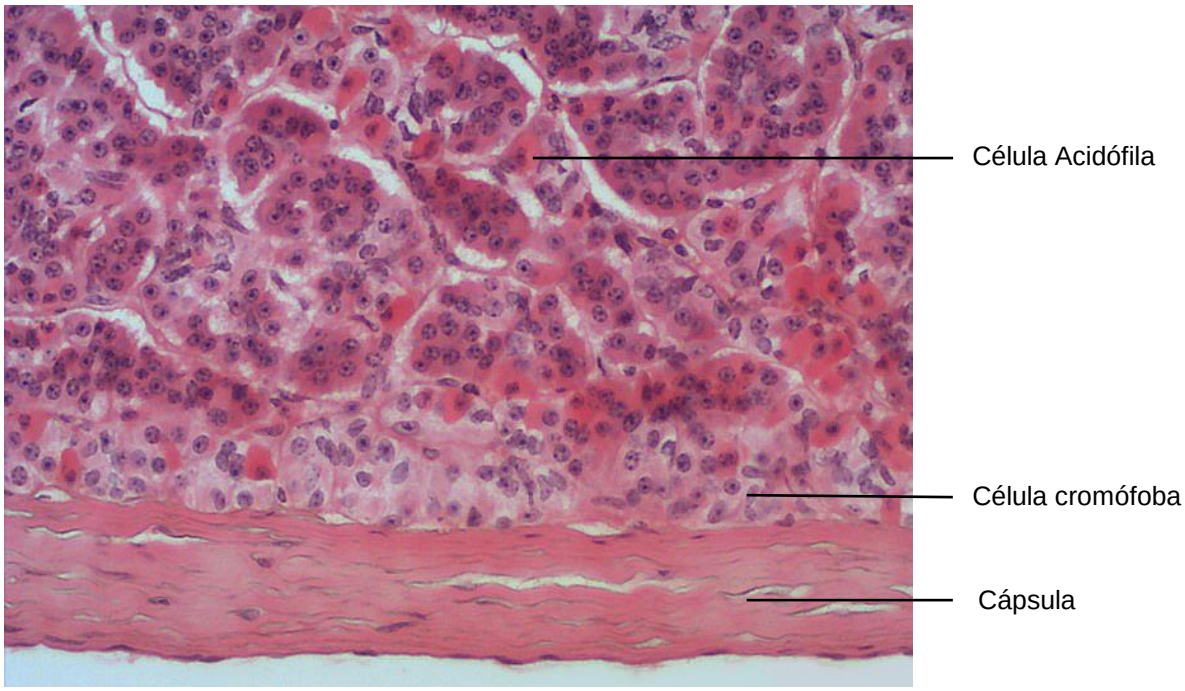

Figura 8.3 Hipófise – *Pars Distalis.*
Coloração: Hematoxilina e Eosina. Grande aumento.

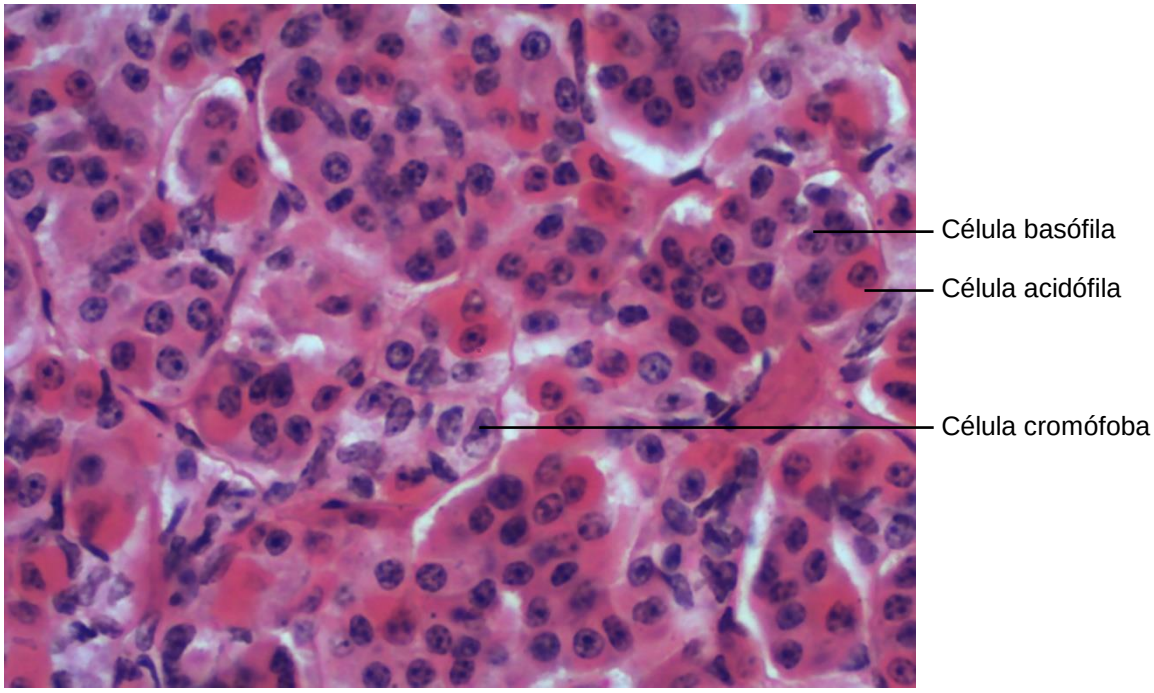

Figura 8.4 Hipófise – *Pars Distalis.*
Coloração: Hematoxilina e Eosina. Grande aumento.

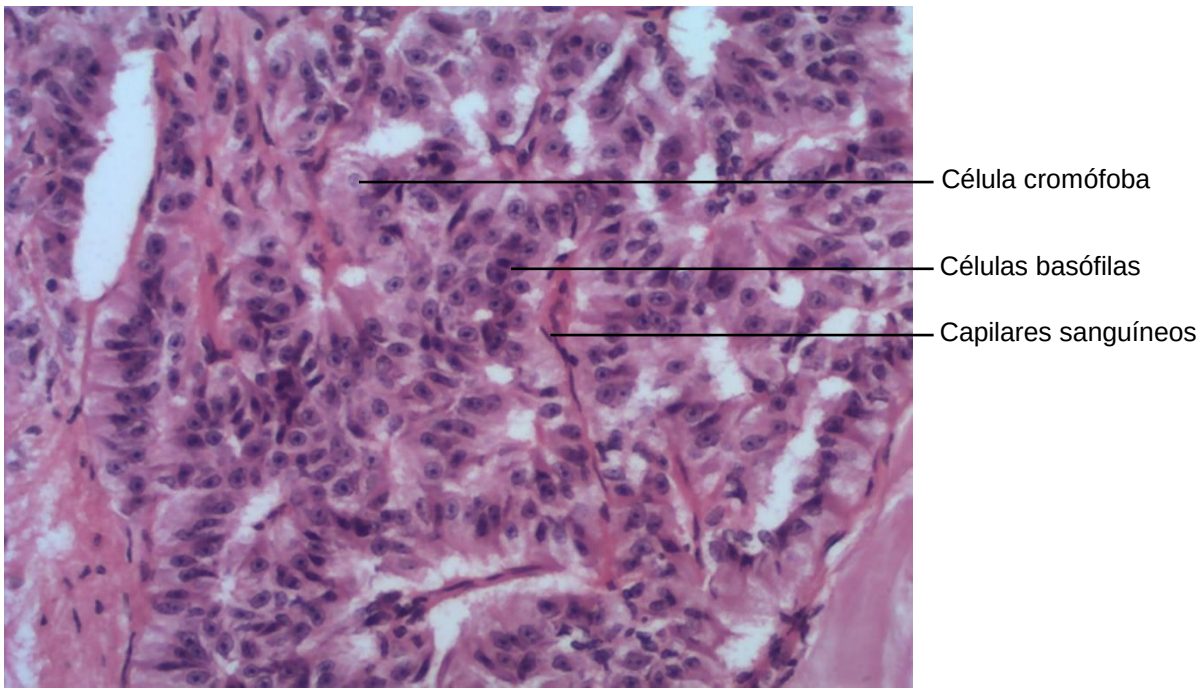

Figura 8.5 Hipófise – *Pars Intermedia*.
Coloração: Hematoxilina e Eosina. Grande aumento.

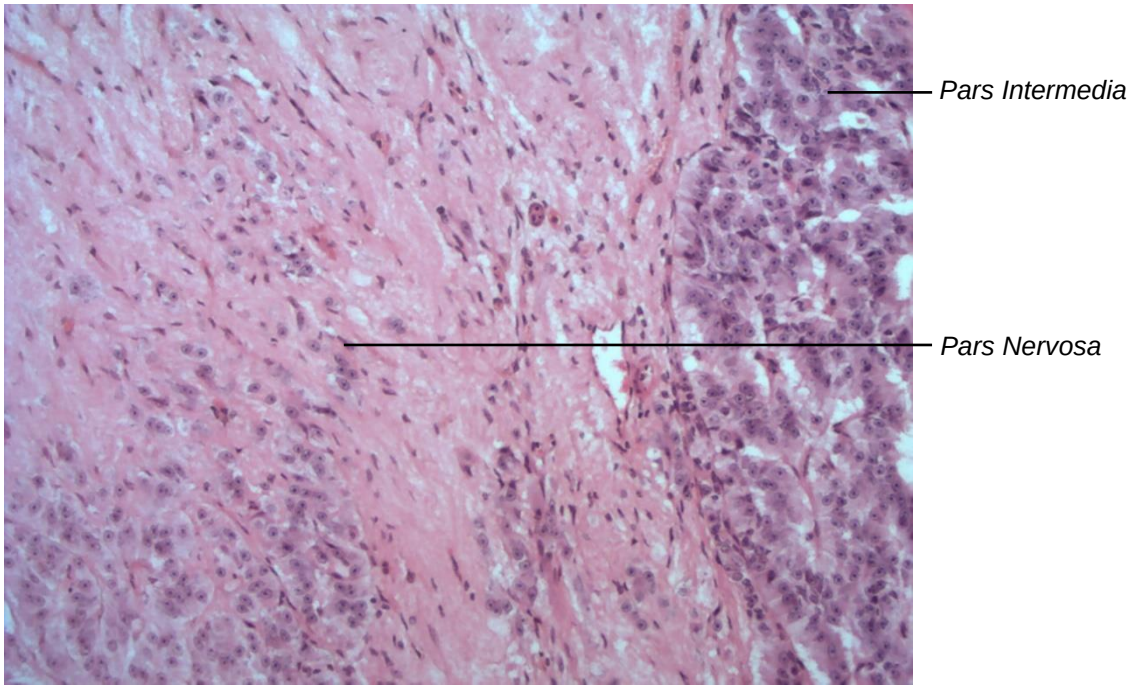

Figura 8.6 Hipófise – *Pars Nervosa* e *Pars Intermedia.*
Coloração: Hematoxilina e Eosina. Pequeno aumento.

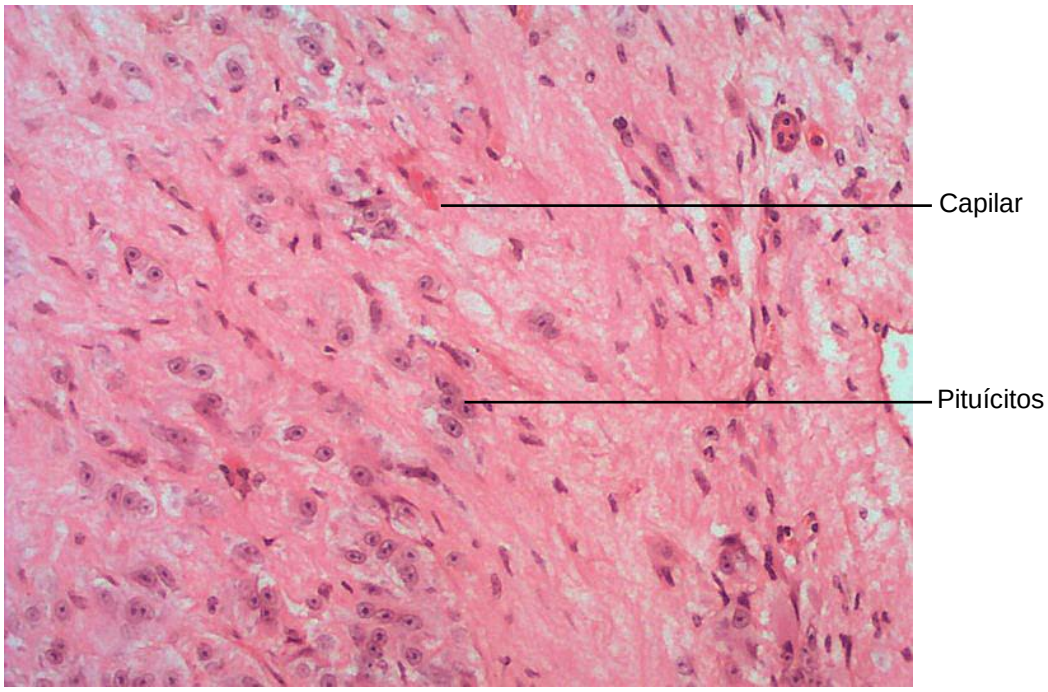

Figura 8.7 Hipófise – *Pars Nervosa.*
Coloração: Hematoxilina e Eosina. Médio aumento.

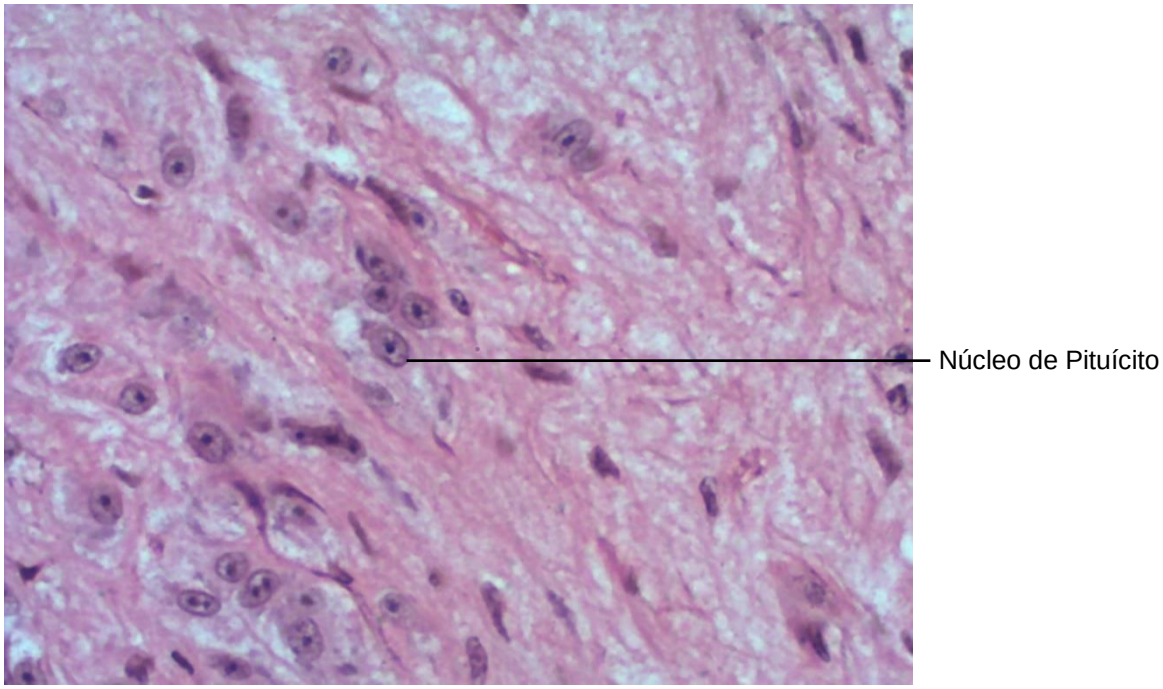

Figura 8.8 Hipófise – *Pars Nervosa.*
Coloração: Hematoxilina e Eosina. Grande aumento.

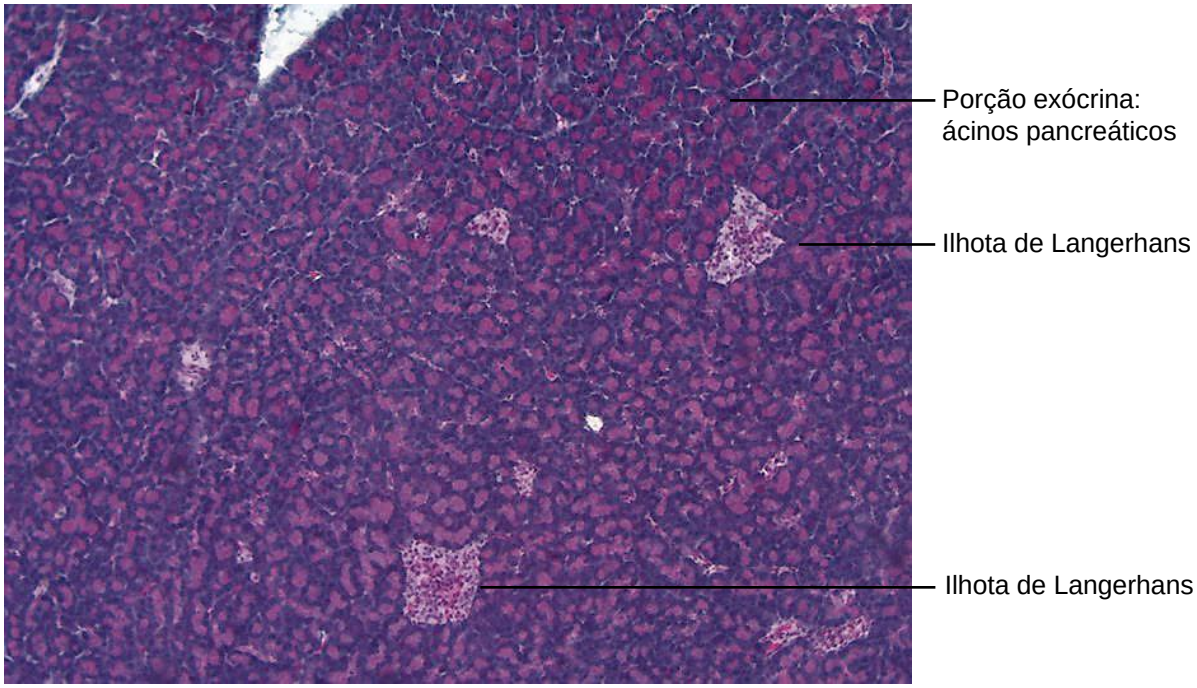

Figura 8.9 Pâncreas.
Coloração: Gomori. Pequeno aumento.

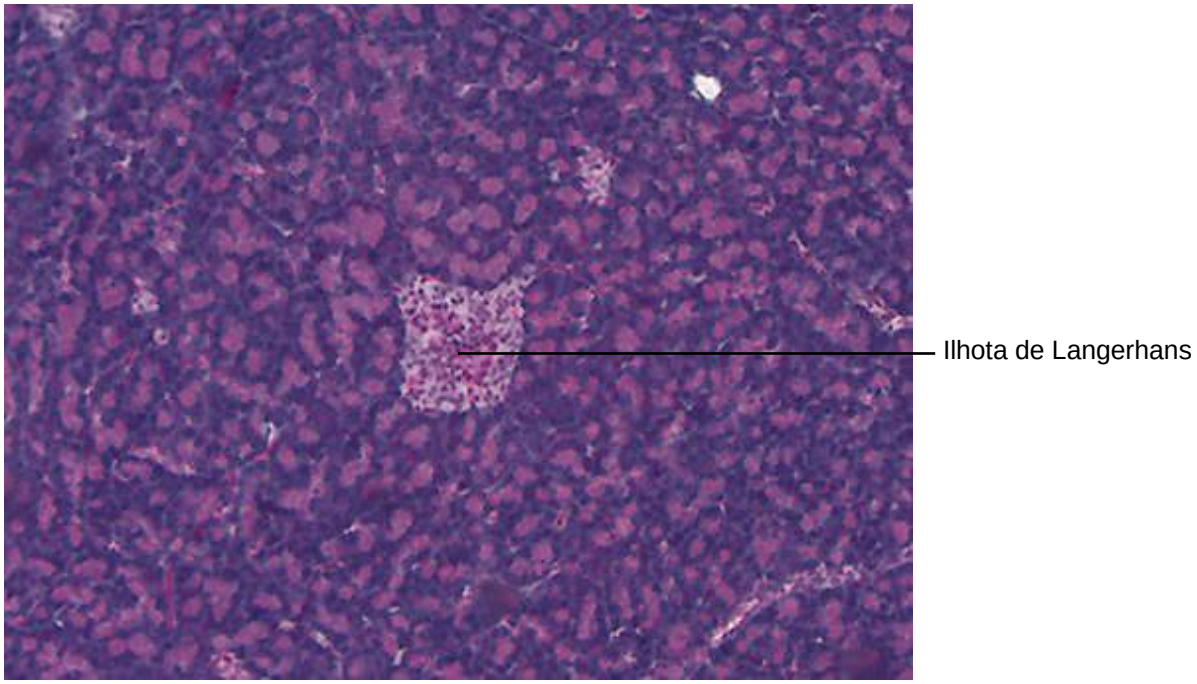

Figura 8.10 Pâncreas.
Coloração: Gomori. Médio aumento.

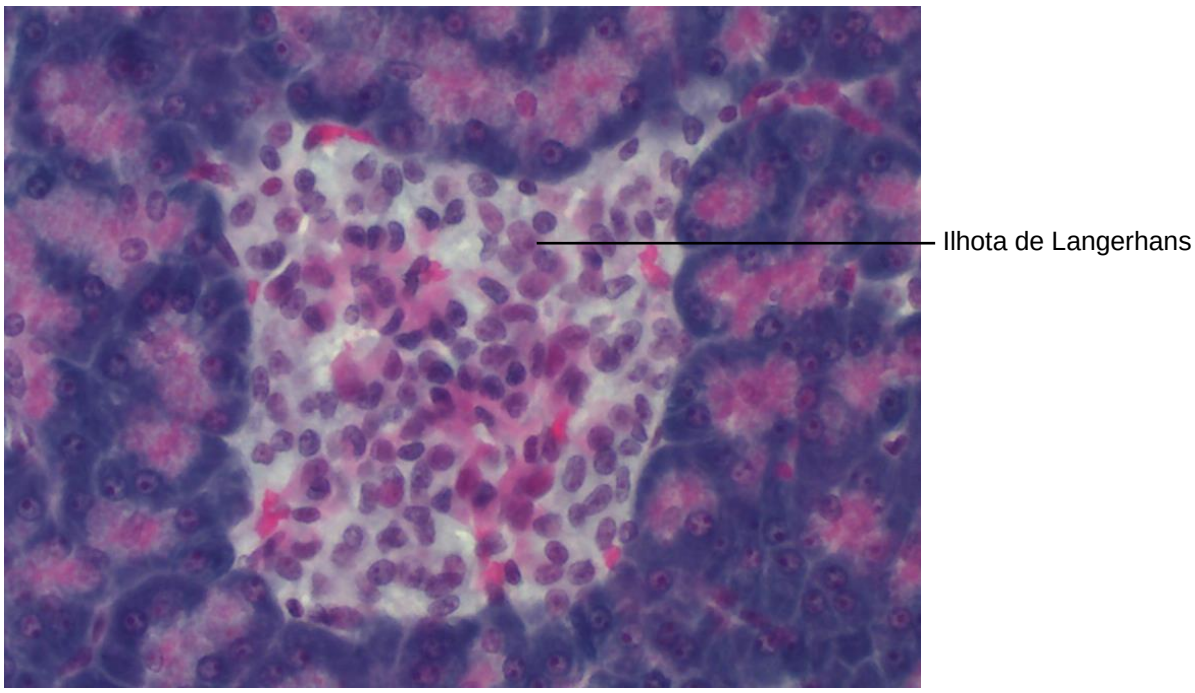

Figura 8.11 Pâncreas.
Coloração: Gomori. Grande aumento.

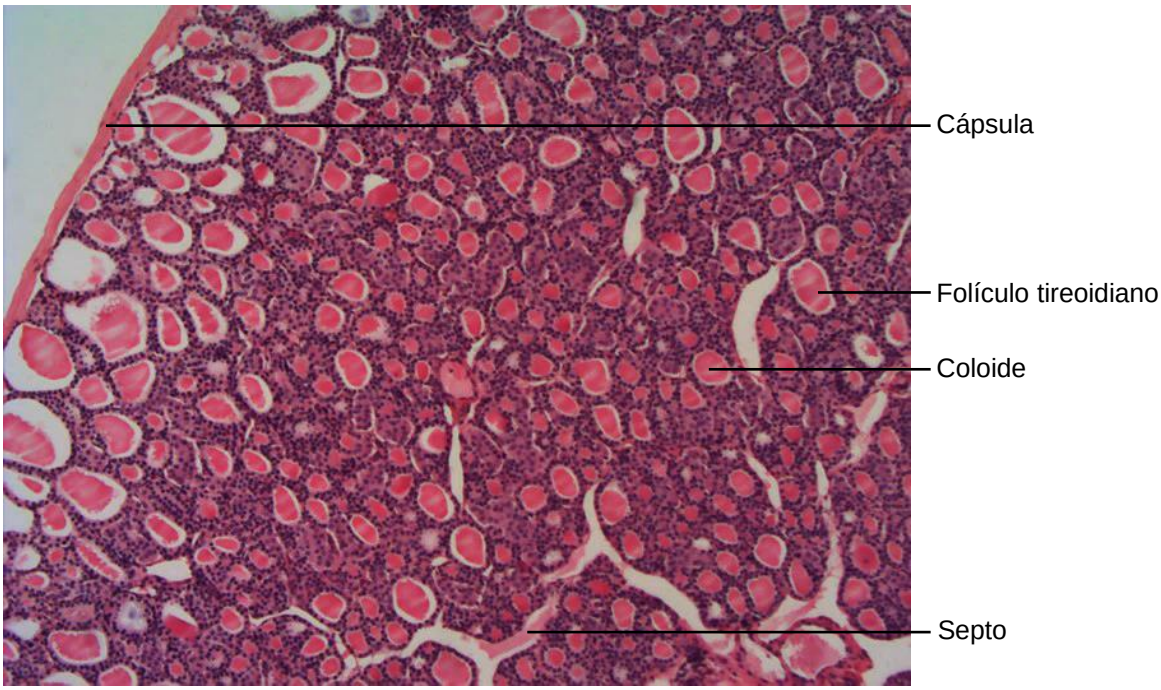

Figura 8.12 Tireoide.
Coloração: Hematoxilina e Eosina. Pequeno aumento.

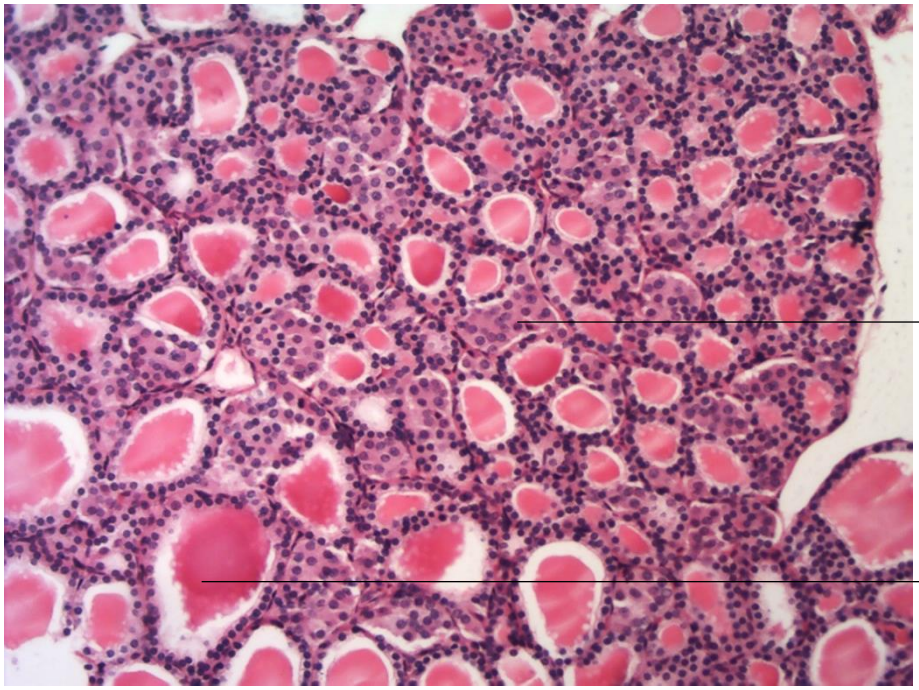

Figura 8.13 Tireoide – Folículos.
Coloração: Hematoxilina e Eosina. Médio aumento.

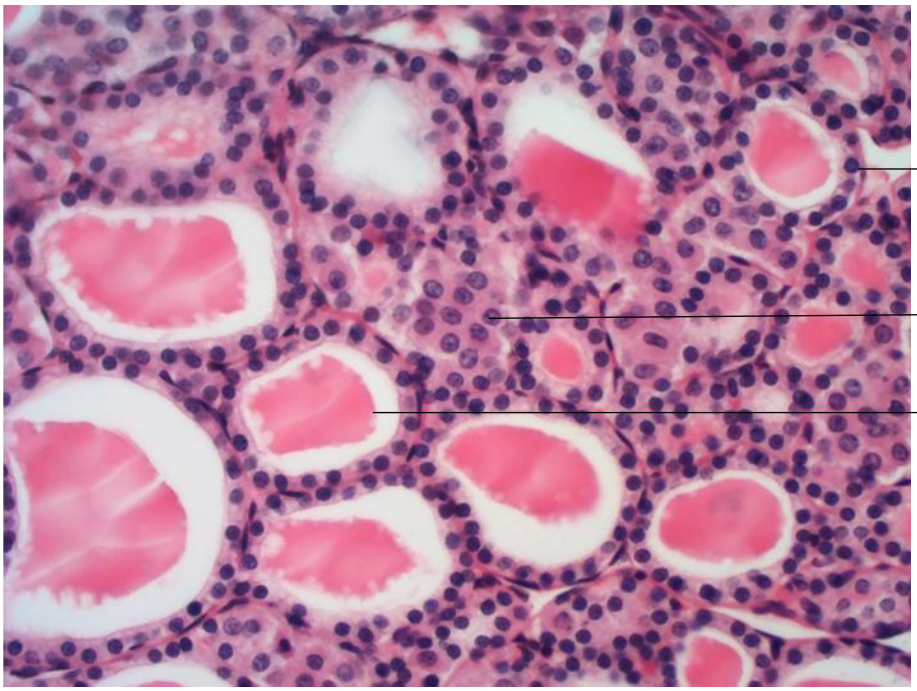

Figura 8.14 Tireoide.
Coloração: Hematoxilina e Eosina. Grande aumento.

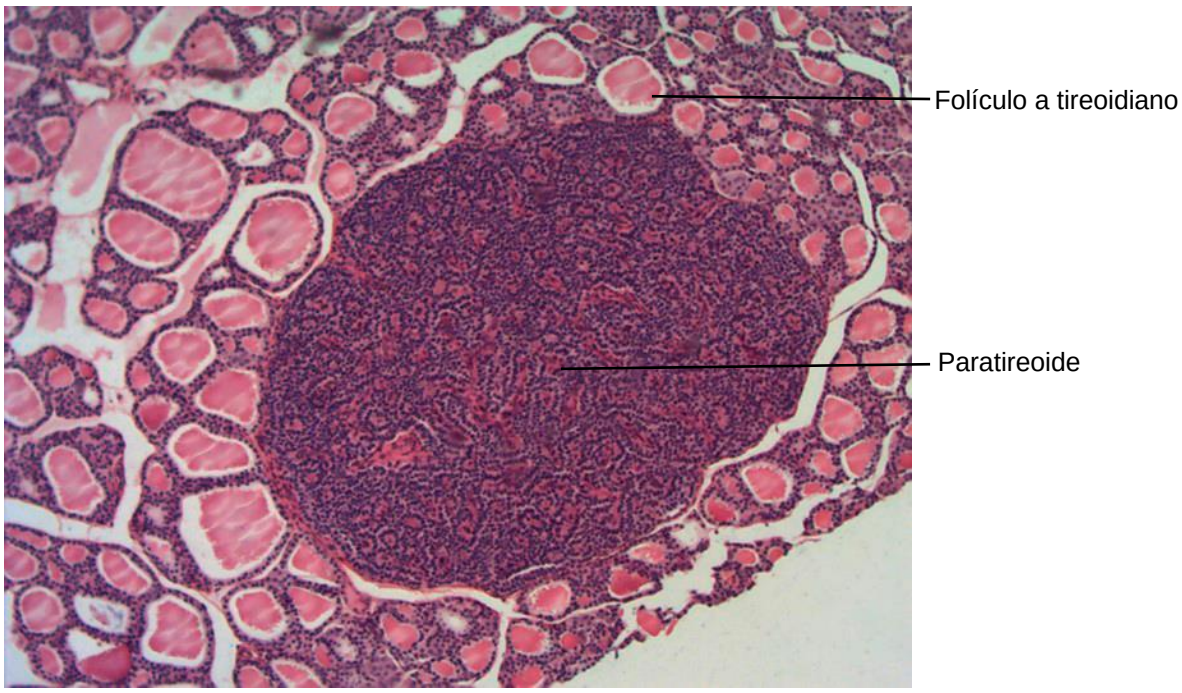

Figura 8.15 Tireoide e Paratireoide.
Coloração: Hematoxilina e Eosina. Pequeno aumento.

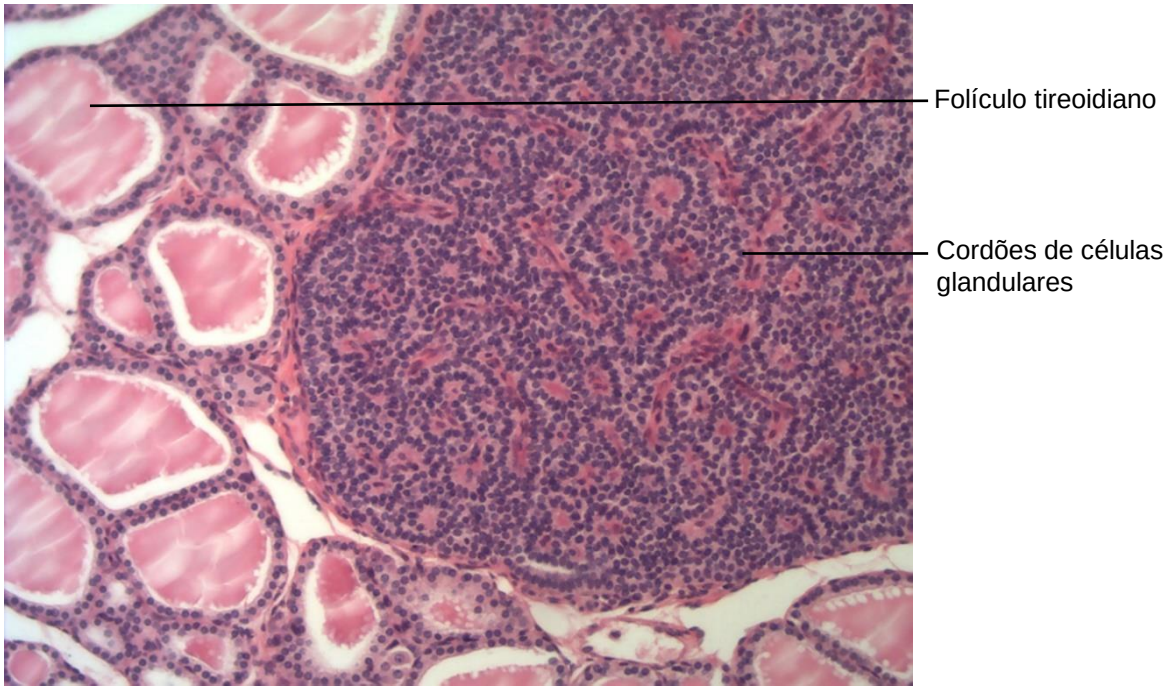

Figura 8.16 Tireoide e Paratireóide.
Coloração: Hematoxilina e Eosina**.** Médio aumento.

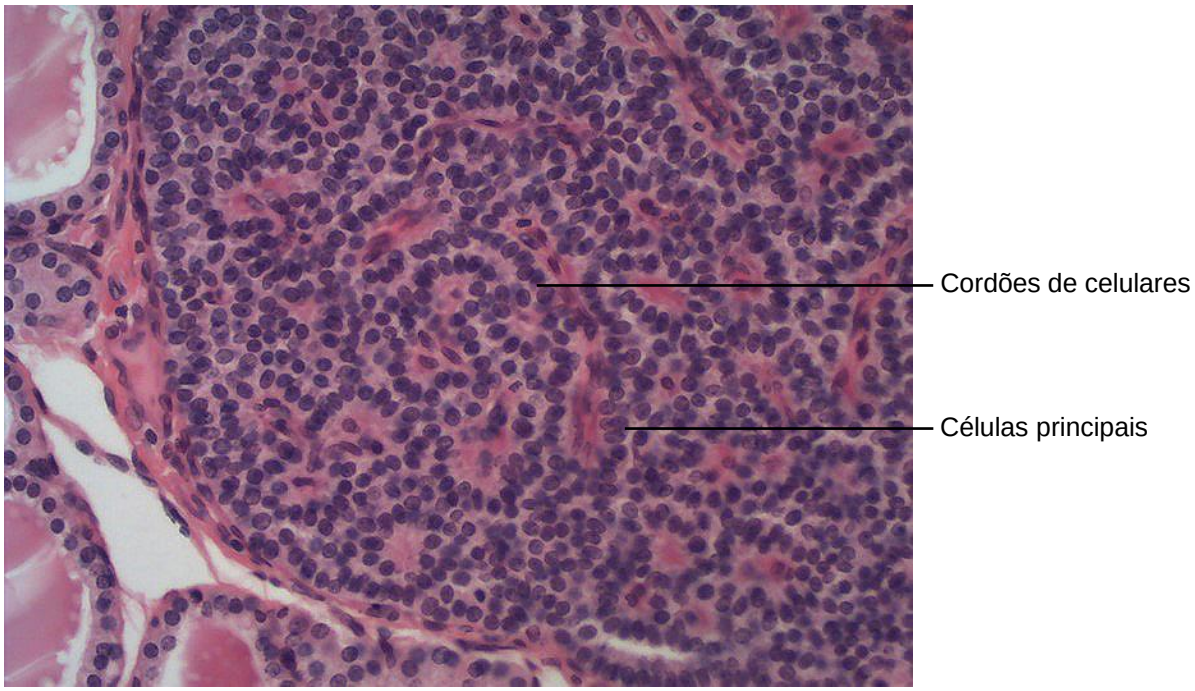

Figura 8.17 Paratireoide.
Coloração: Hematoxilina e Eosina. Grande aumento.

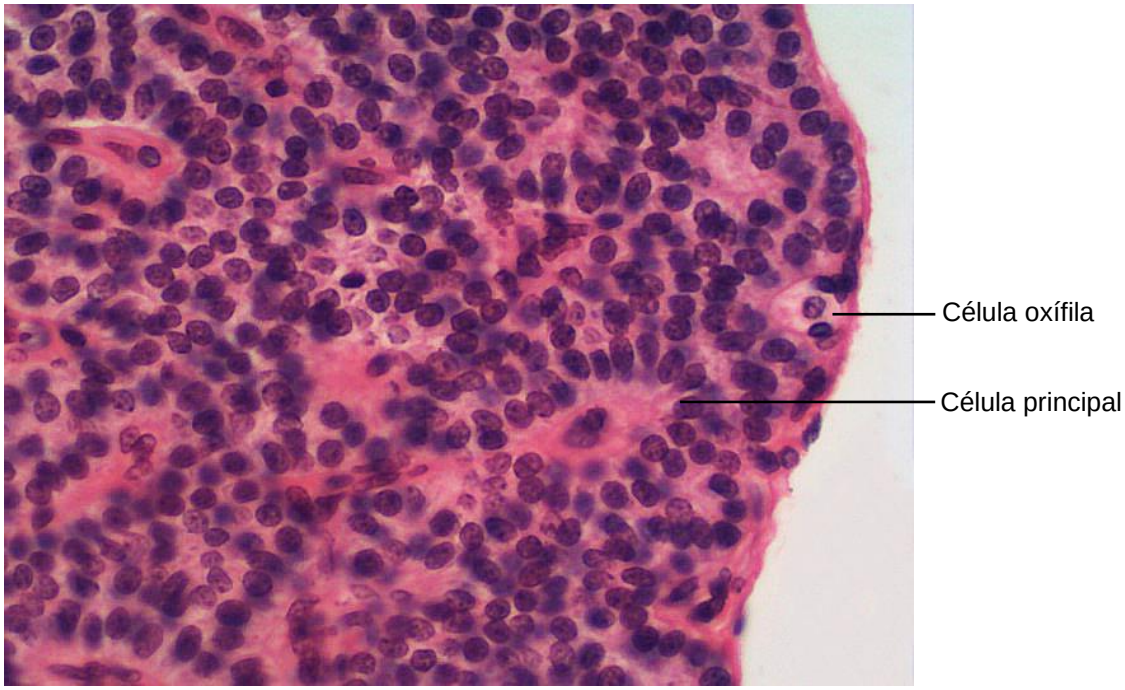

Figura 8.18 Paratireode.
Coloração: Hematoxilina e Eosina. Grande aumento.

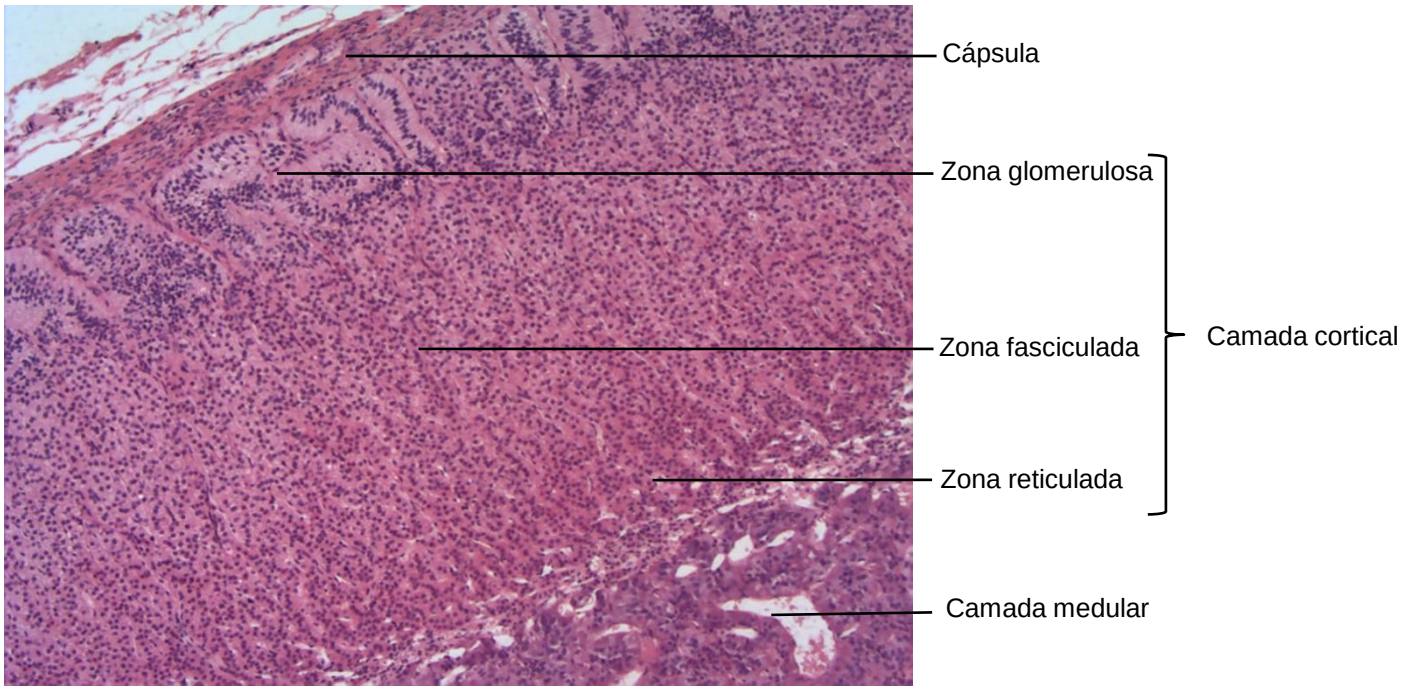

Figura 8.19 Adrenal.
Coloração: Hematoxilina e Eosina. Pequeno aumento.

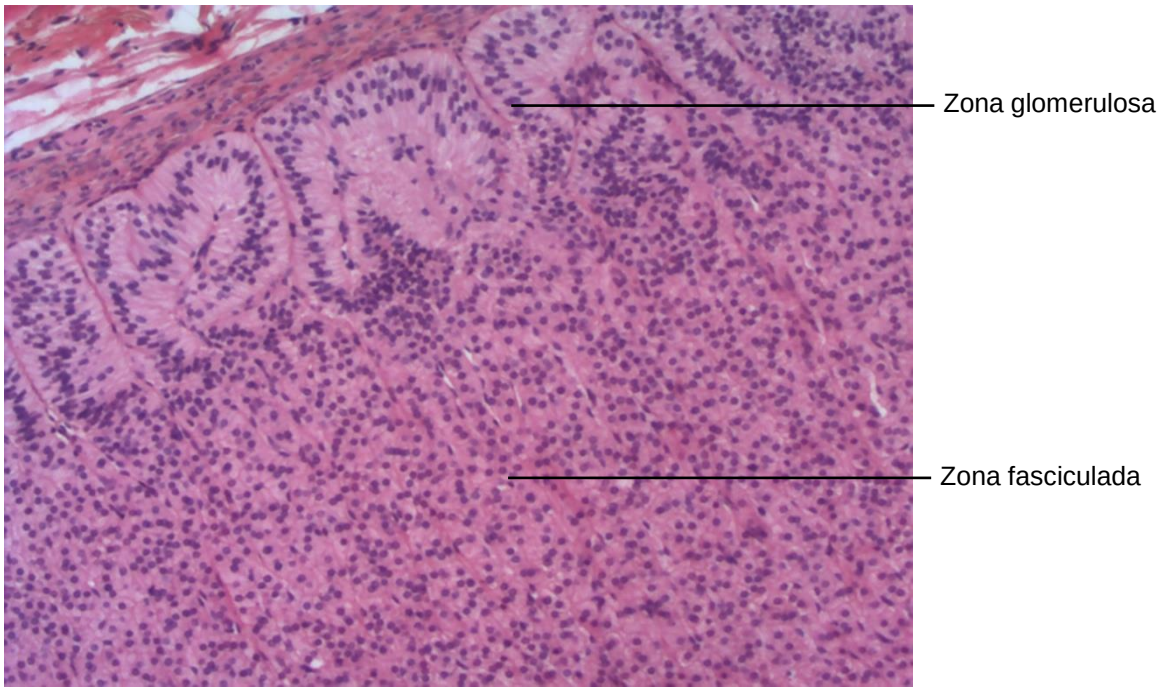

Figura 8.20 Adrenal.
Coloração: Hematoxilina e Eosina. Médio aumento.
.

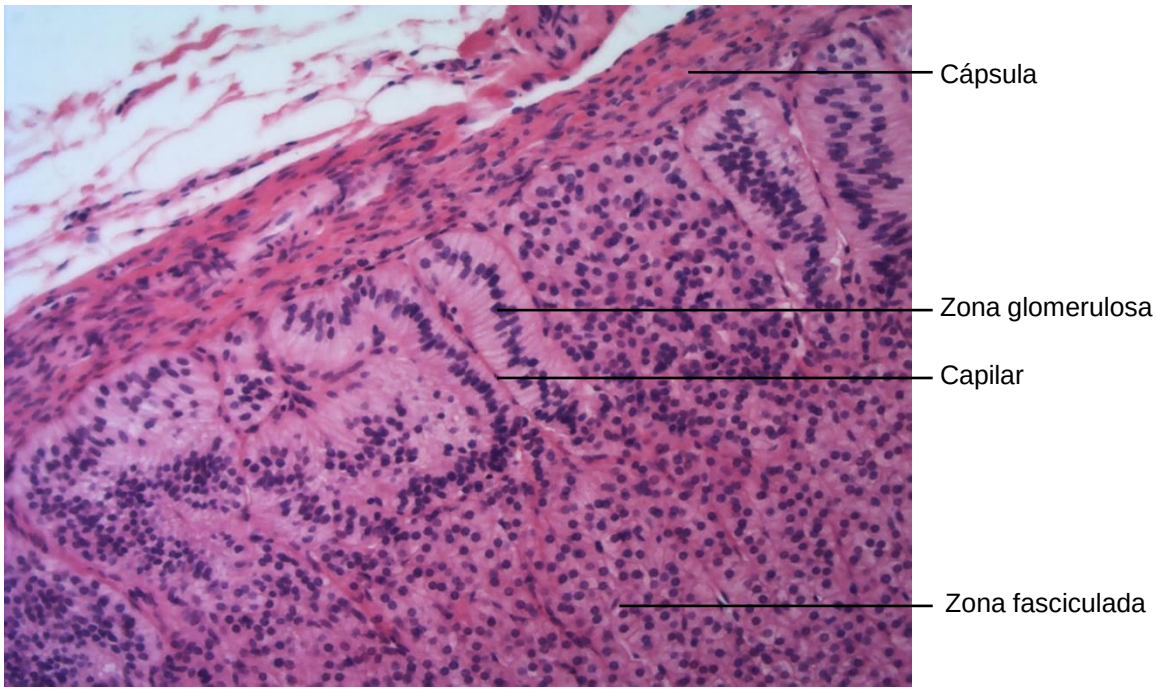

Figura 8.21 Adrenal: camada cortical.
Coloração: Hematoxilina e Eosina. Médio aumento.

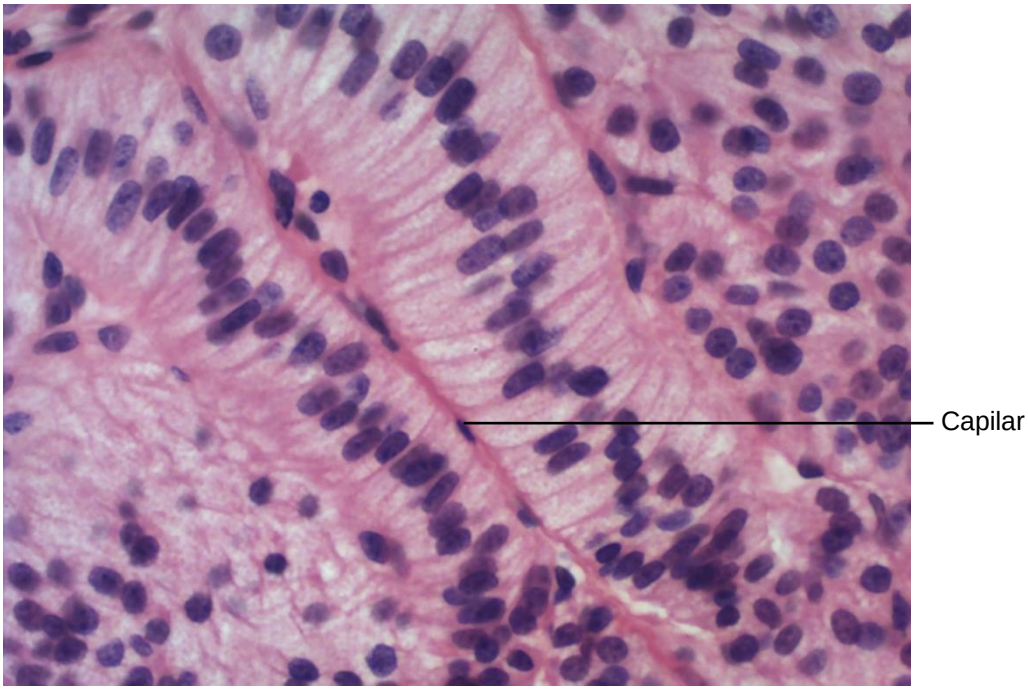

Figura 8.22 Adrenal: camada cortical - zona glomerulosa.
Coloração: Hematoxilina e Eosina. Grande aumento.

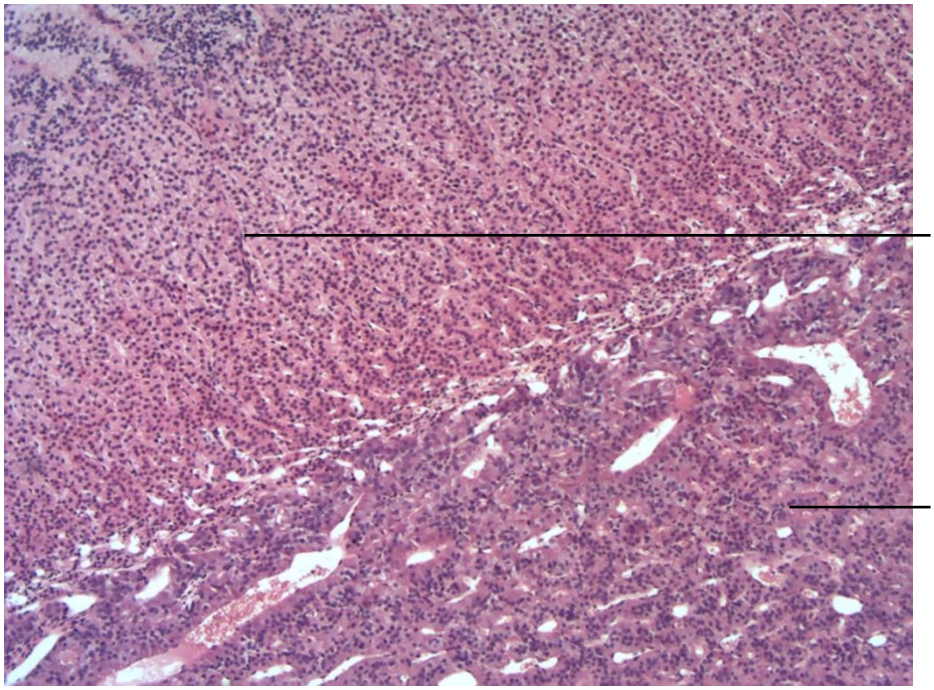

Figura 8.23 Adrenal.
Coloração: Hematoxilina e Eosina. Pequeno aumento.

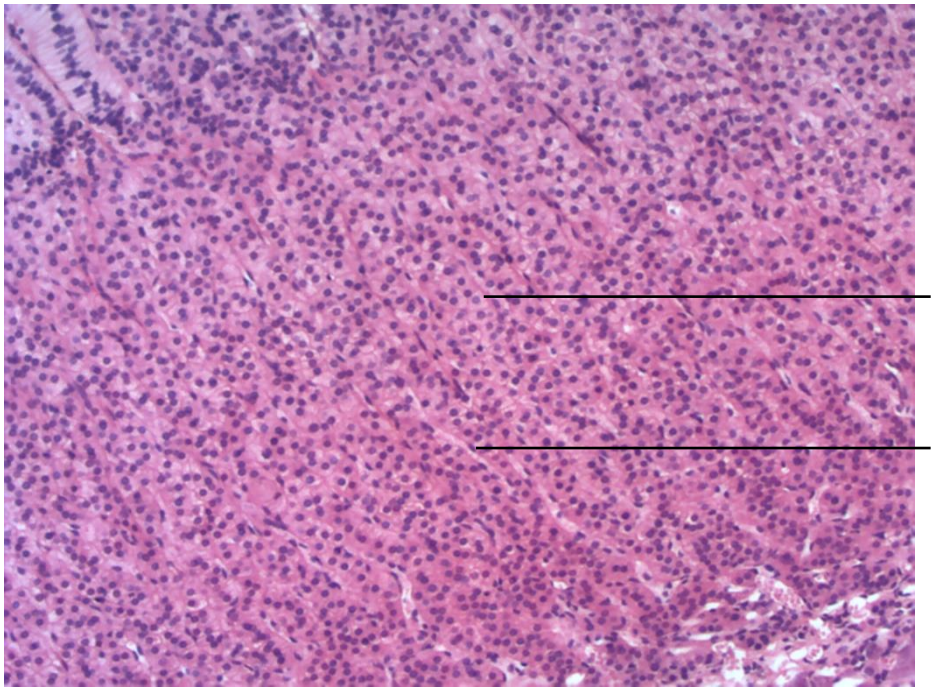

Figura 8.24 Adrenal: camada cortical.
Coloração: Hematoxilina e Eosina. Médio aumento.

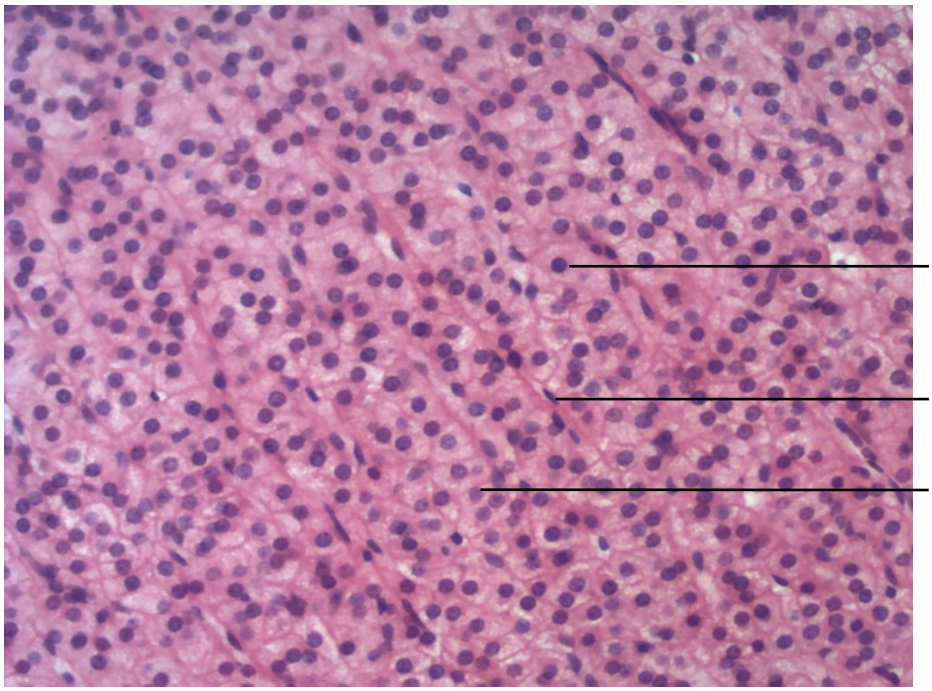

Figura 8.25 Adrenal: camada cortical - zona fasciculada.
Coloração: Hematoxilina e Eosina. Médio aumento.

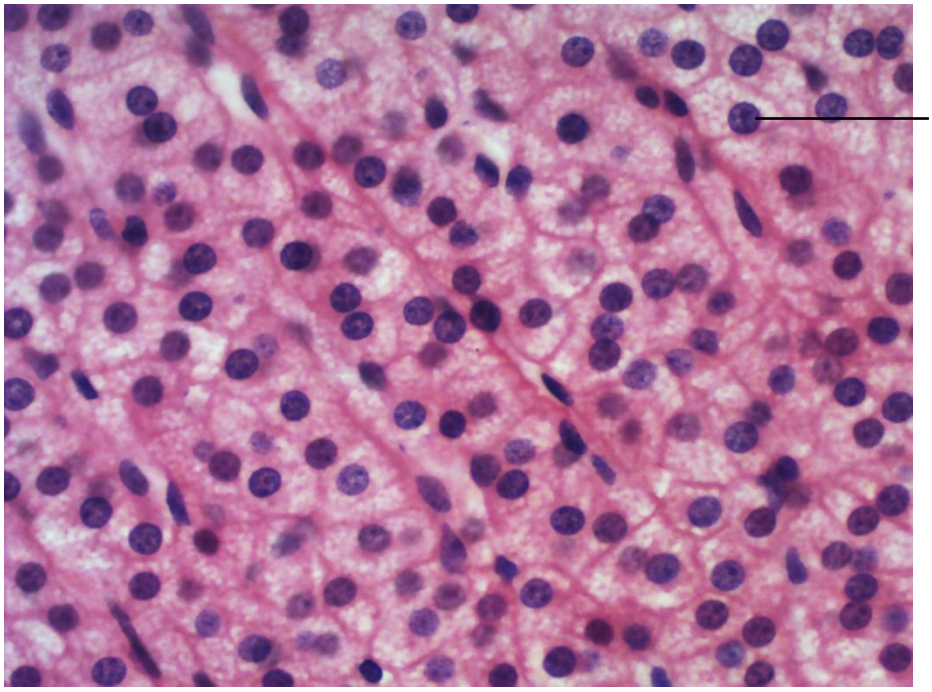

Figura 8.26 Adrenal: camada cortical – zona fasciculada.
Coloração: Hematoxilina e Eosina. Grande aumento.

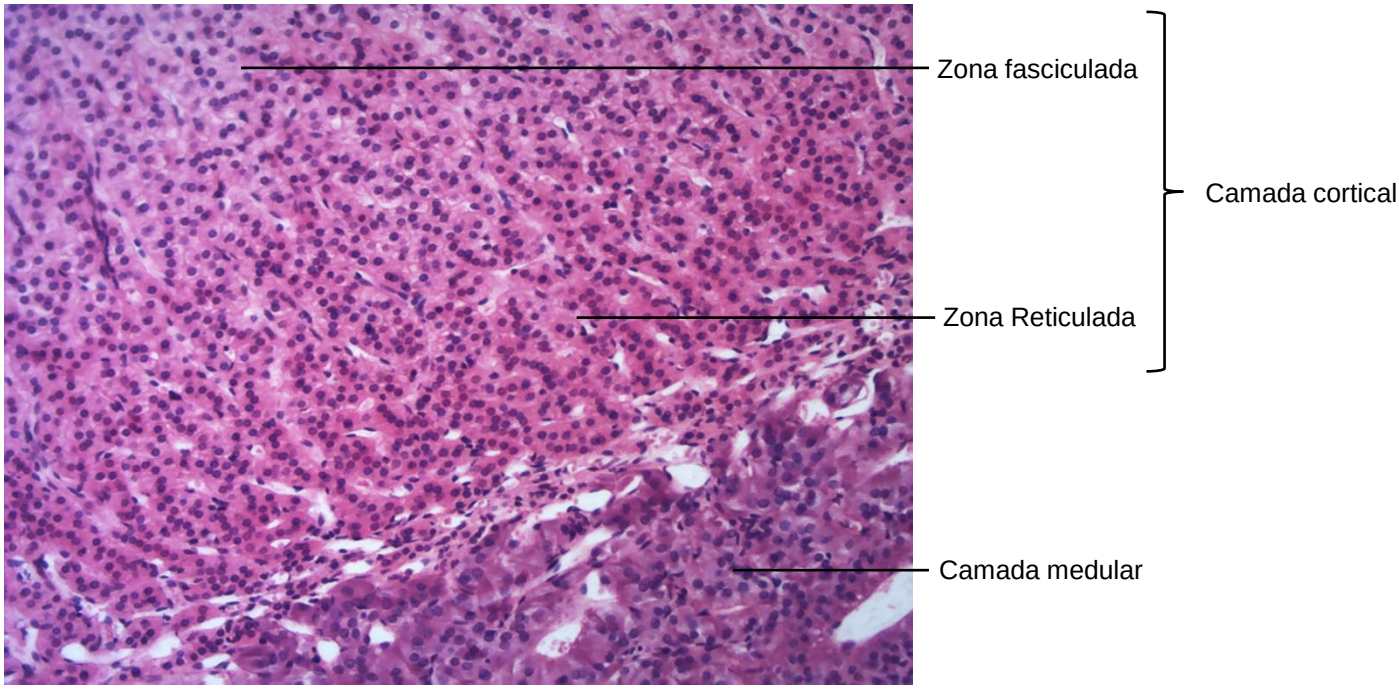

Figura 8.27 Adrenal.
Coloração: Hematoxilina e Eosina. Médio aumento.

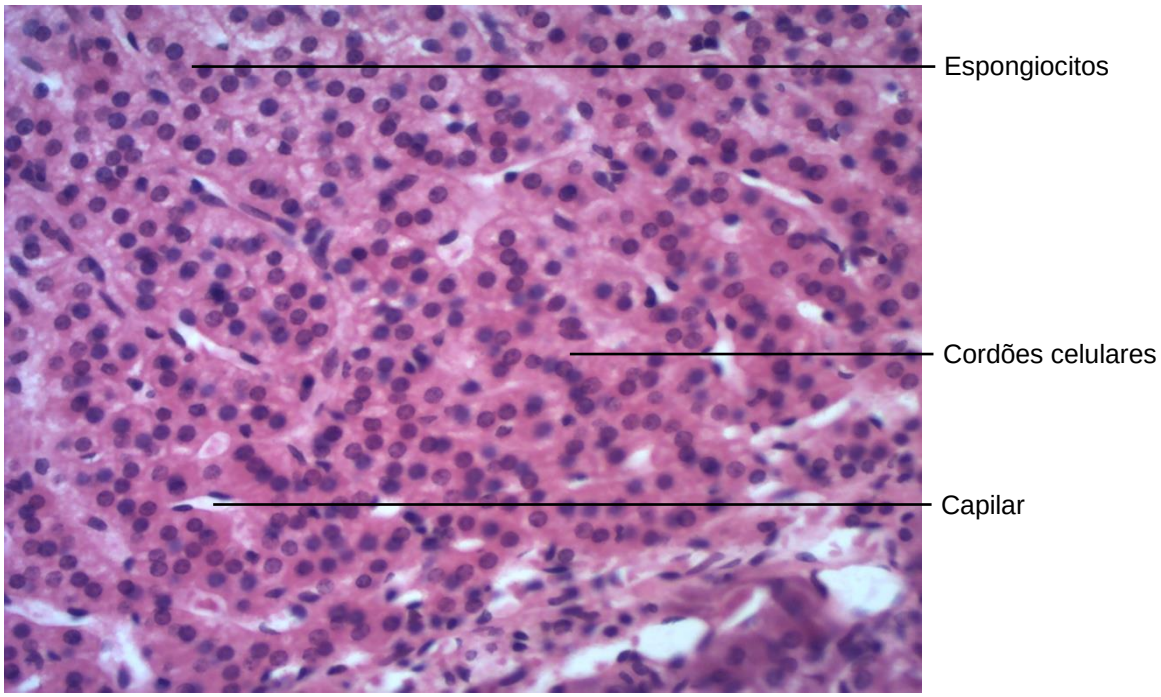

Figura 8.28 Adrenal: camada cortical - zona reticulada.
Coloração: Hematoxilina e Eosina. Médio aumento.

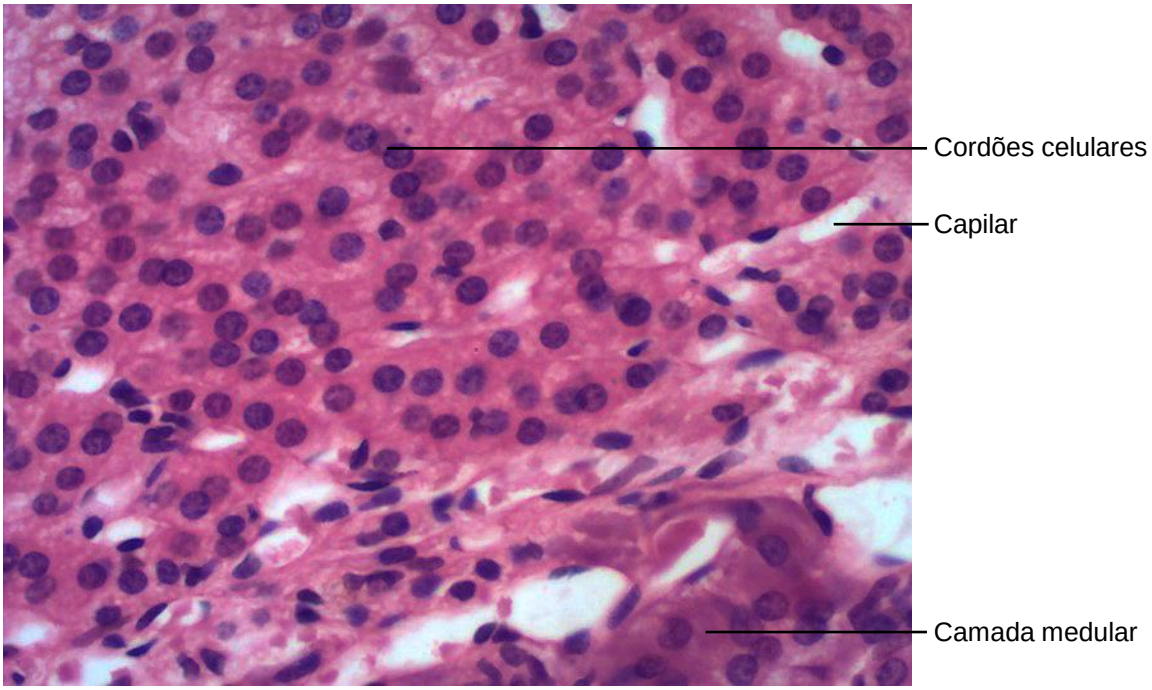

Figura 8.29 Adrenal: camada cortical - zona reticulada.
Coloração: Hematoxilina e Eosina**.** Grande aumento.

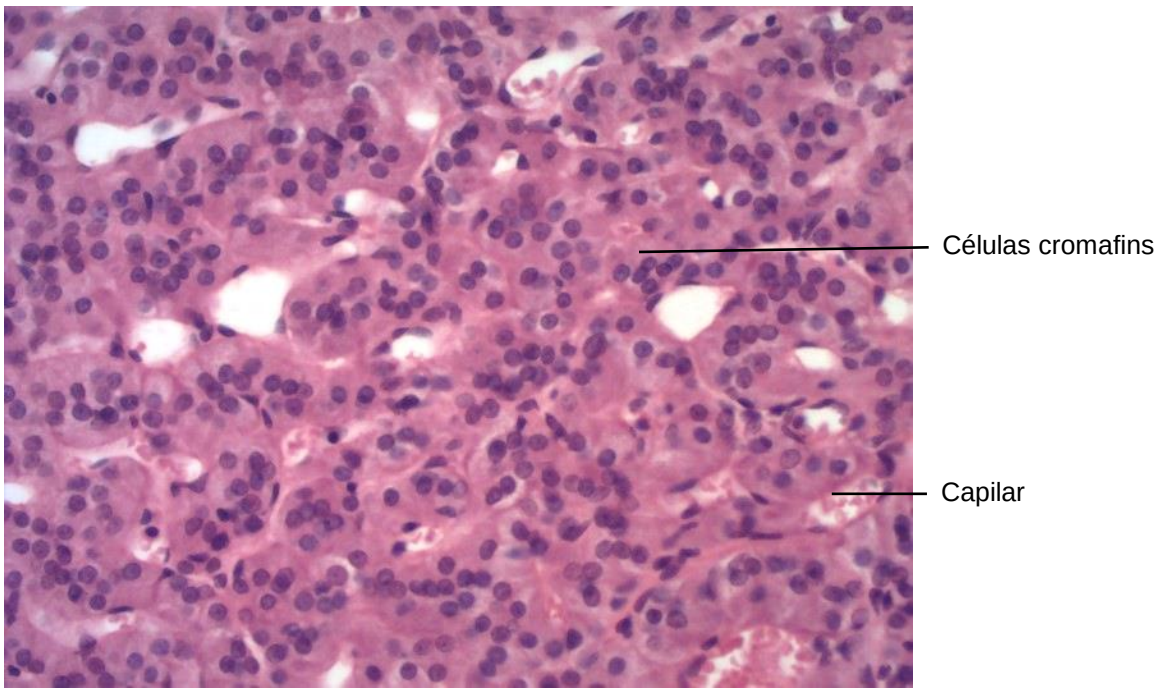

Figura 8.30 Adrenal: camada medular.
Coloração**:** Hematoxilina e Eosina. Grande aumento.

Capítulo 9

Sistema Reprodutor Masculino

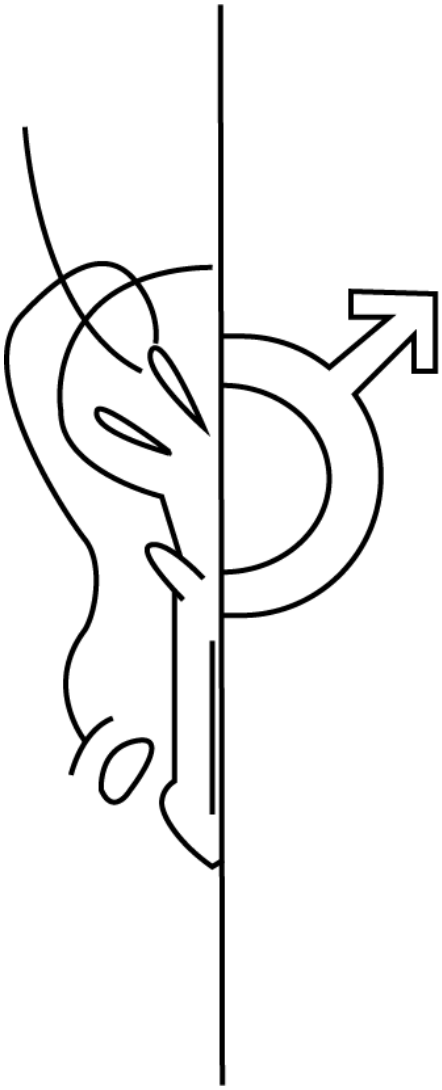

Daniel Luis Pires Rosa
Nicole Camila D'Áquila Gonçalves
Ana Cláudia Swarça
Eliane Victoriano

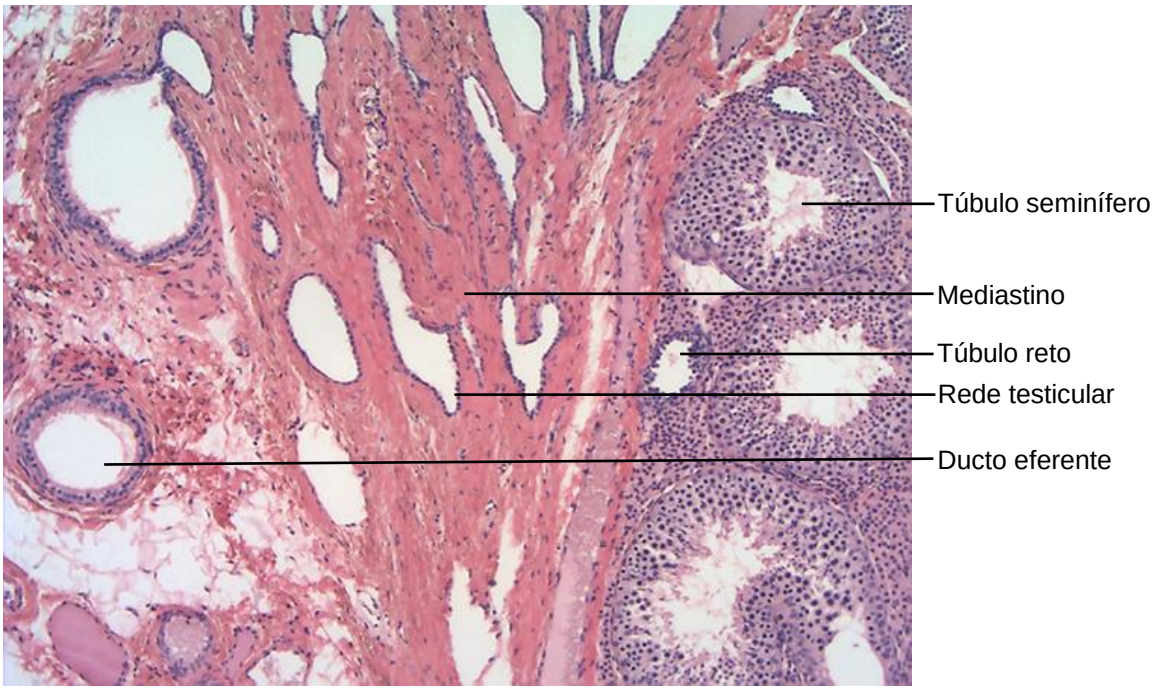

Figura 9.1 Testículo e ductos intratesticulares.
Coloração: Hematoxilina e Eosina. Pequeno aumento.

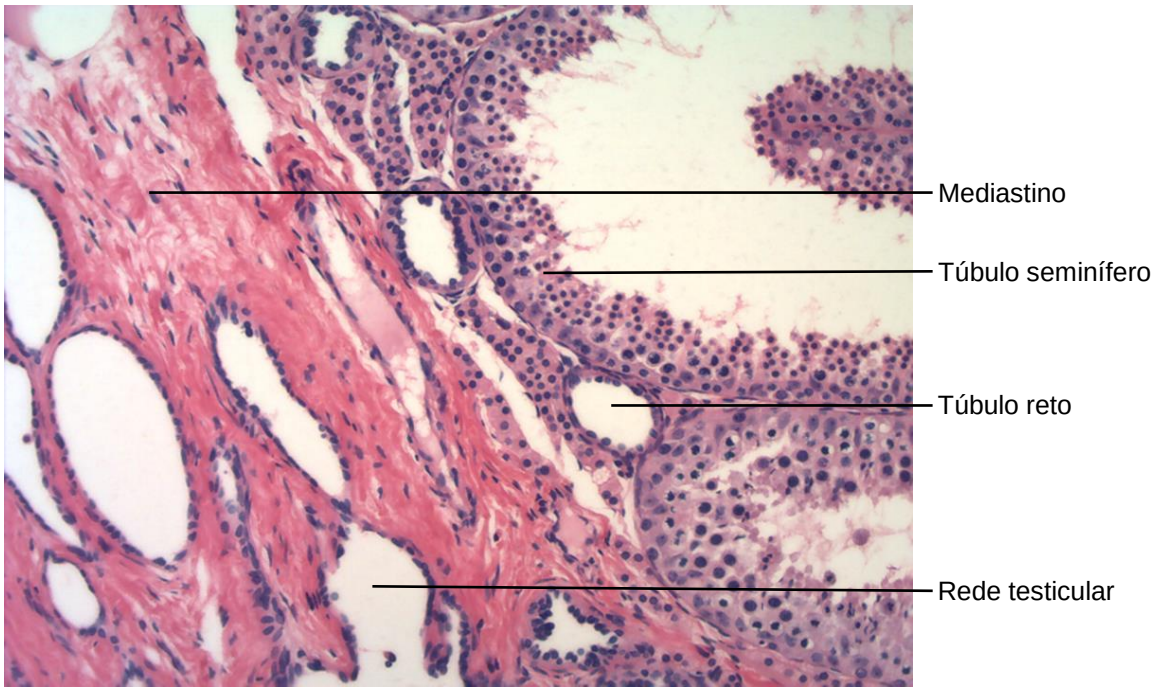

Figura 9.2 Testículo e ductos intratesticulares.
Coloração: Hematoxilina e Eosina. Médio aumento.

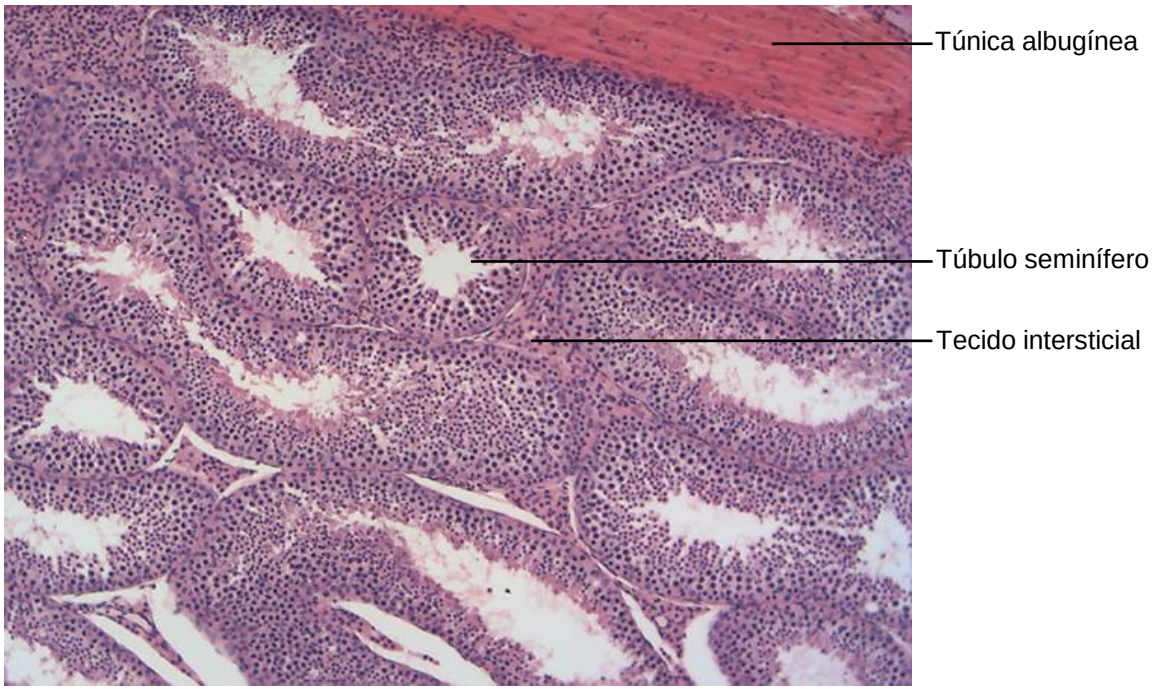

Figura 9.3 Testículo.
Coloração: Hematoxilina e Eosina. Pequeno aumento.

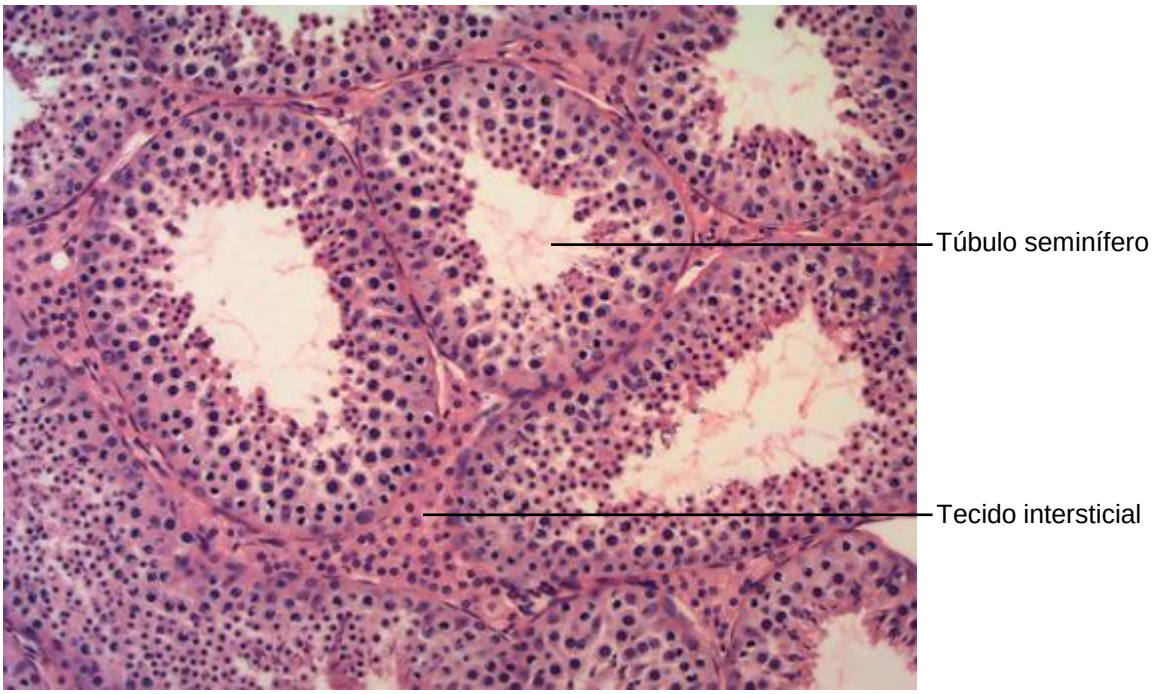

Figura 9.4 Testículo.
Coloração: Hematoxilina e Eosina. Médio aumento.

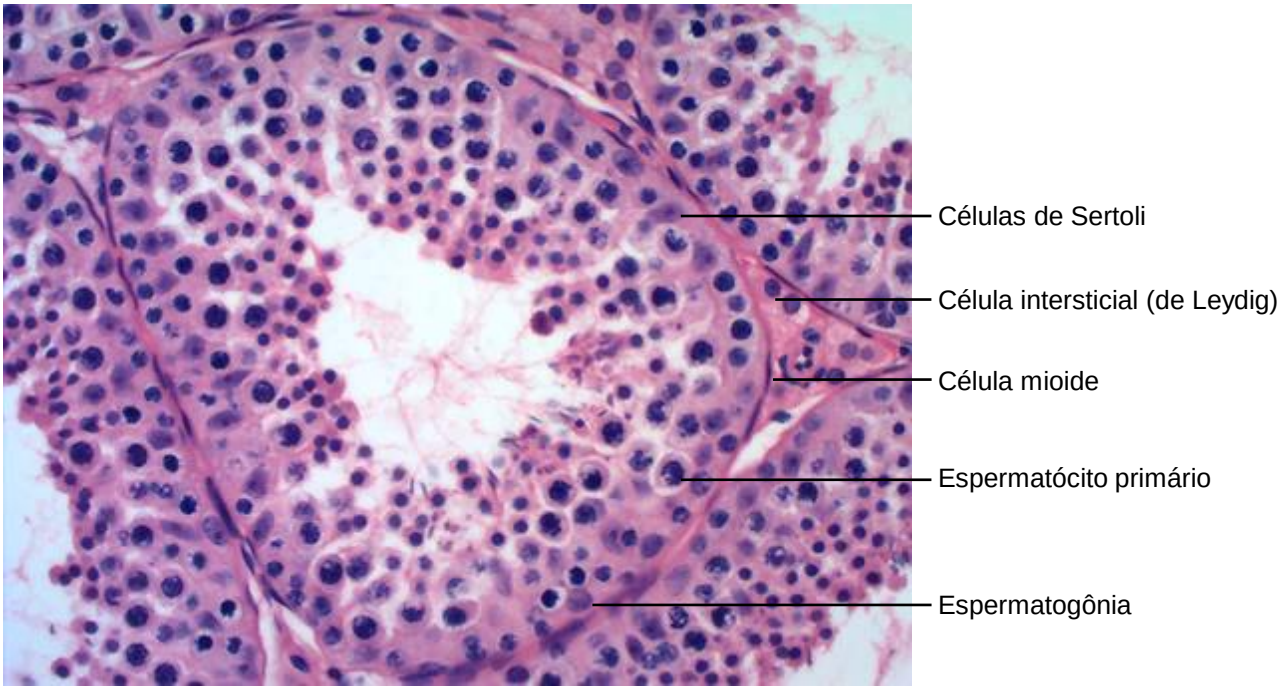

Figura 9.5 Testículo: túbulo seminífero.
Coloração: Hematoxilina e Eosina. Médio aumento.

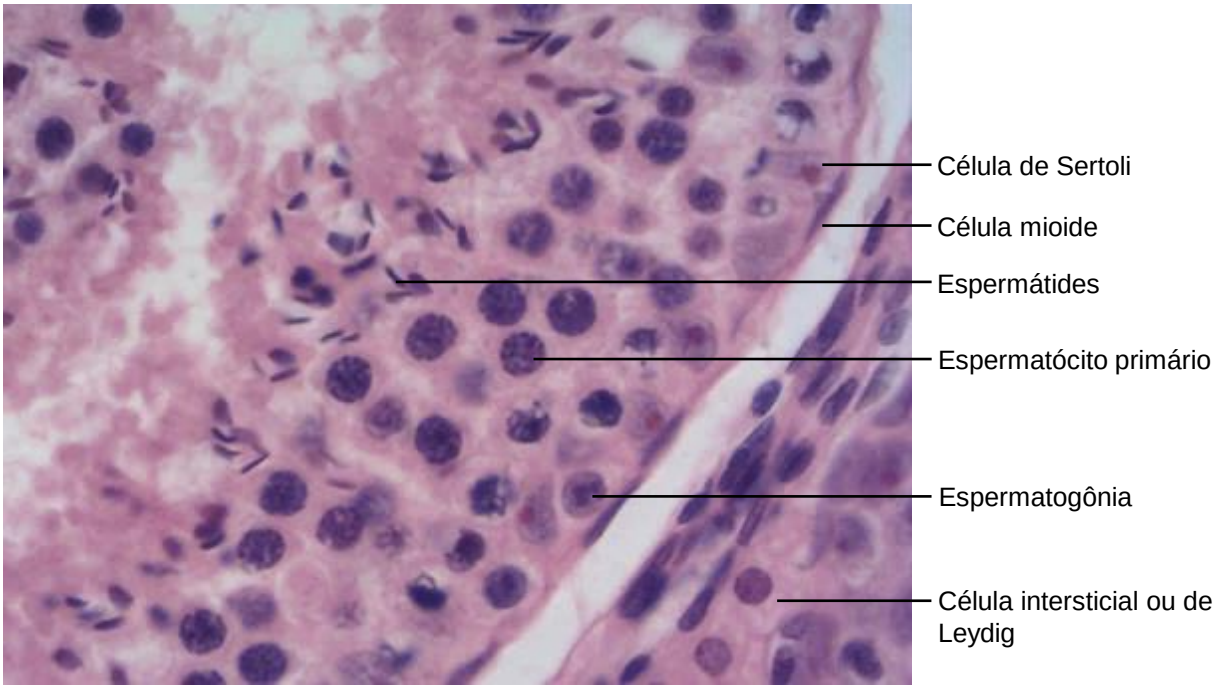

Figura 9.6 Testículo: túbulo seminífero.
Coloração: Hematoxilina e Eosina. Grande aumento.

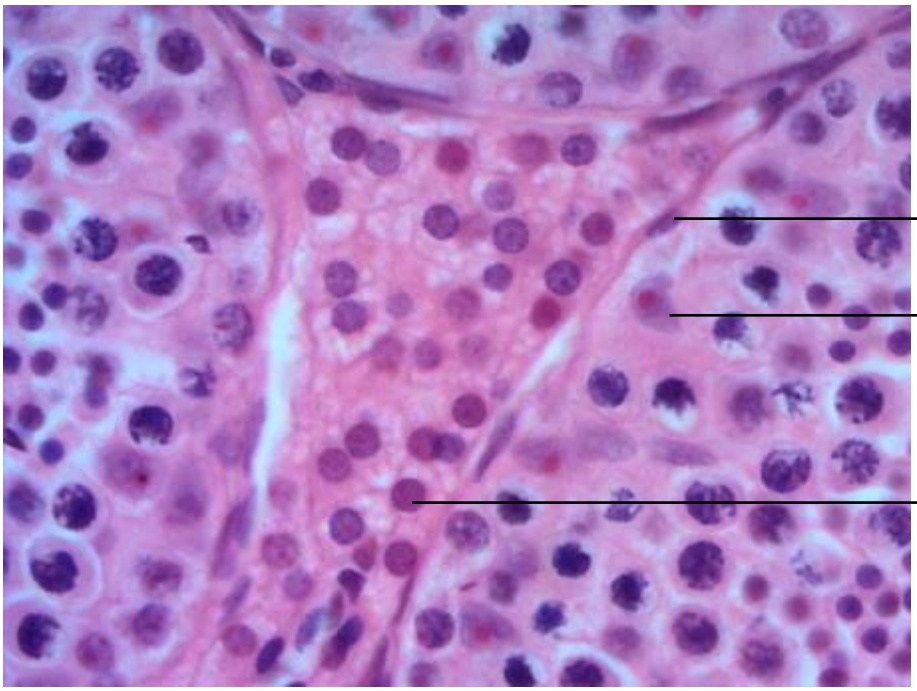

Figura 9.7 Testículo: túbulos seminíferos e tecido intersticial.
Coloração: Hematoxilina e Eosina. Grande aumento.

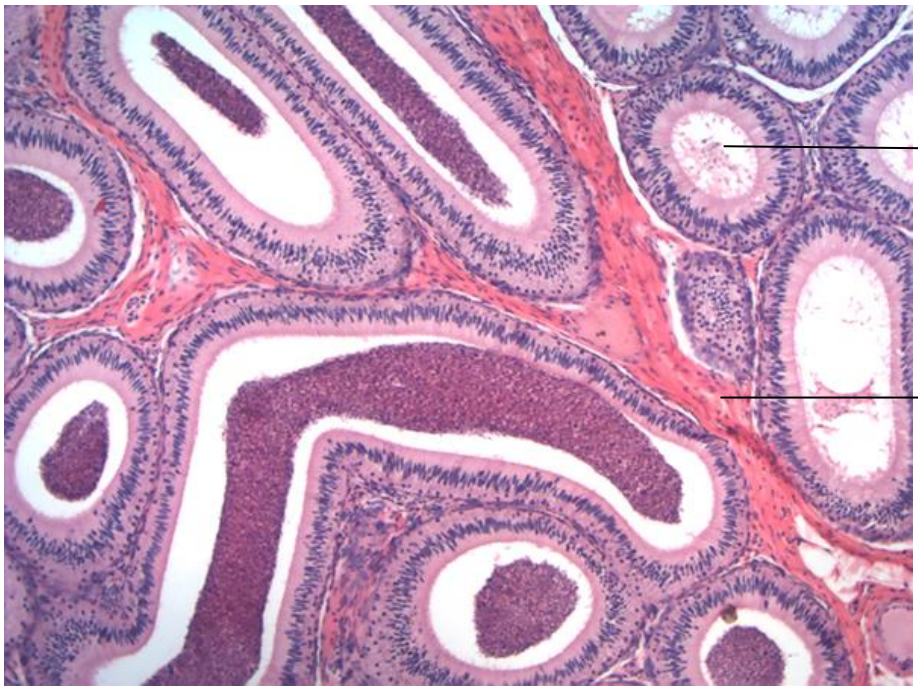

Figura 9.8 Epidídimo.
Coloração: Hematoxilina e Eosina. Pequeno aumento.

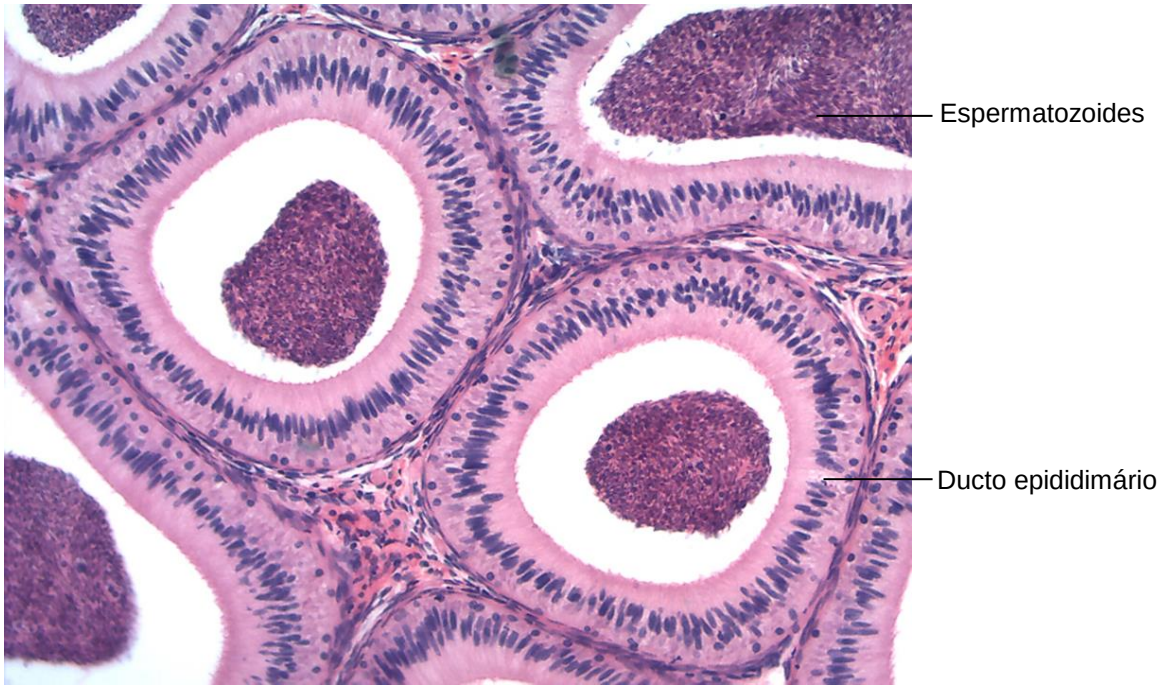

Figura 9.9 Epidídimo.
Coloração: Hematoxilina e Eosina. Médio aumento.

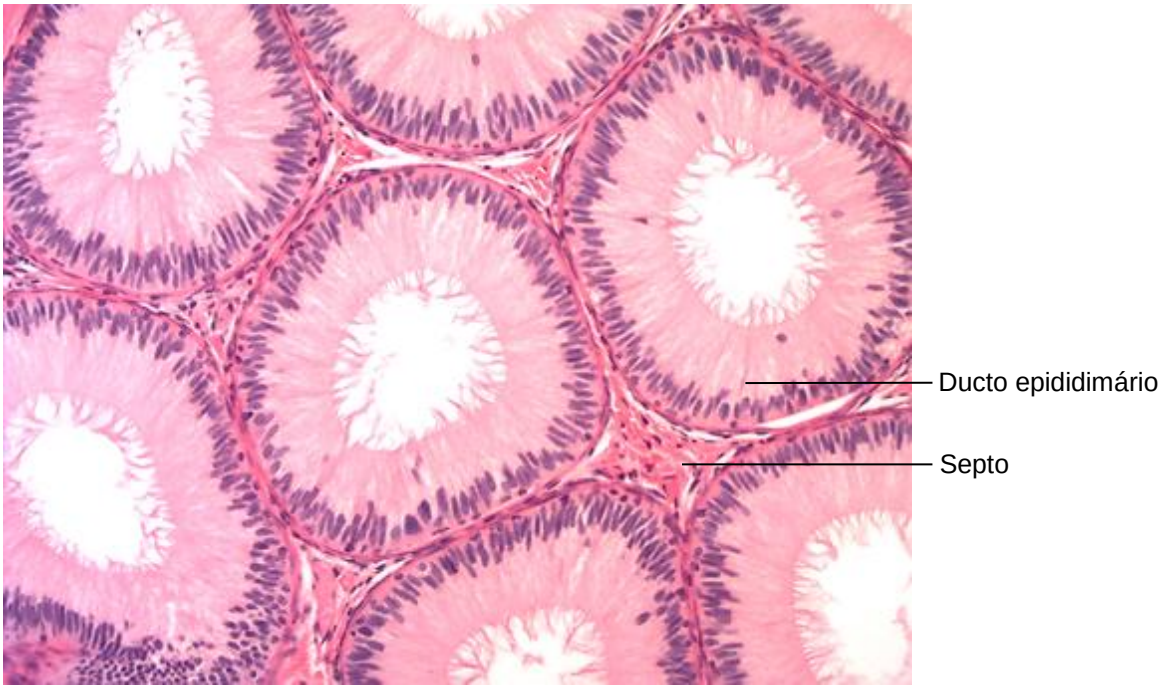

Figura 9.10 Epidídimo.
Coloração: Hematoxilina e Eosina. Médio aumento.

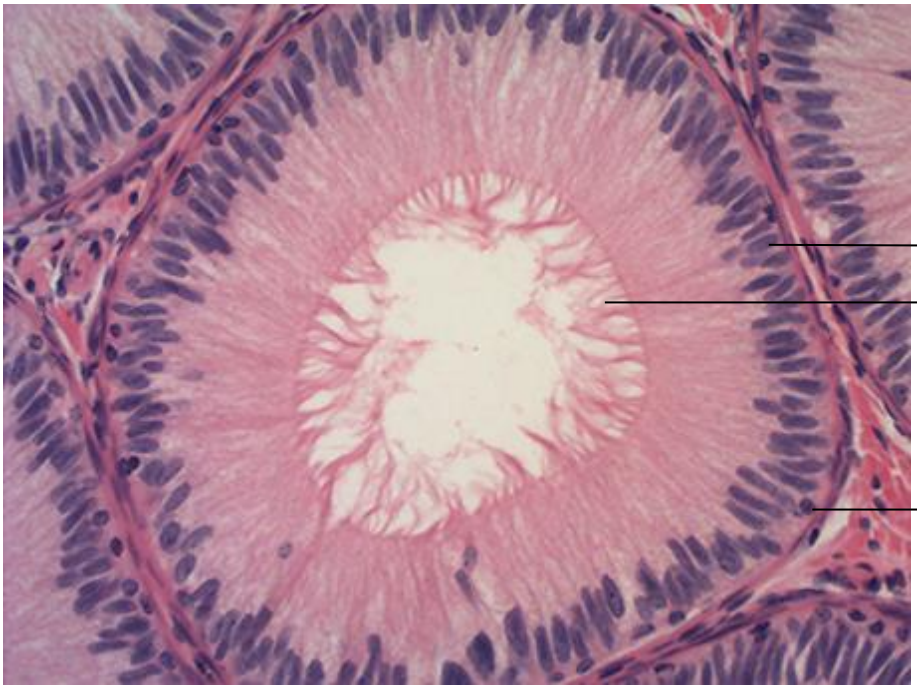

Figura 9.11 Epidídimo: ducto epididimário
Coloração: Hematoxilina e Eosina. Grande aumento.

Figura 9.12 Ducto deferente.
Coloração: Hematoxilina e Eosina. Pequeno aumento.

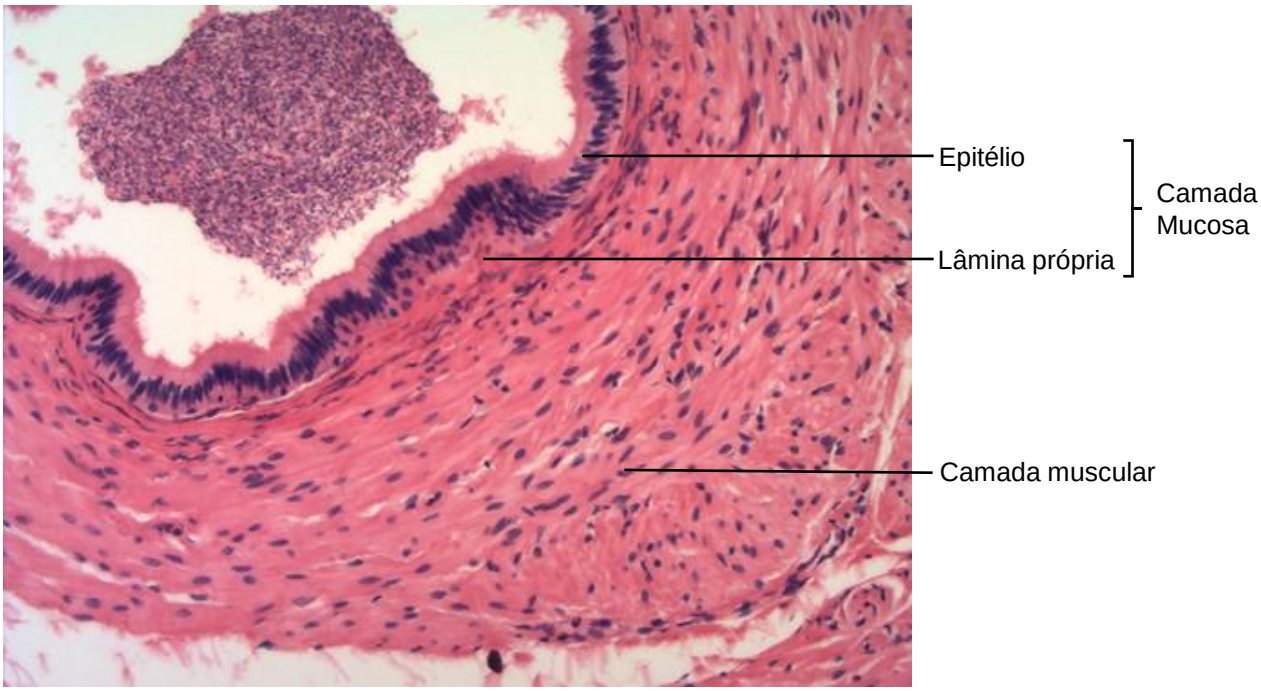

Figura 9.13 Ducto deferente.
Coloração: Hematoxilina e Eosina. Grande aumento.

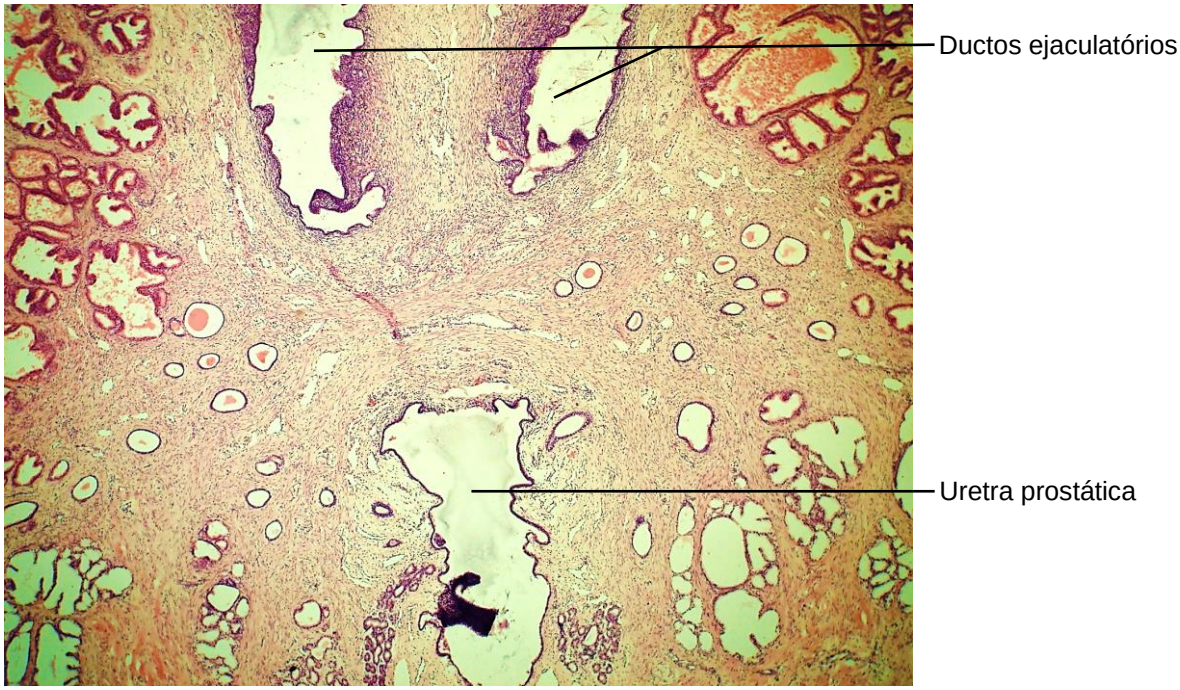

Figura 9.14 Próstata.
Coloração: Hematoxilina e Eosina. Pequeno aumento.

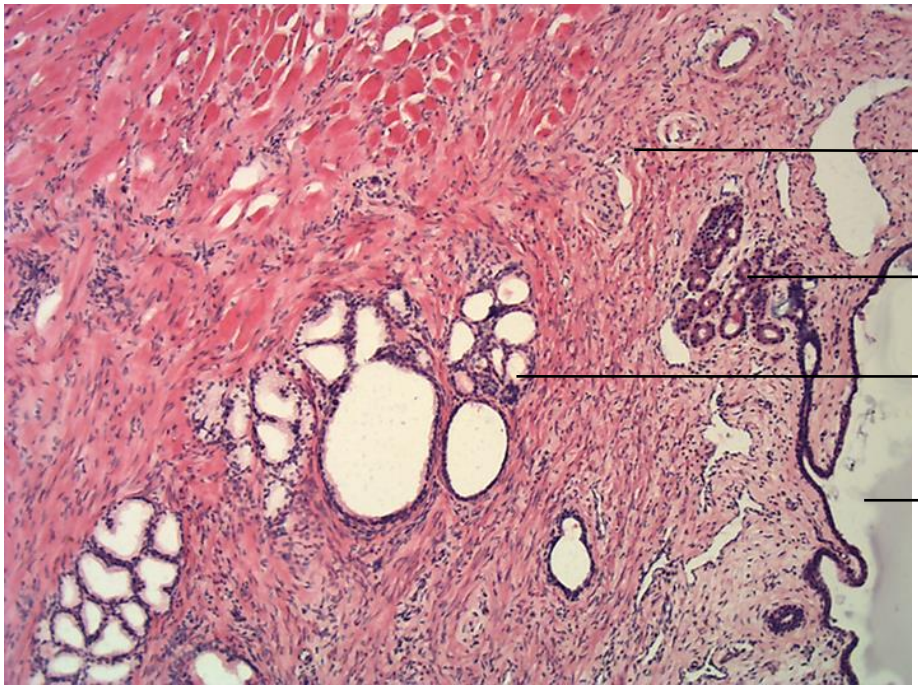

Figura 9.15 Próstata.
Coloração: Hematoxilina e Eosina. Médio aumento.

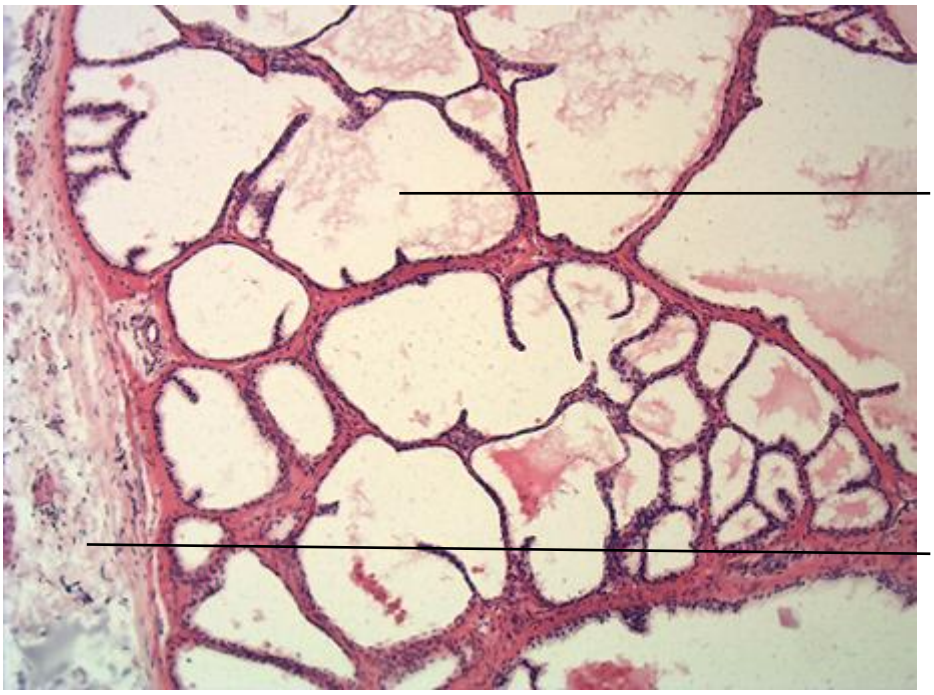

Figura 9.16 Próstata.
Coloração: Hematoxilina e Eosina. Médio aumento.

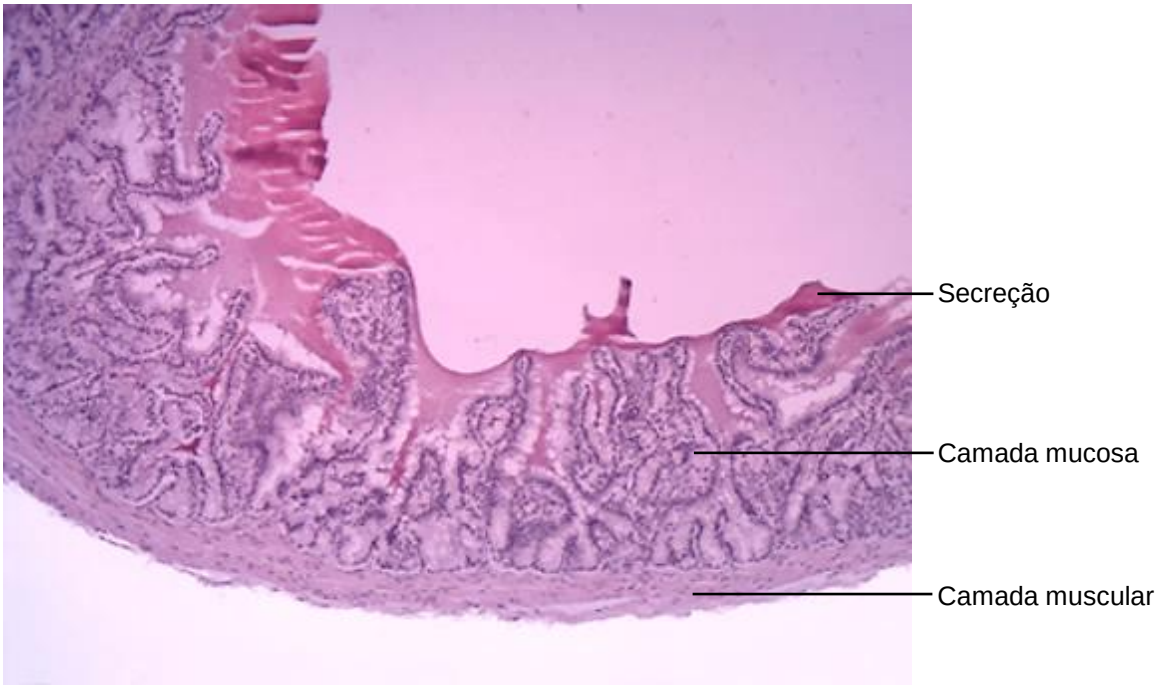

Figura 9.17 Vesícula Seminal.
Coloração: Hematoxilina e Eosina. Médio aumento.

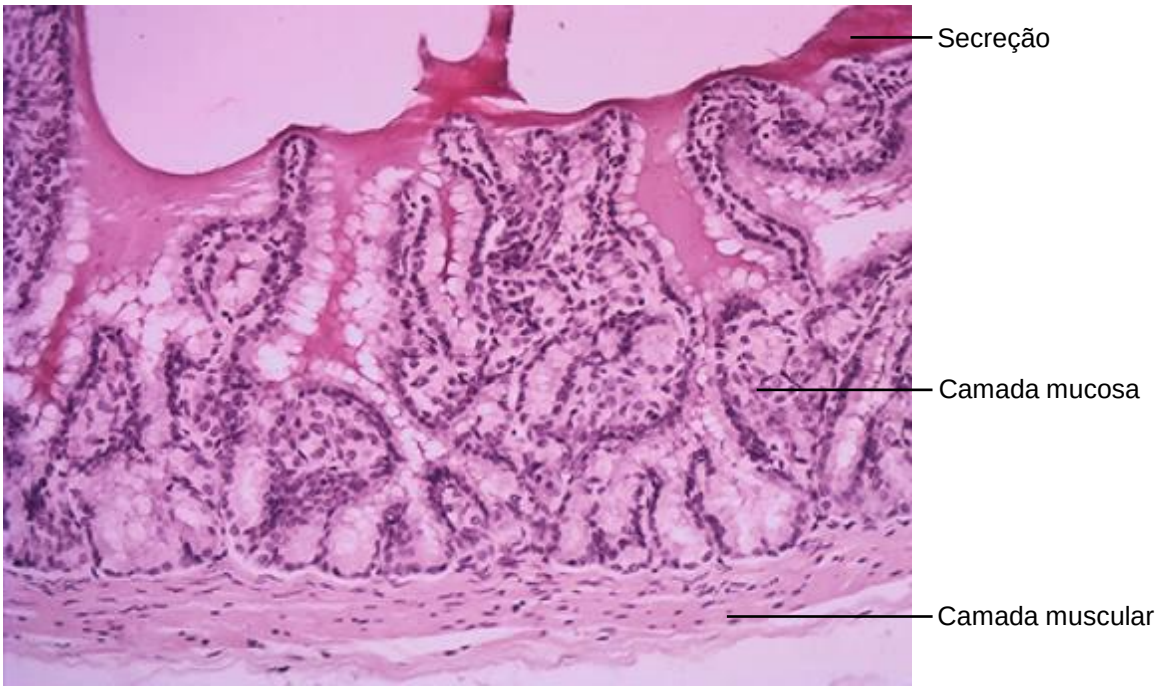

Figura 9.18 Vesícula Seminal.
Coloração: Hematoxilina e Eosina. Grande aumento.

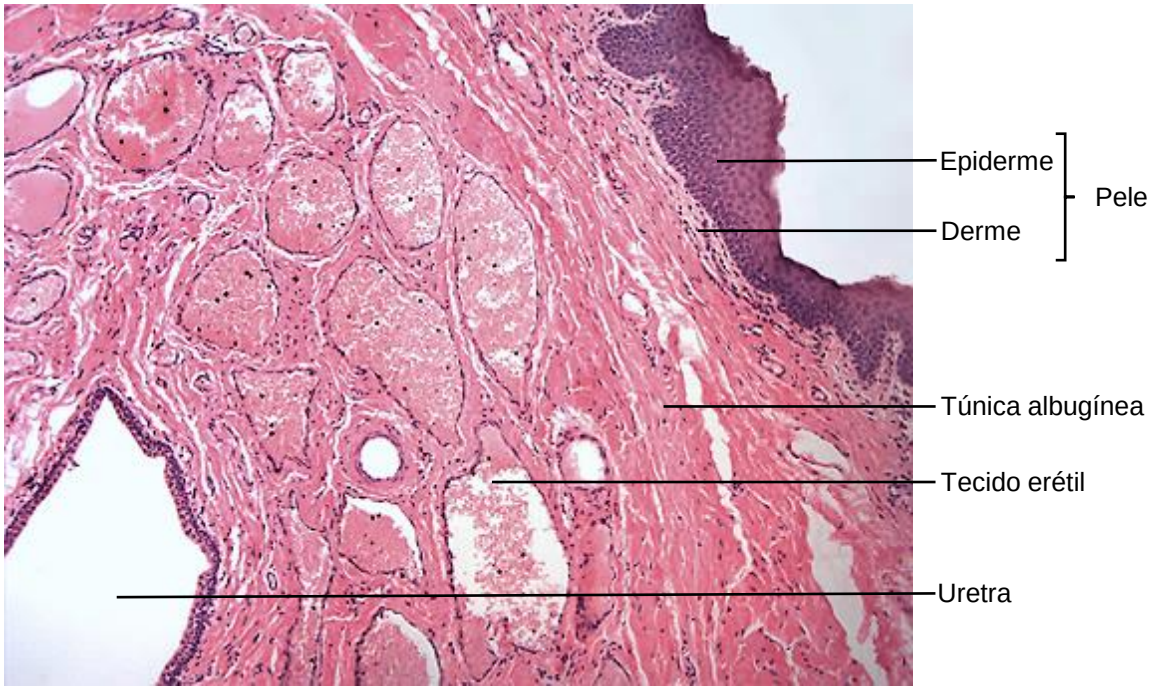

Figura 9.19 Pênis.
Coloração: Hematoxilina e Eosina. Pequeno aumento.

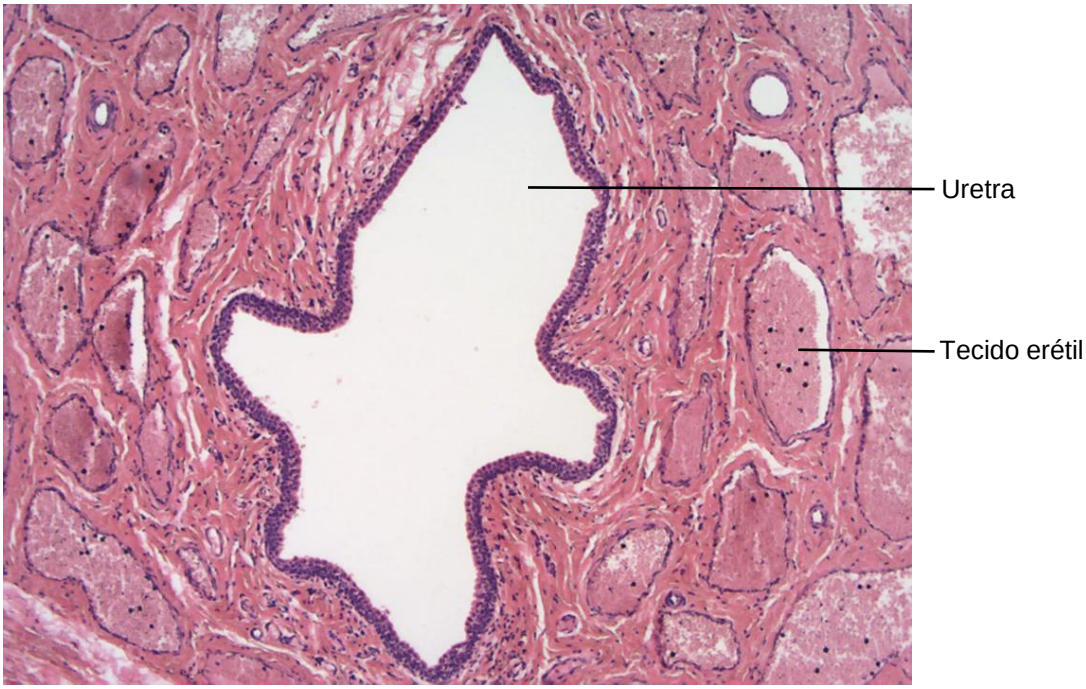

Figura 9.20 Corpo esponjoso do pênis.
Coloração: Hematoxilina e Eosina. Médio aumento.

Capítulo 10

Sistema Reprodutor Feminino

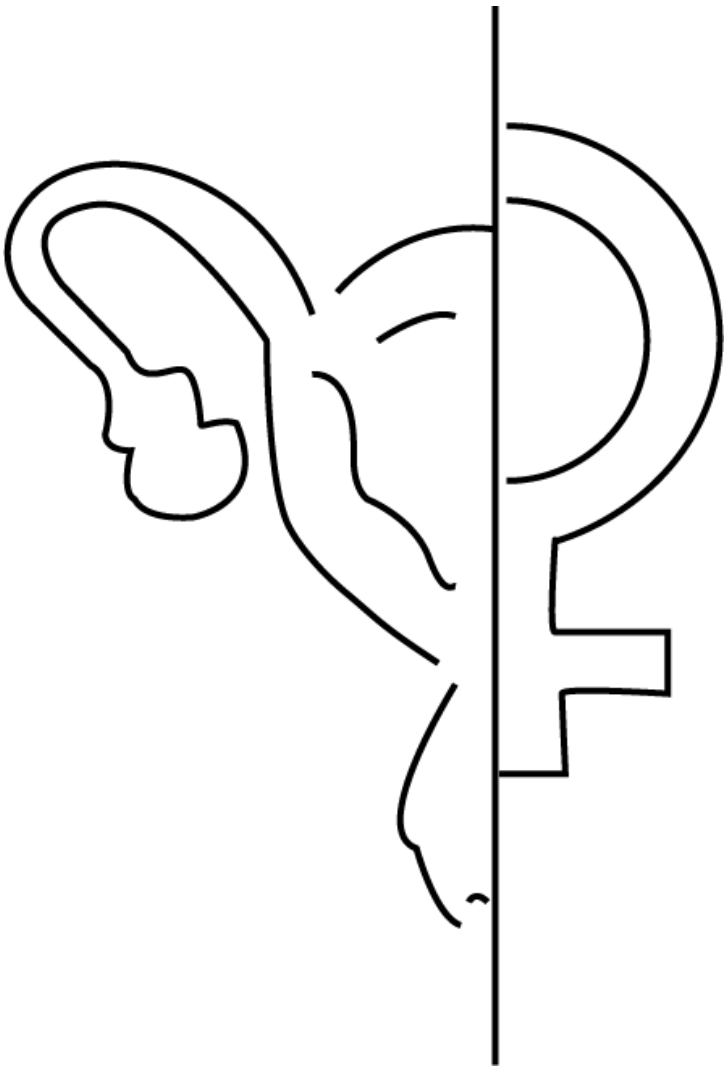

Raphael Mendes dos Santos Silvas
Daniel Luís Pires Rosa
Eliane Victoriano
Ana Cláudia Swarça

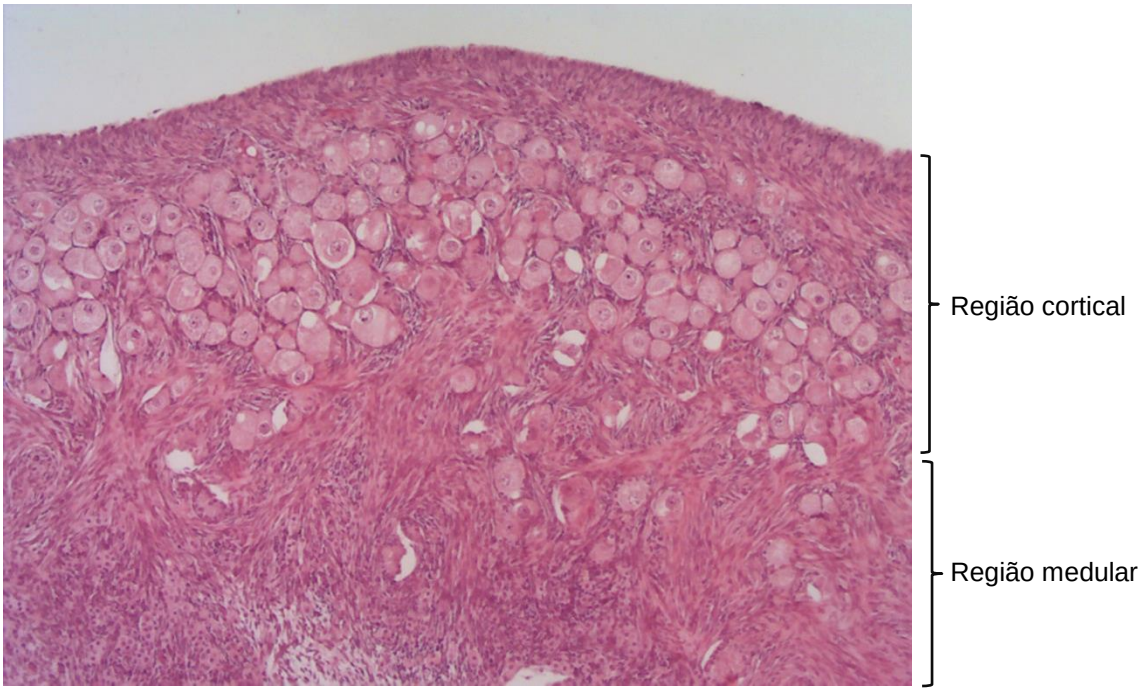

Figura 10.1 Ovário.
Coloração Hematoxilina e Eosina. Pequeno aumento.

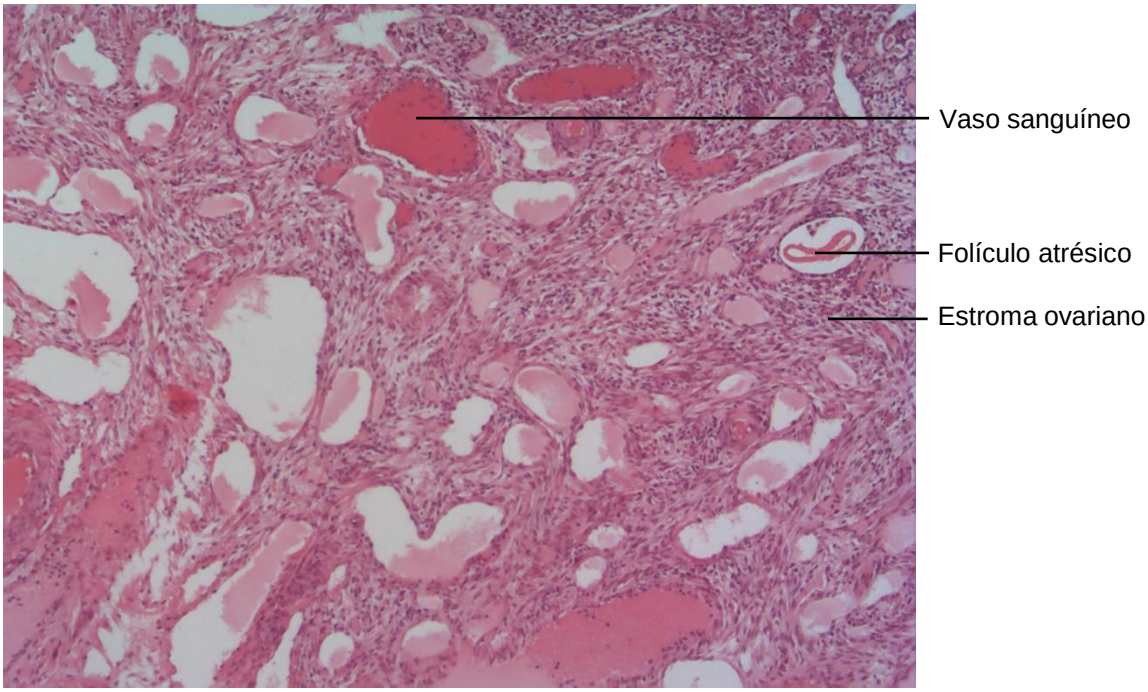

Figura 10.2 Ovário: região medular.
Coloração Hematoxilina e Eosina. Pequeno aumento.

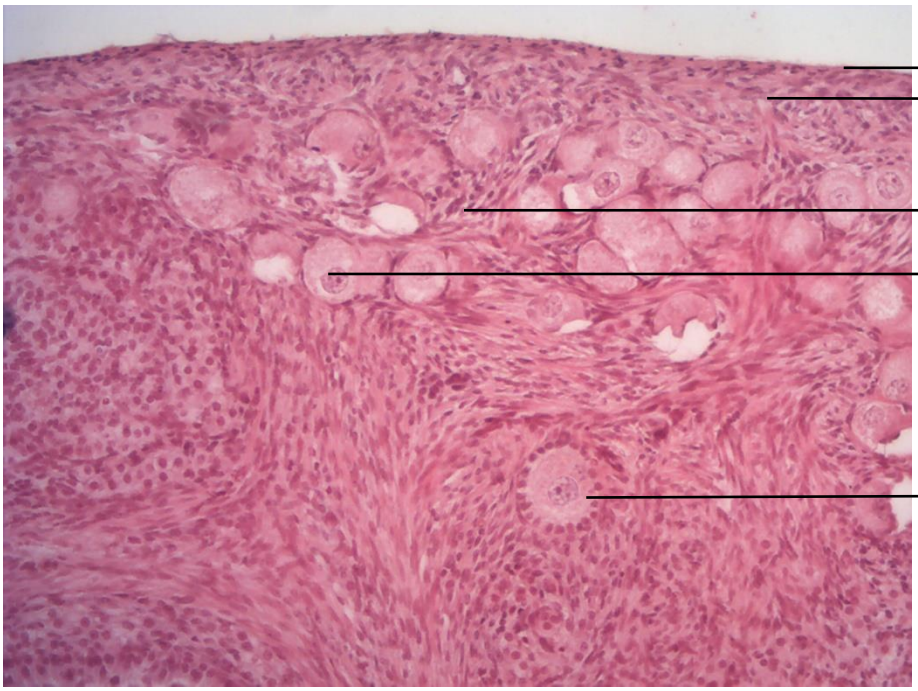

Figura 10.3 Ovário: região cortical
Coloração Hematoxilina e Eosina. Pequeno aumento.

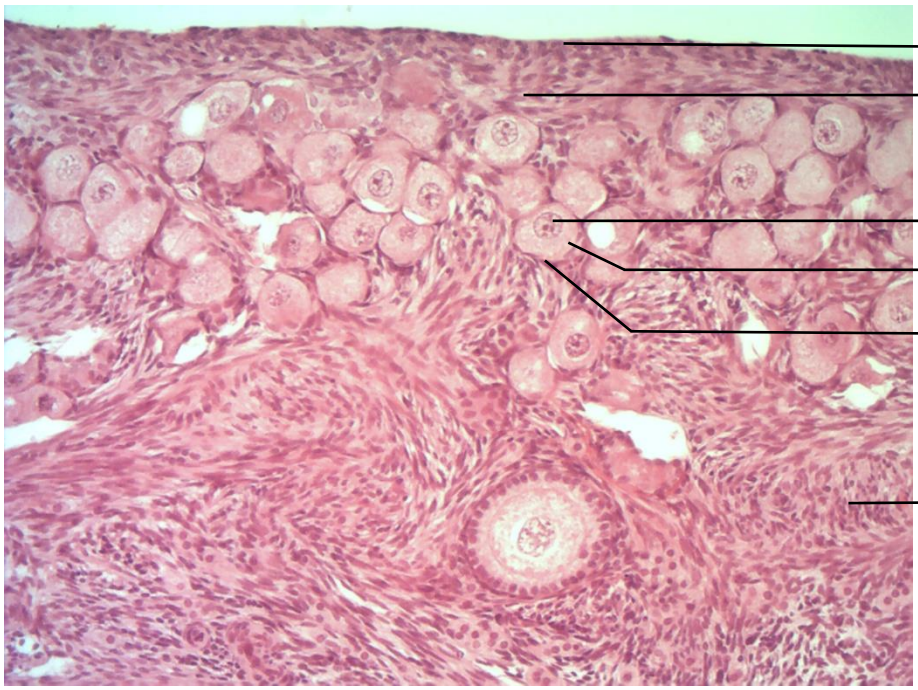

Figura 10.4 Ovário: região cortical.
Coloração Hematoxilina e Eosina. Grande aumento.

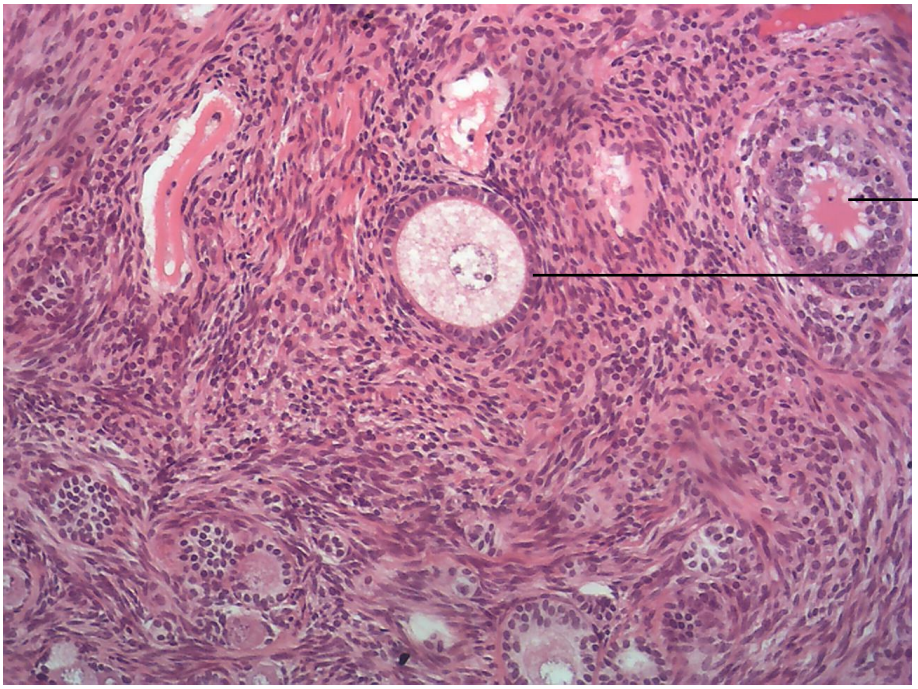

Figura 10.5 Ovário: região cortical.
Coloração: Hematoxilina e Eosina. Médio aumento.

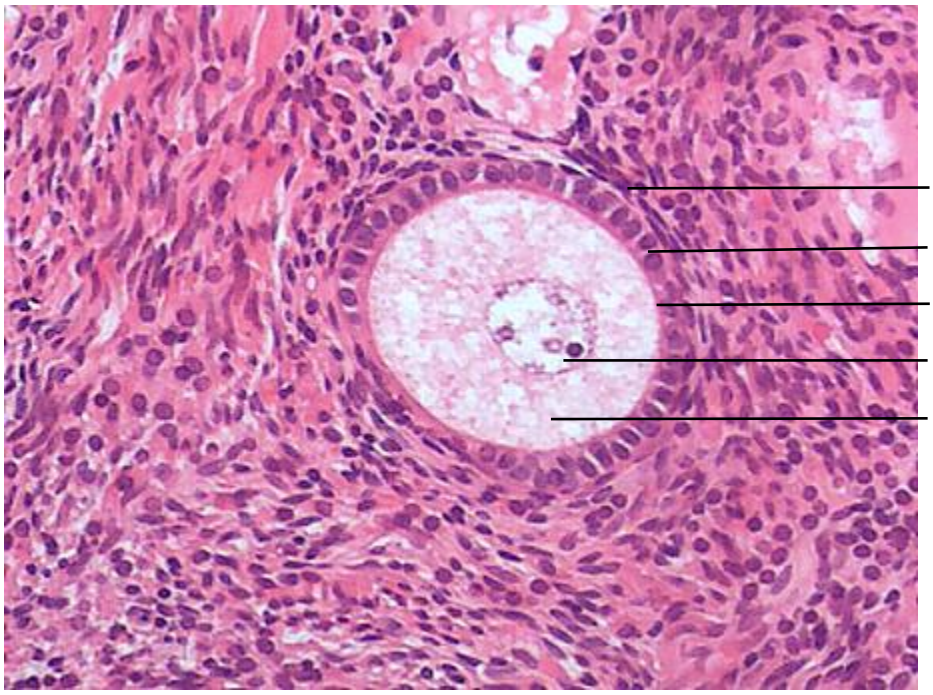

Figura 10.6 Ovário: folículo primário unilamelar.
Coloração Hematoxilina e Eosina. Grande aumento.

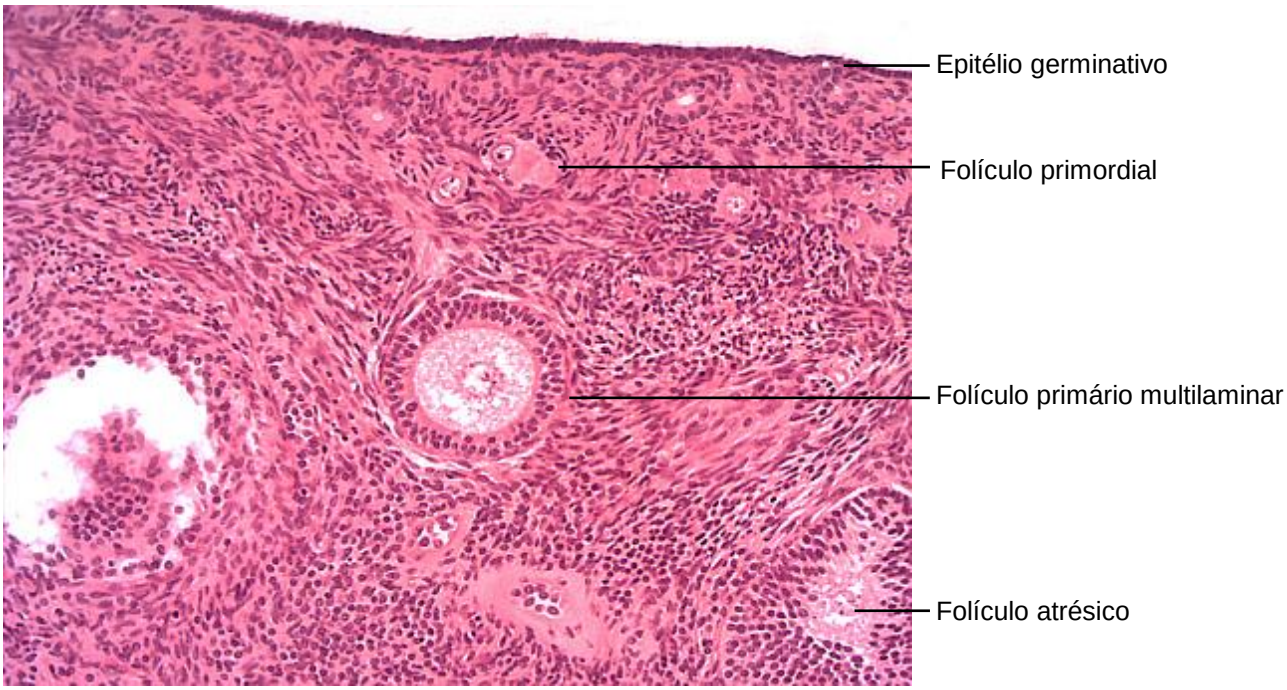

Figura 10.7 Ovário: região cortical.
Coloração Hematoxilina e Eosina. Médio aumento.

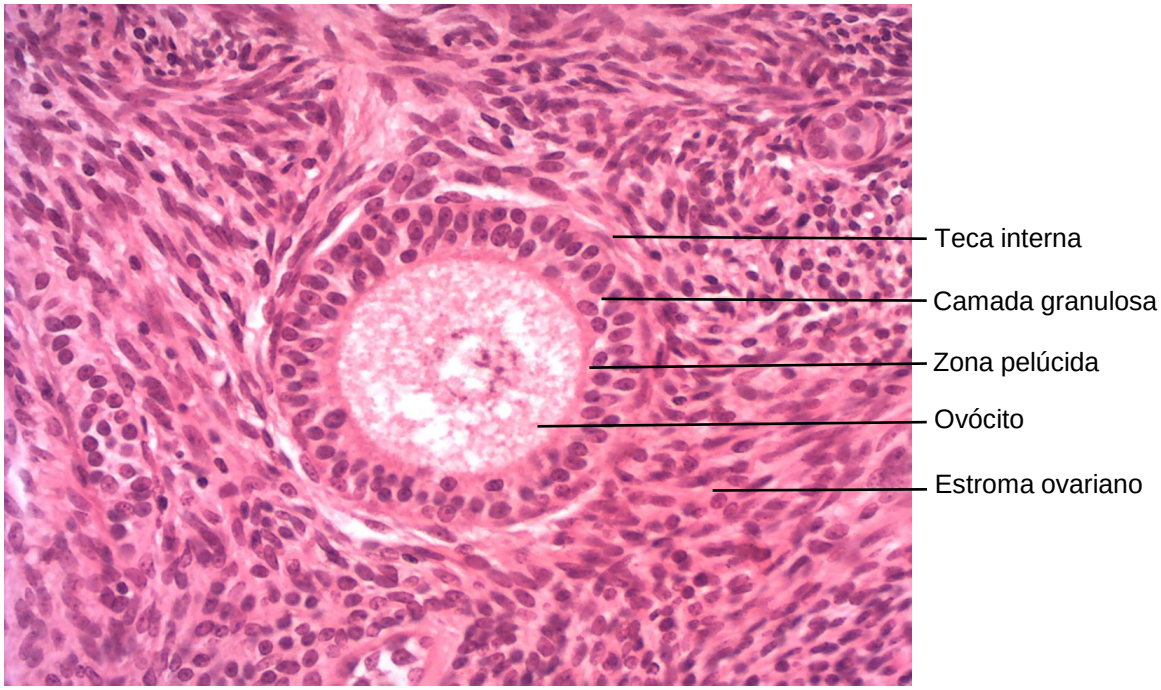

Figura 10.8 Ovário: folículo primário multilamelar.
Coloração Hematoxilina e Eosina. Grande aumento.

Figura 10.9 Ovário: região cortical.
Coloração Hematoxilina e Eosina. Médio aumento.

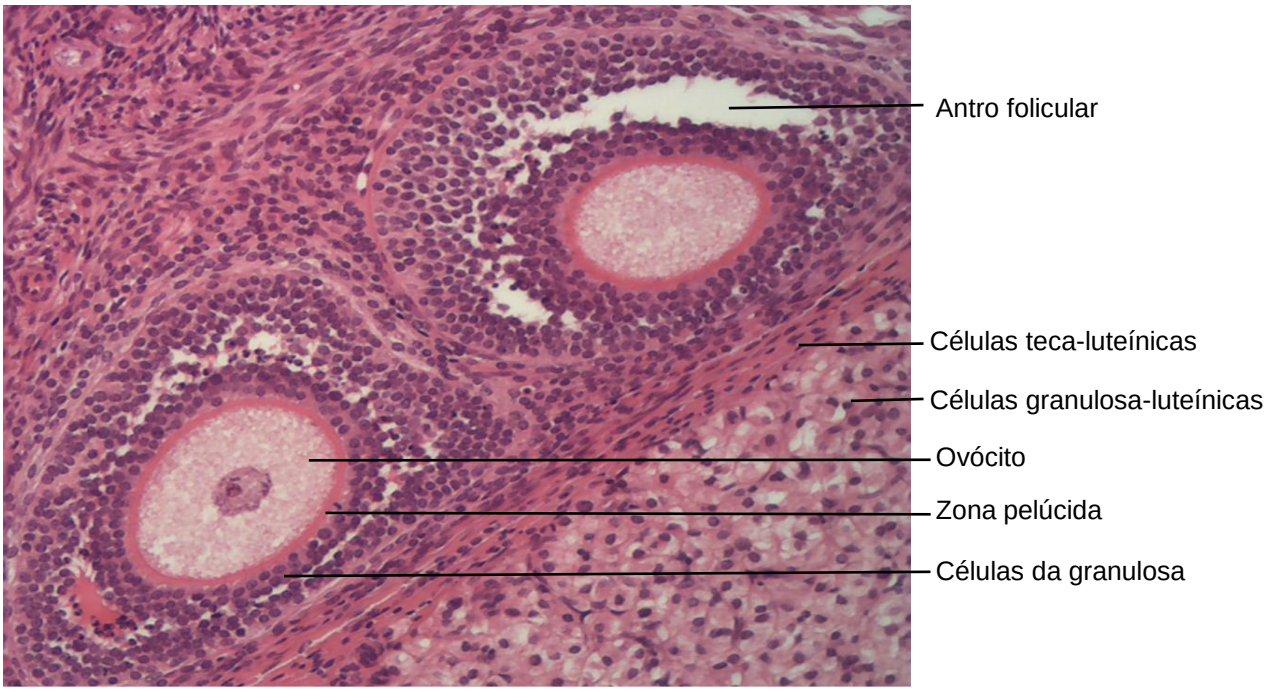

Figura 10.10 Ovário: folículos secundários e corpo lúteo.
Coloração Hematoxilina e Eosina. Grande aumento.

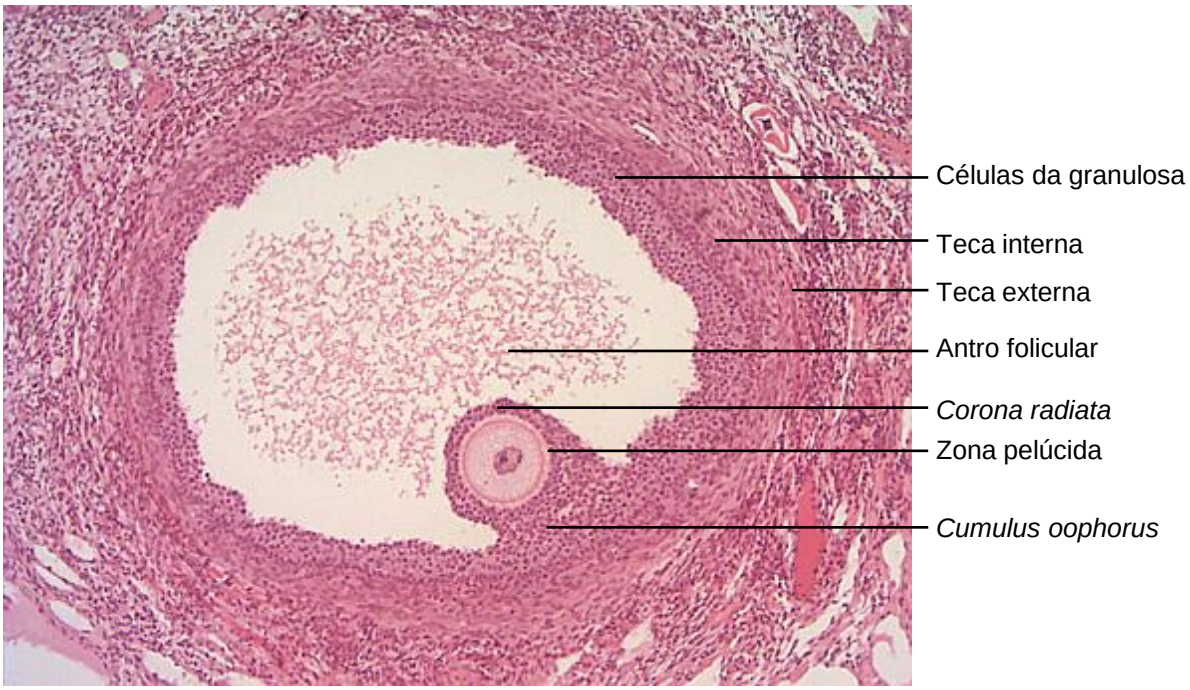

Figura 10.11 Ovário: folículo de Graaf ou maduro.
Coloração Hematoxilina e Eosina. Médio aumento.

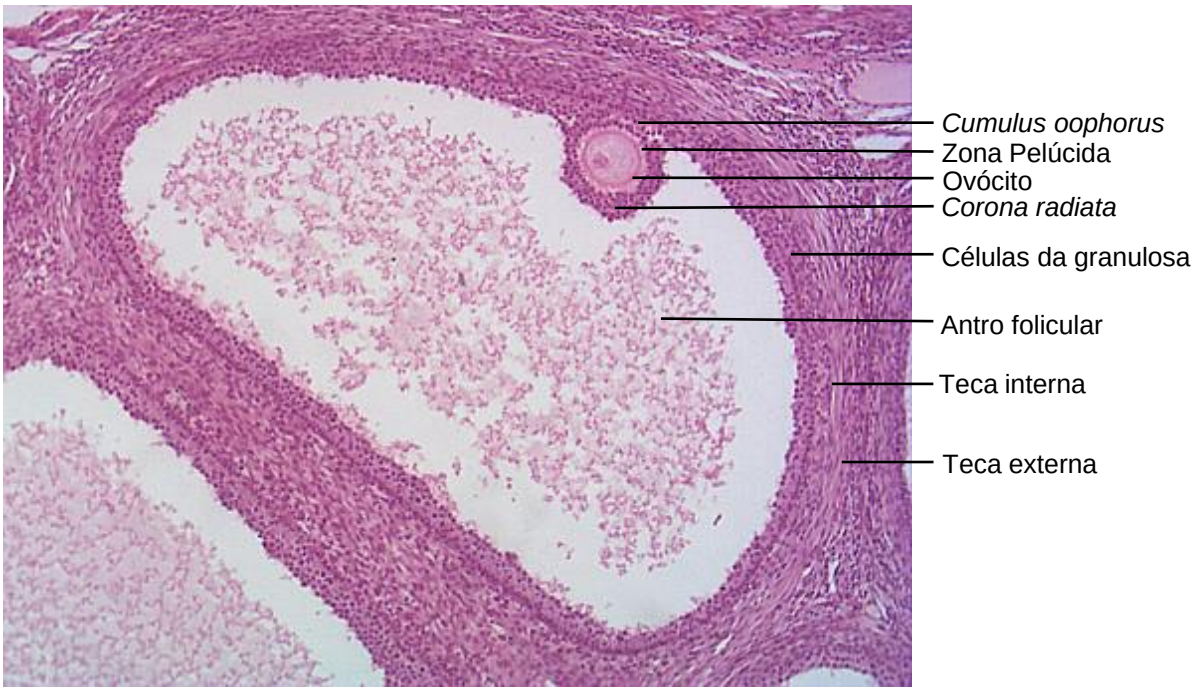

Figura 10.12 Ovário: folículo de Graff ou maduro.
Coloração Hematoxilina e Eosina. Médio aumento.

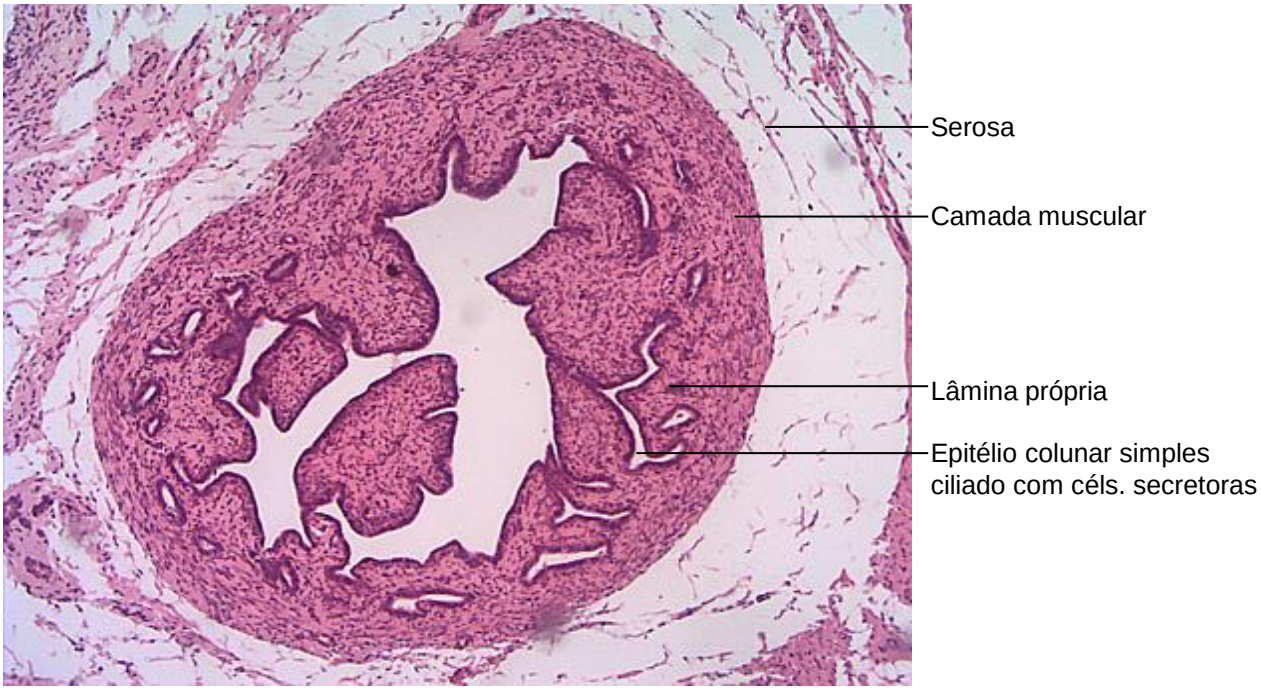

Figura 10.13 Tuba Uterina.
Coloração Hematoxilina e Eosina. Pequeno aumento.

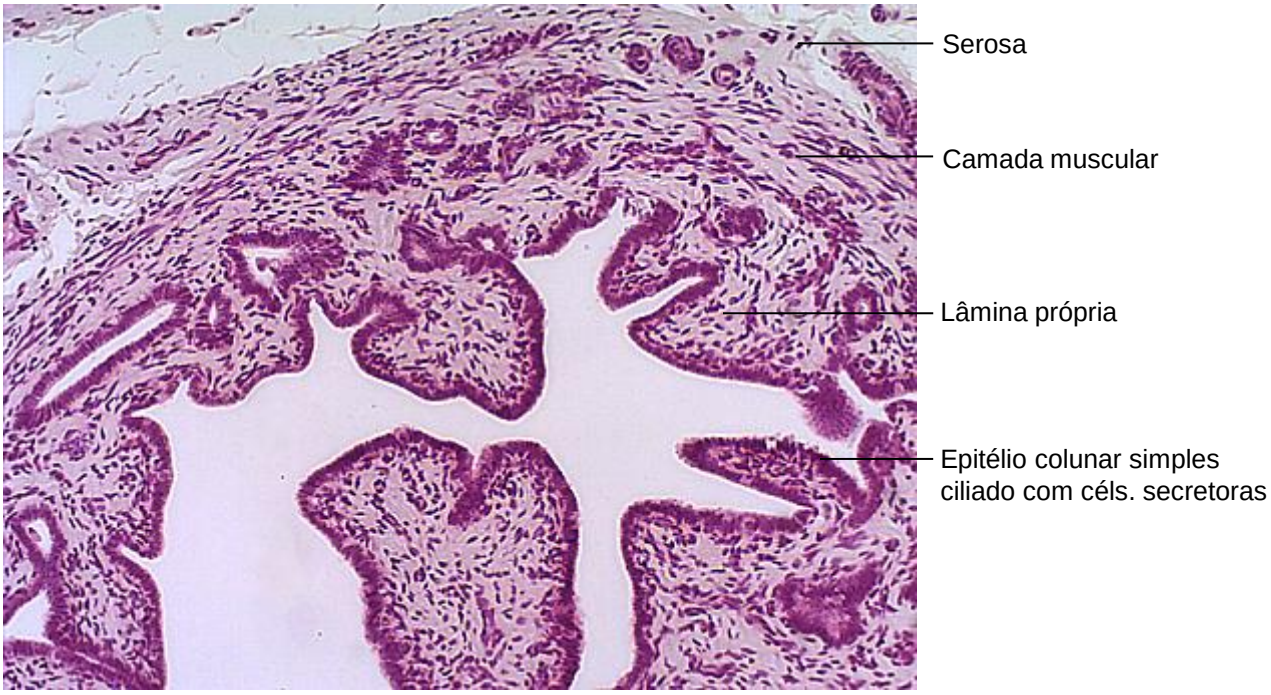

Figura 10.14 Tuba uterina.
Coloração Hematoxilina e Eosina. Grande aumento.

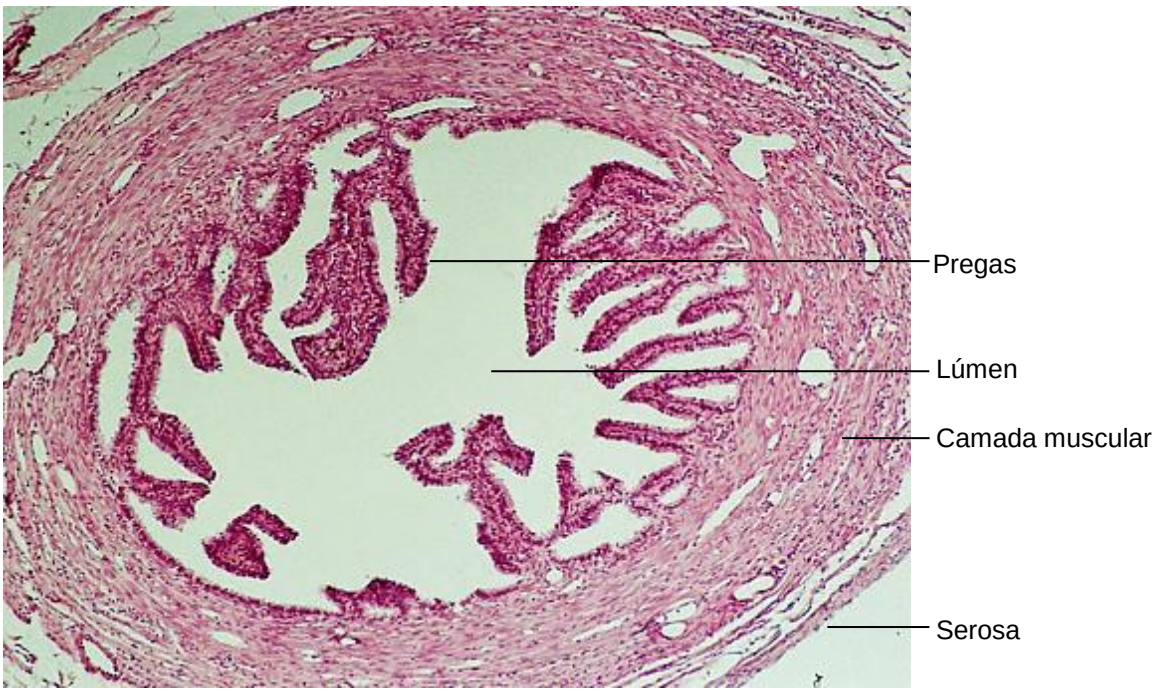

Figura 10.15 Tuba Uterina.
Coloração Hematoxilina e Eosina. Grande aumento.

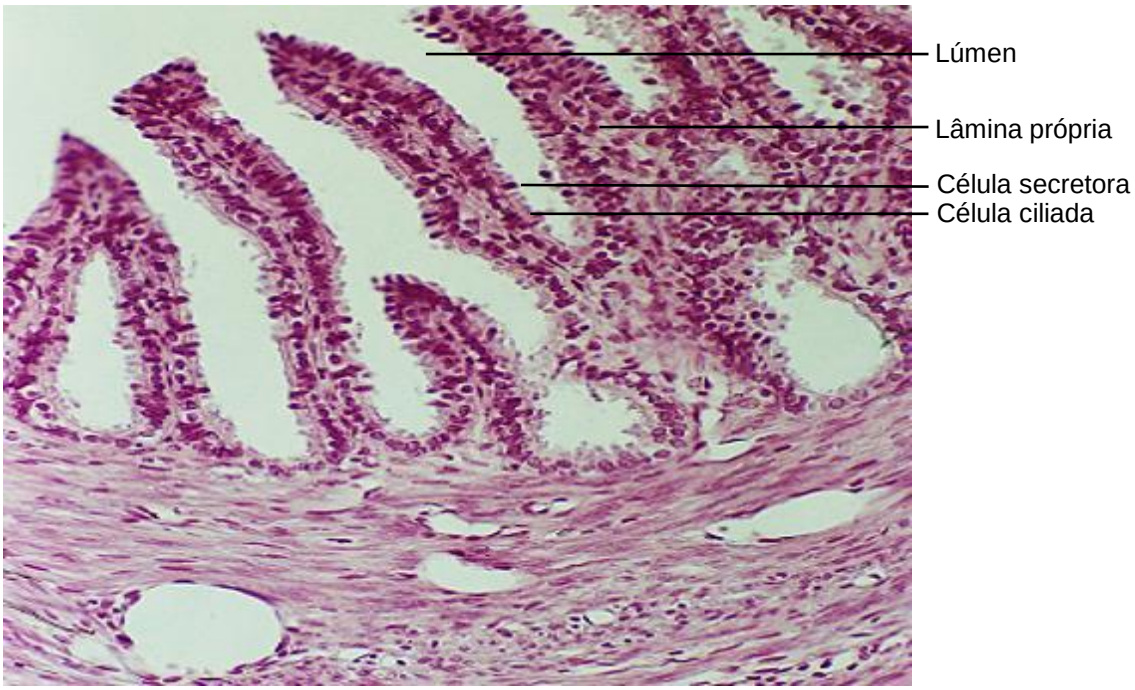

Figura 10.16 Tuba Uterina.
Coloração Hematoxilina e Eosina. Grande aumento.

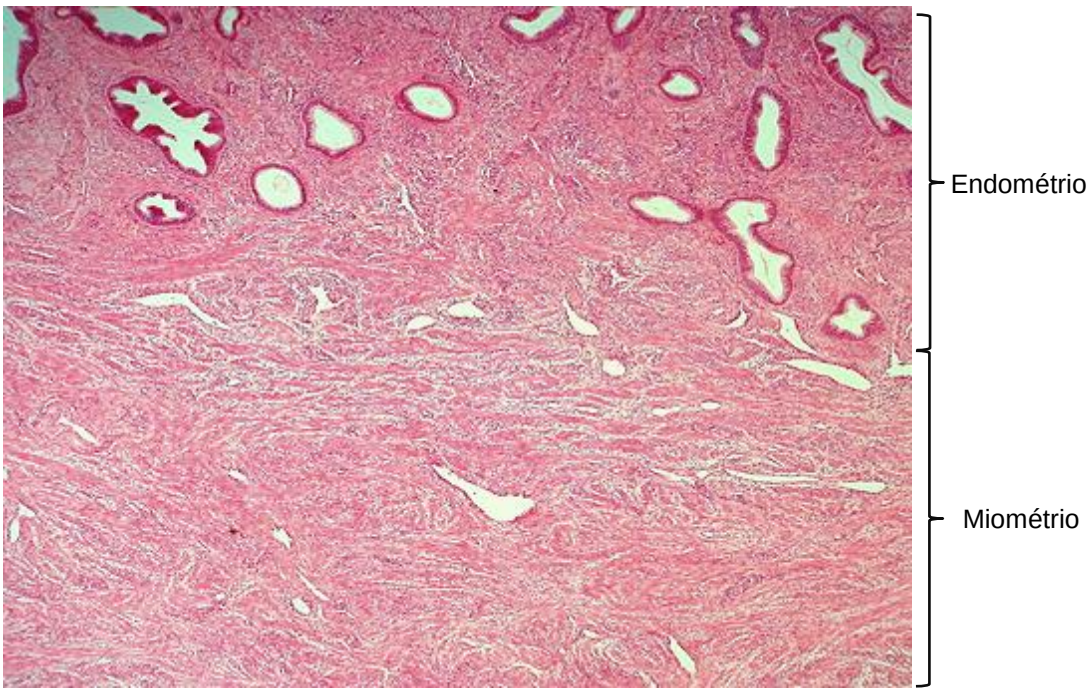

Figura 10.17 Útero.
Coloração Hematoxilina e Eosina. Pequeno aumento.

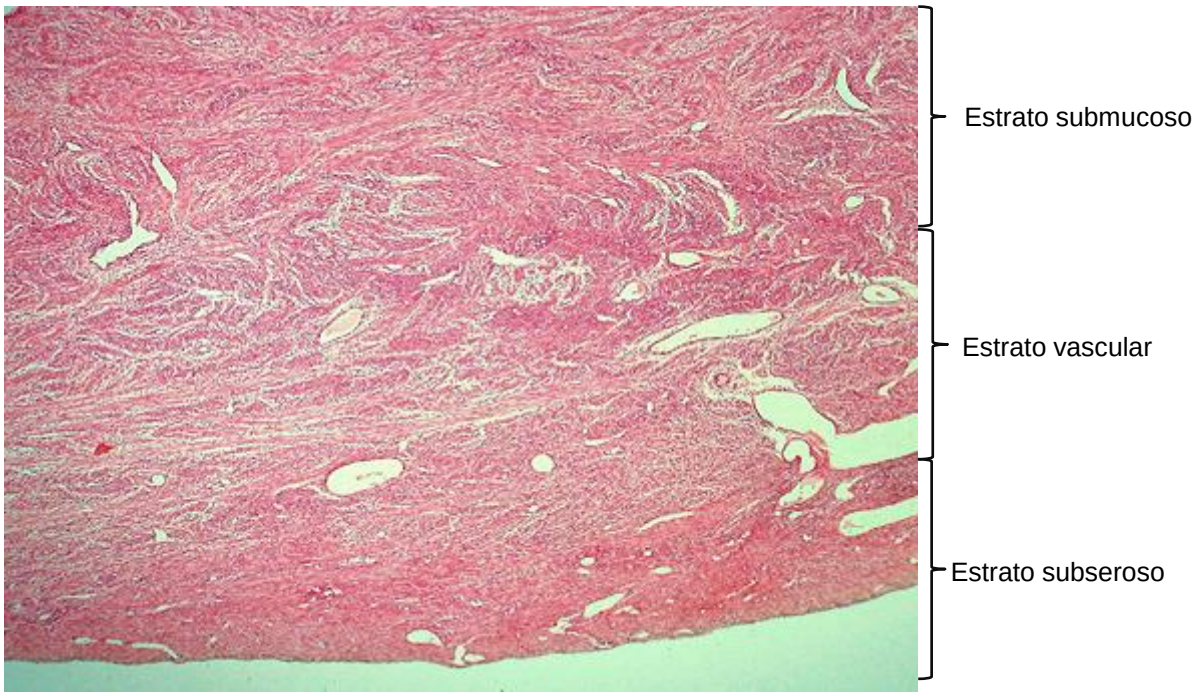

Figura 10.18 Útero: miométrio.
Coloração Hematoxilina e Eosina. Pequeno aumento.

Figura 10.19 Útero. Endométrio na fase proliferativa.
Coloração Hematoxilina e Eosina. Pequeno aumento.

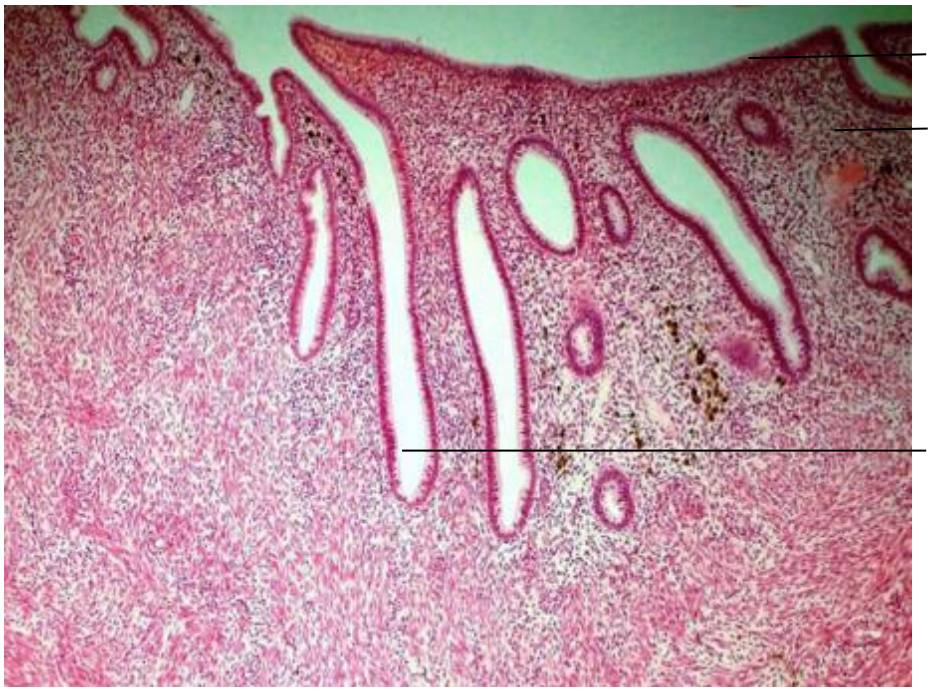

Figura 10.20 Útero. Endométrio na fase proliferativa.
Coloração Hematoxilina e Eosina. Médio aumento.

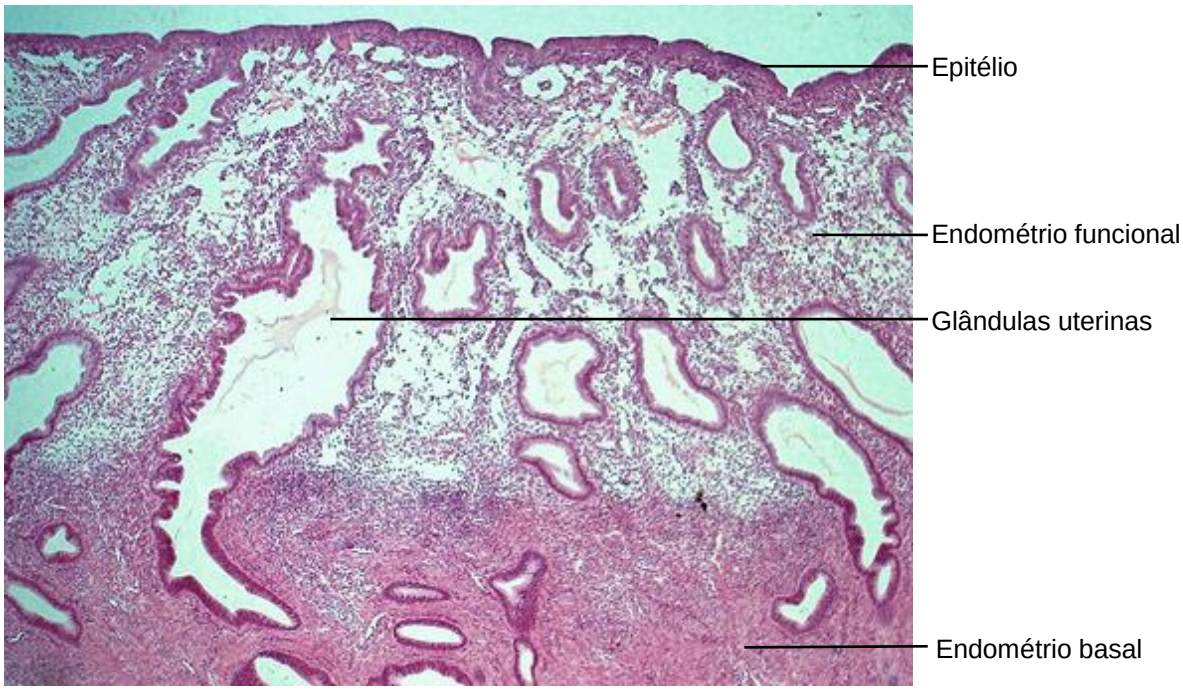

Figura 10.21 Útero. Endométrio na fase secretória.
Coloração Hematoxilina. Pequeno aumento.

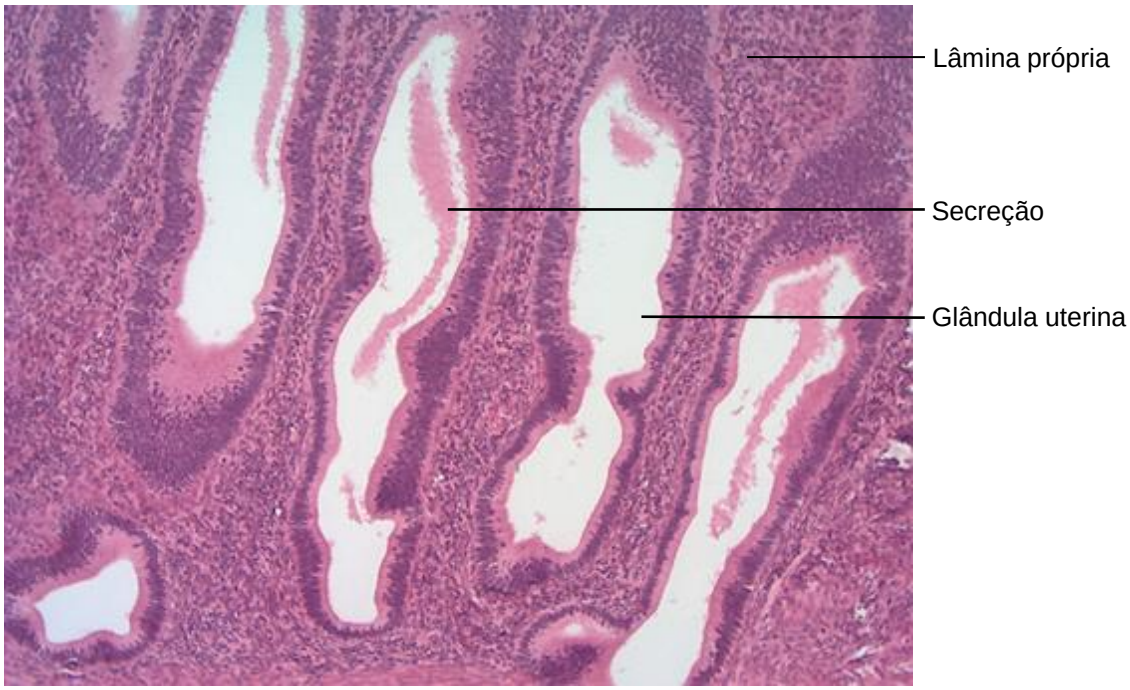

Figura 10.22 Útero. Endométrio na fase secretória.
Coloração Hematoxilina e Eosina. Médio aumento.

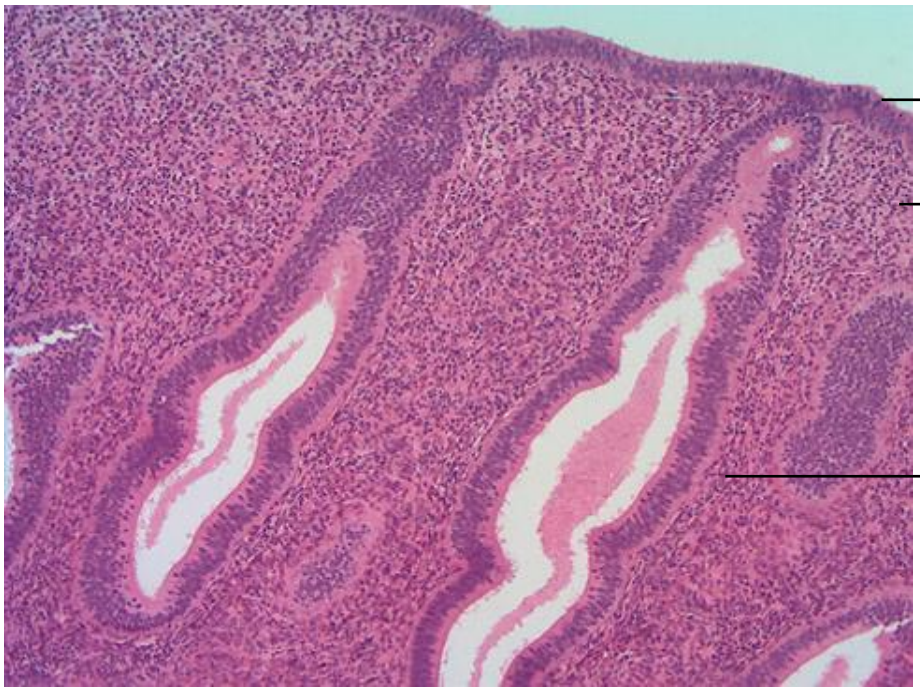

Figura 10.23 Útero. Endométrio na fase secretória.
Coloração Hematoxilina e Eosina. Médio aumento.

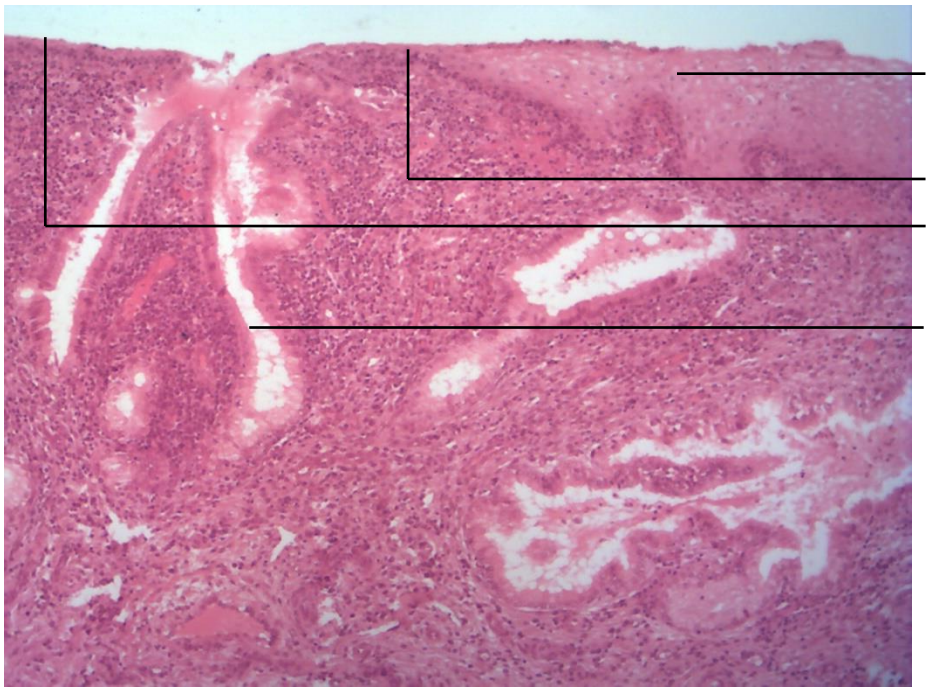

Figura 10.24 Cérvice Uterina.
Coloração Hematoxilina e Eosina. Pequeno aumento.

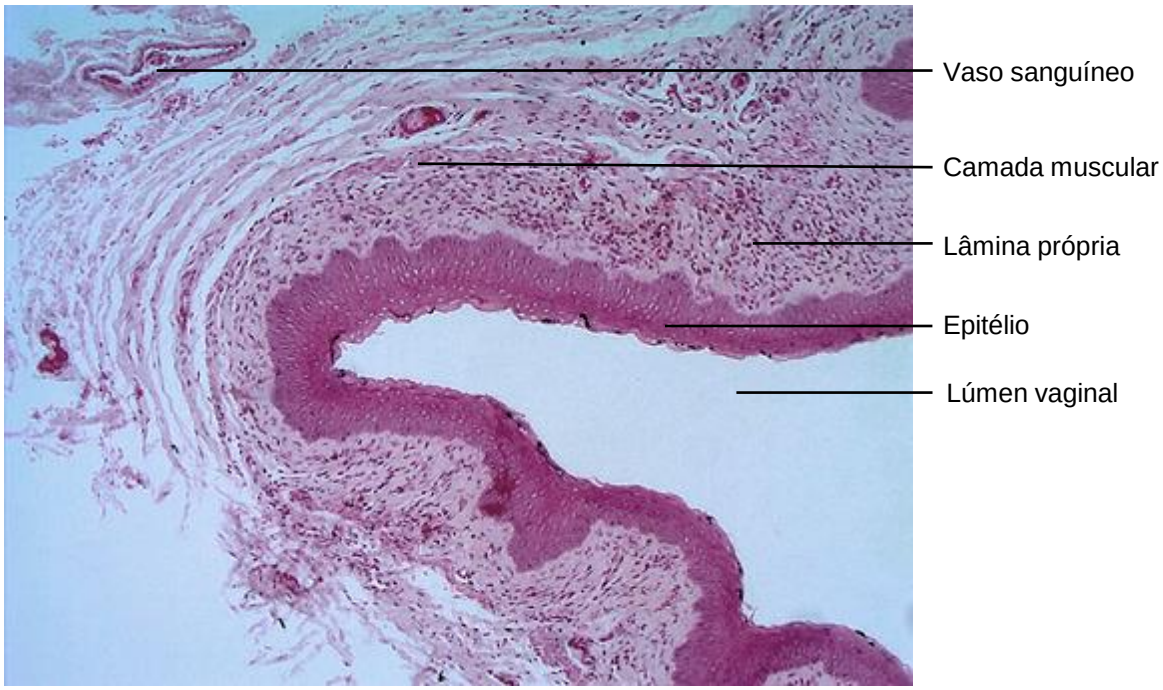

Figura 10.25 Vagina: fase proliferativa ou estrogênica.
Coloração Hematoxilina e Eosina. Médio aumento.

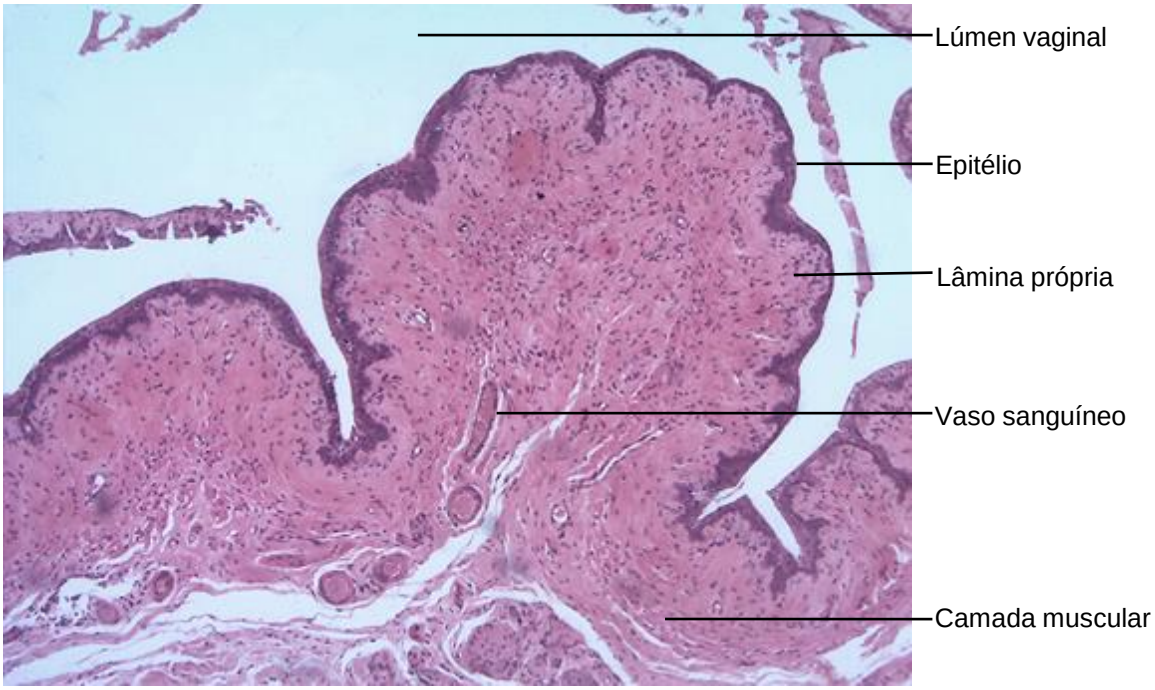

Figura 10.26 Vagina: fase secretória ou progestacional.
Coloração Hematoxilina e Eosina. Médio aumento.

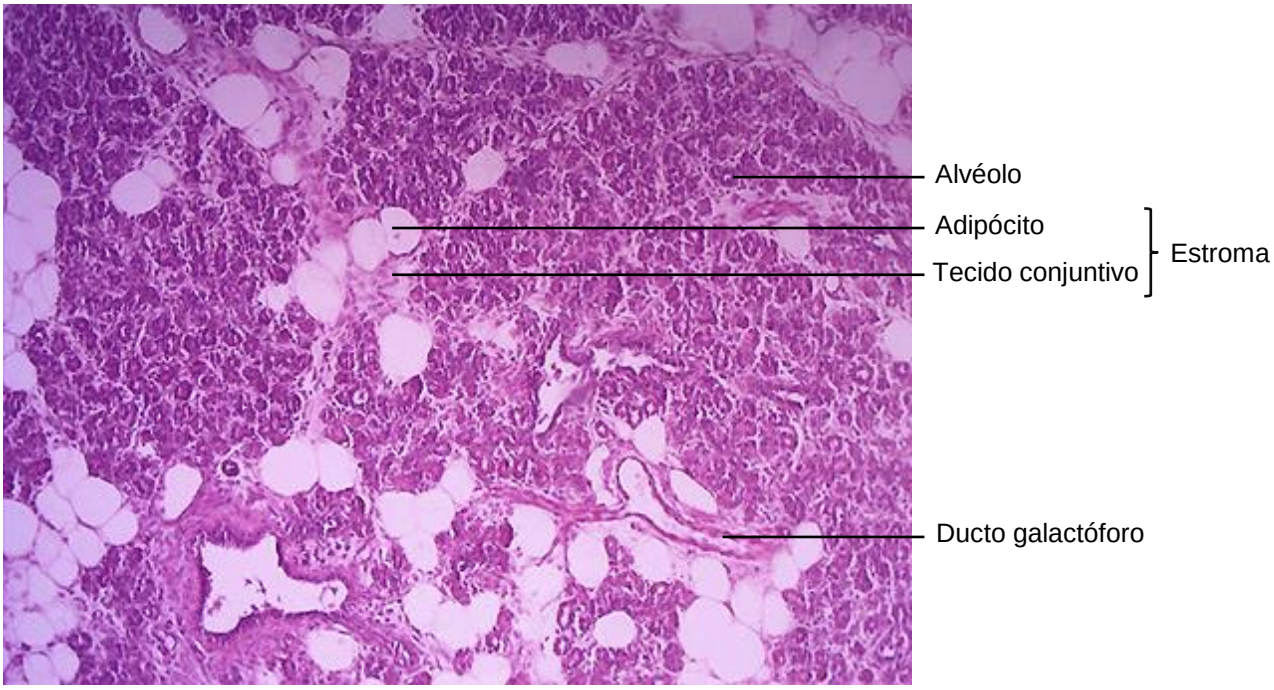

Figura 10.27 Mama: fase inativa.
Coloração Hematoxilina e Eosina. Médio aumento.

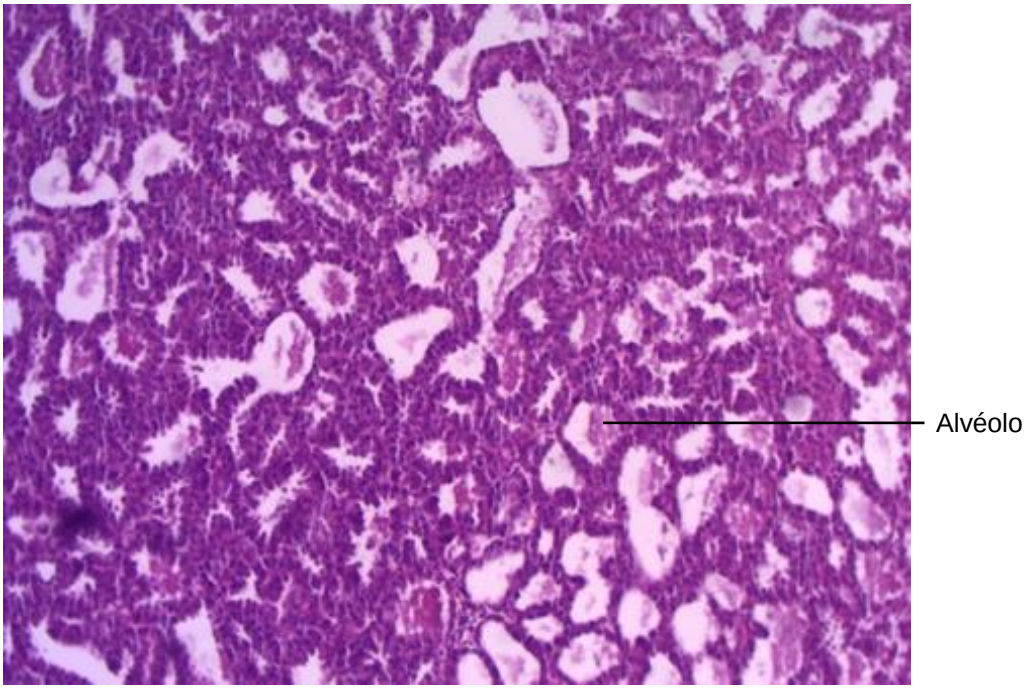

Figura 10.28 Mama: fase ativa.
Coloração Hematoxilina e Eosina. Médio aumento.

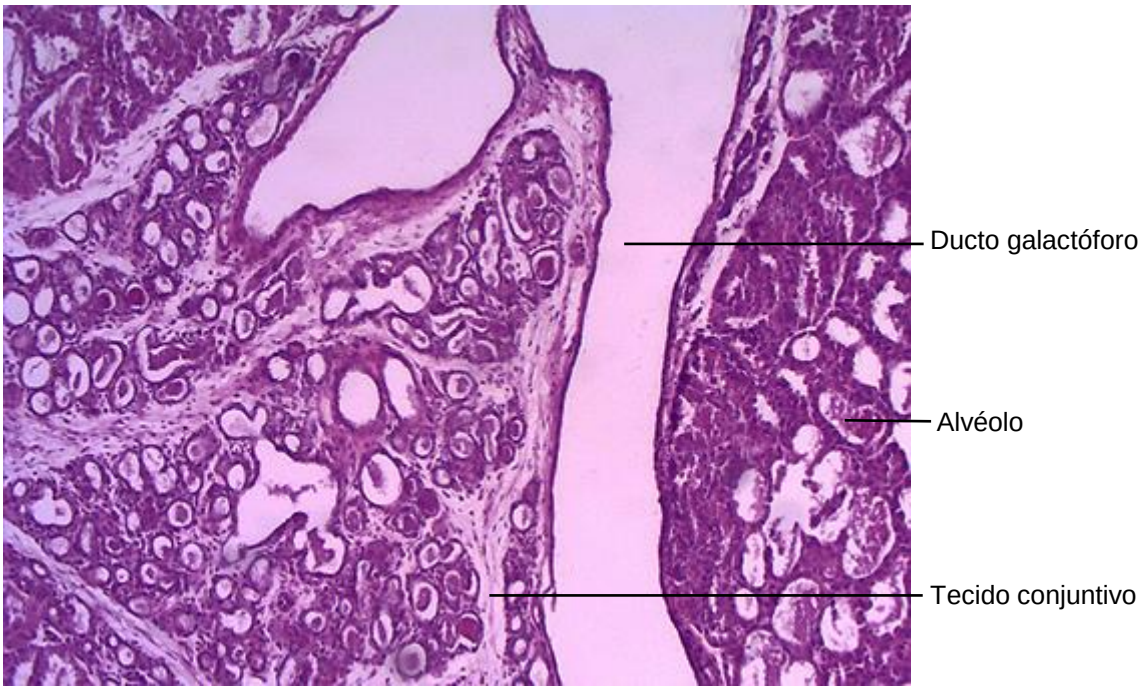

Figura 10.29 Mama: fase ativa.
Coloração Hematoxilina e Eosina. Médio aumento.

Capítulo 11

Sistema Sensorial

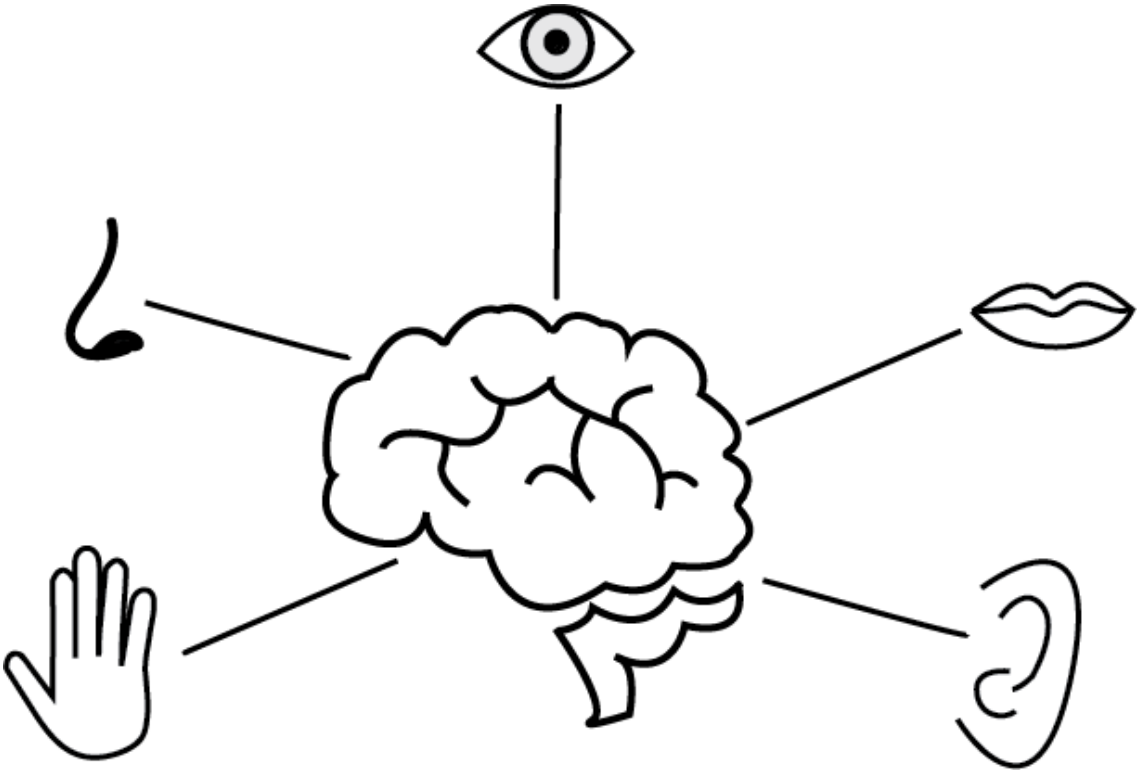

Daniel dos Santos Costa
Isadora Chagas Vercellone
Leonardo Scopinho Heise
Fábio Goulart de Andrade
Osny Ferrari

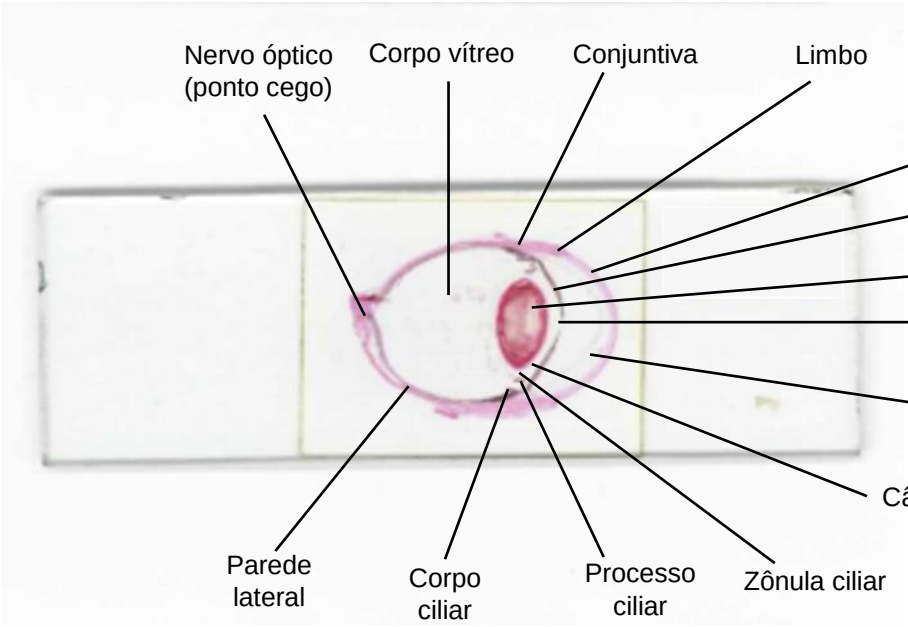

Figura 11.1 Foto da lâmina histológica indicando as estruturas do olho.
Coloração: Hematoxilina e Eosina. Aumento: observação a olho nu.

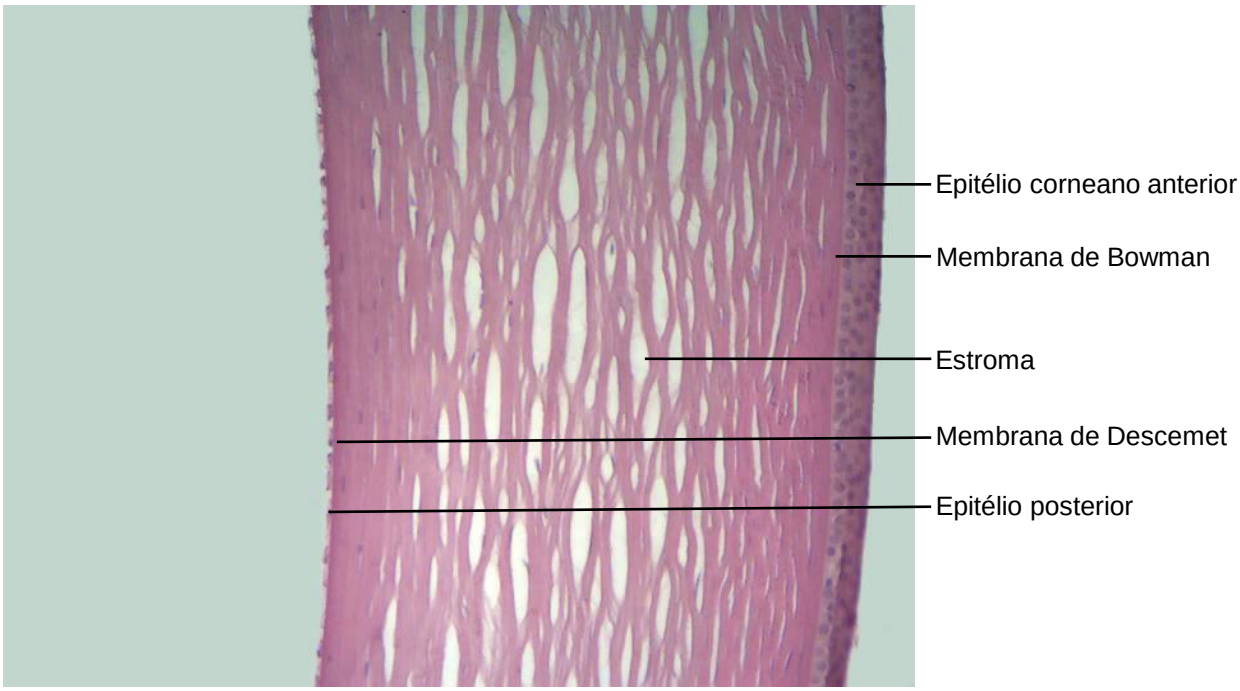

Figura 11.2. Olho: córnea.
Coloração: Hematoxilina e Eosina. Pequeno aumento.

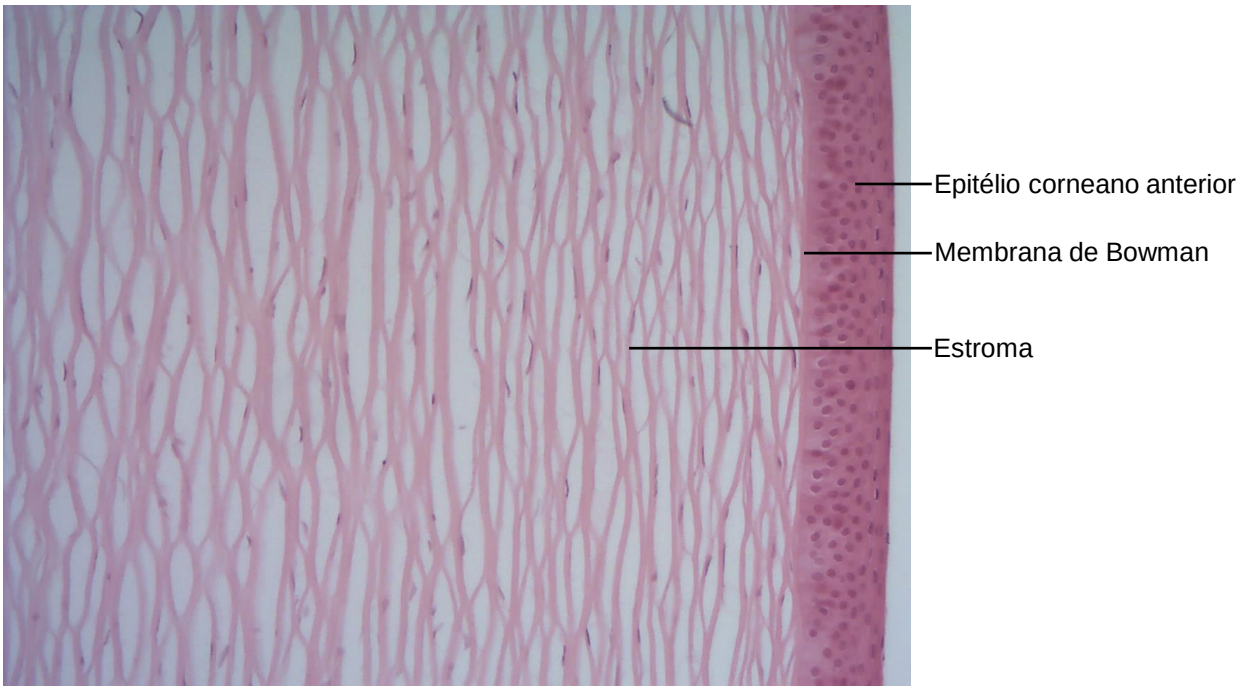

Figura 11.3 Olho: córnea.
Coloração: Hematoxilina e Eosina. Médio aumento.

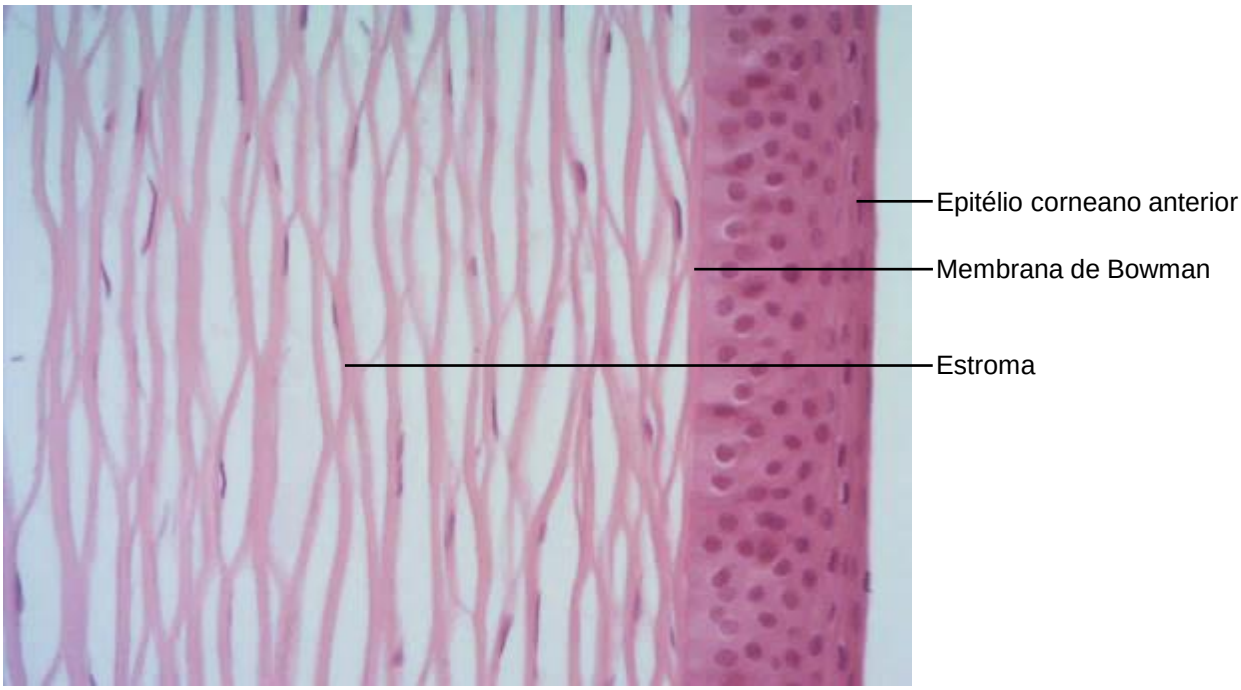

Figura 11.4 Olho: córnea.
Coloração: Hematoxilina e Eosina. Grande aumento.

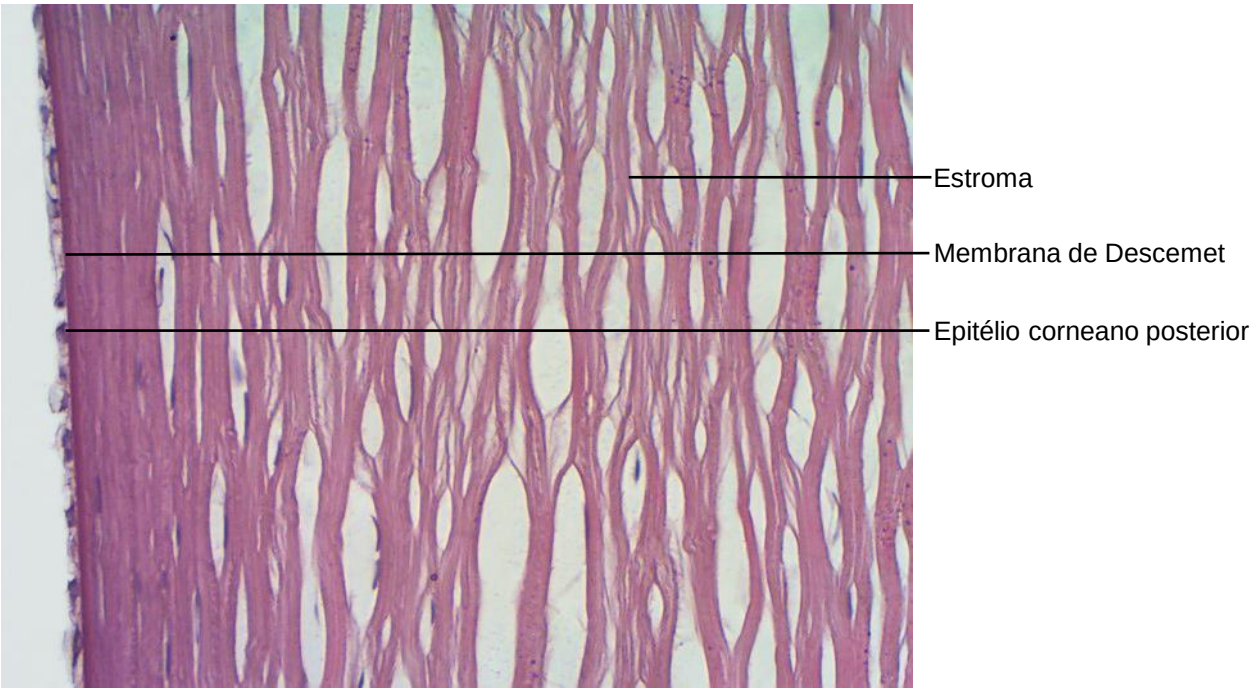

Figura 11.5 Olho: córnea.
Coloração: Hematoxilina e Eosina. Médio aumento.

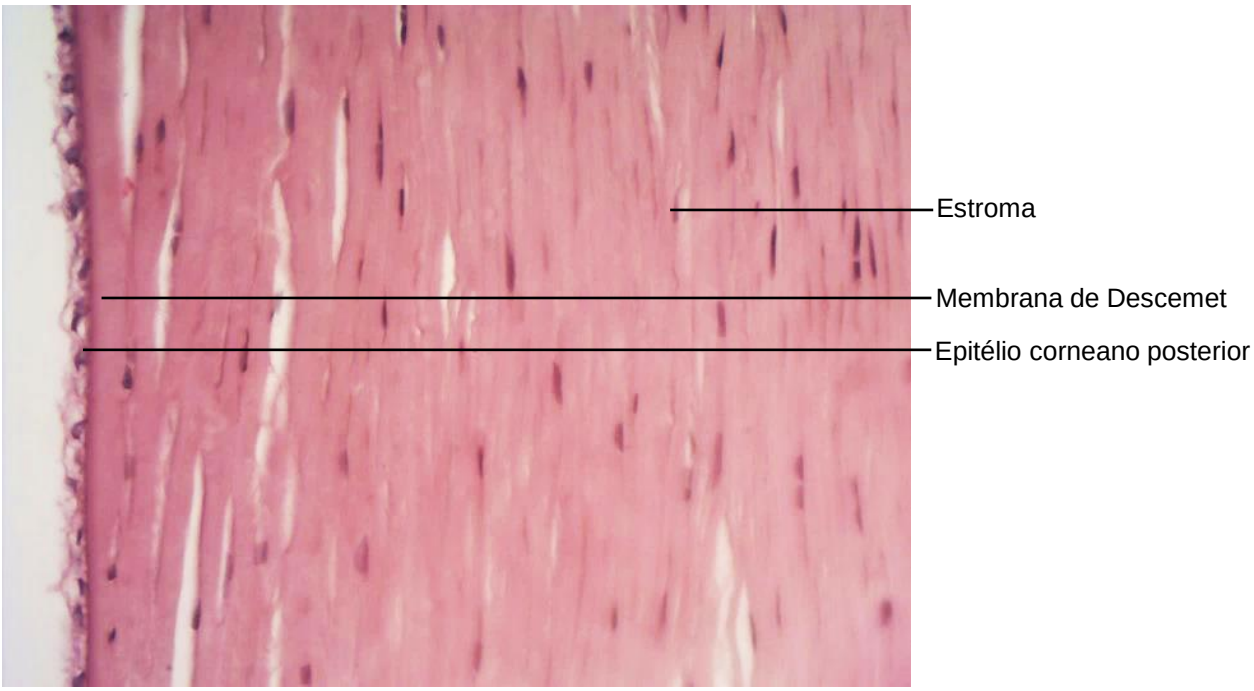

Figura 11.6 Olho: córnea.
Coloração: Hematoxilina e Eosina. Grande aumento.

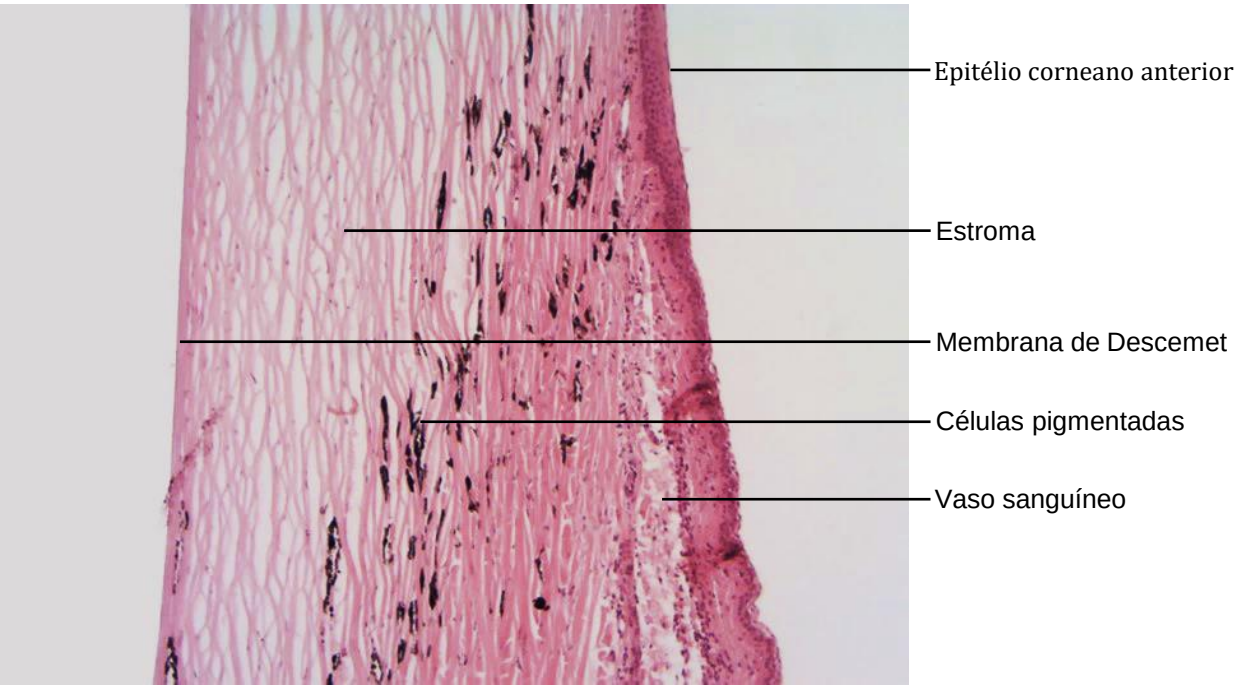

Figura 11.7 Olho: córnea, região do limbo.
Coloração: Hematoxilina e Eosina. Pequeno aumento.

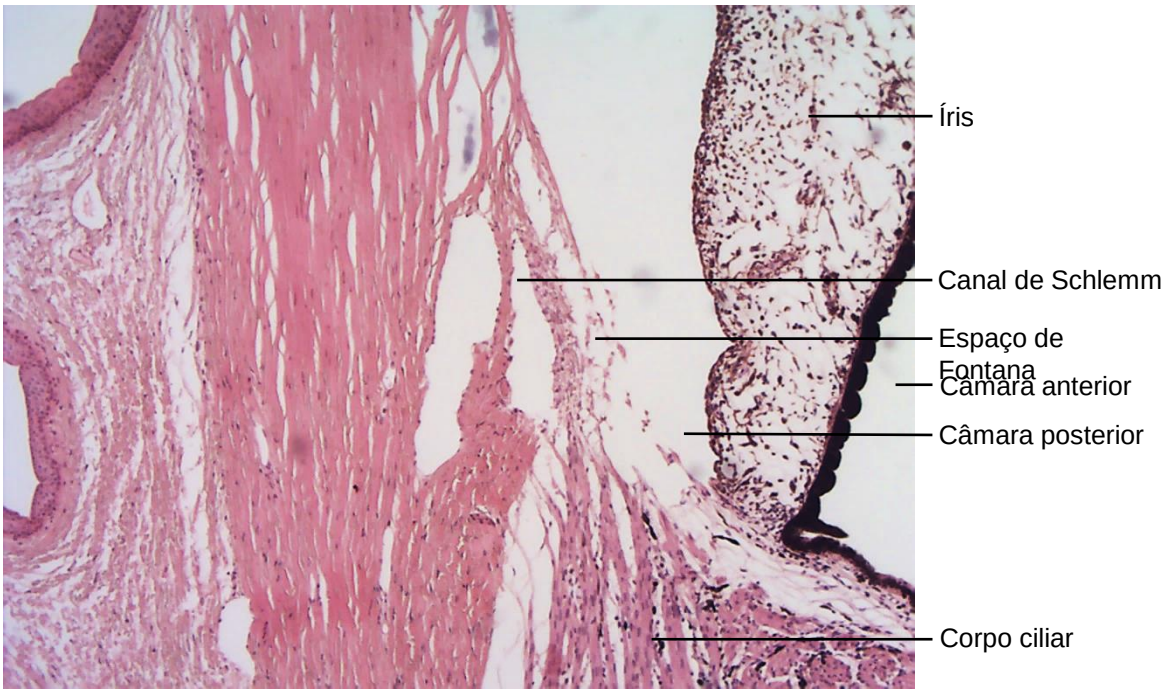

Figura 11.8 Olho: região do corpo ciliar.
Coloração: Hematoxilina e Eosina. Pequeno aumento.

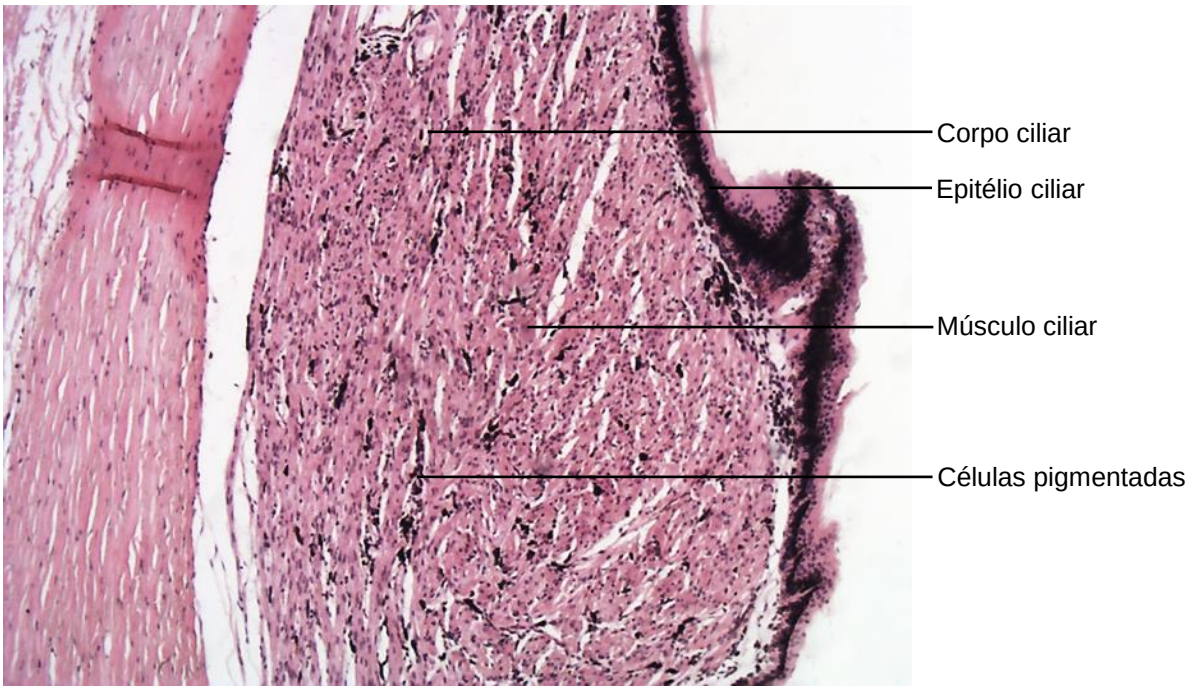

Figura 11.9 Olho: região do corpo ciliar.
Coloração: Hematoxilina e Eosina. Médio aumento.

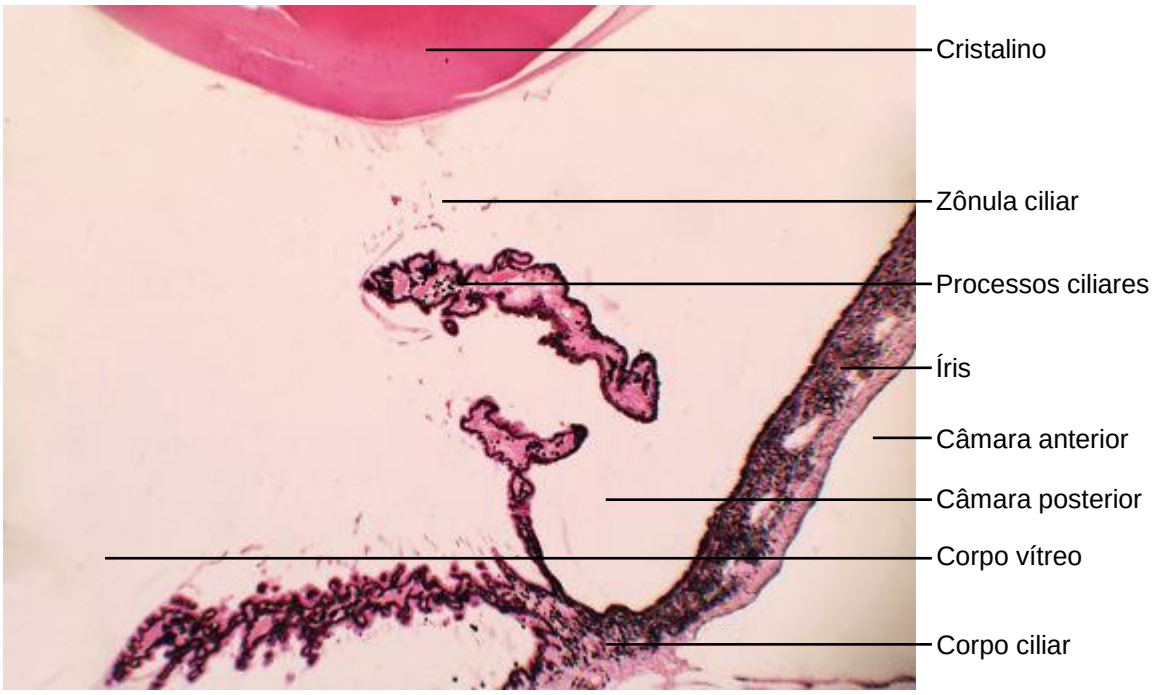

Figura 11.10 Olho: região do processo ciliar.
Coloração: Hematoxilina e Eosina. Pequeno aumento.

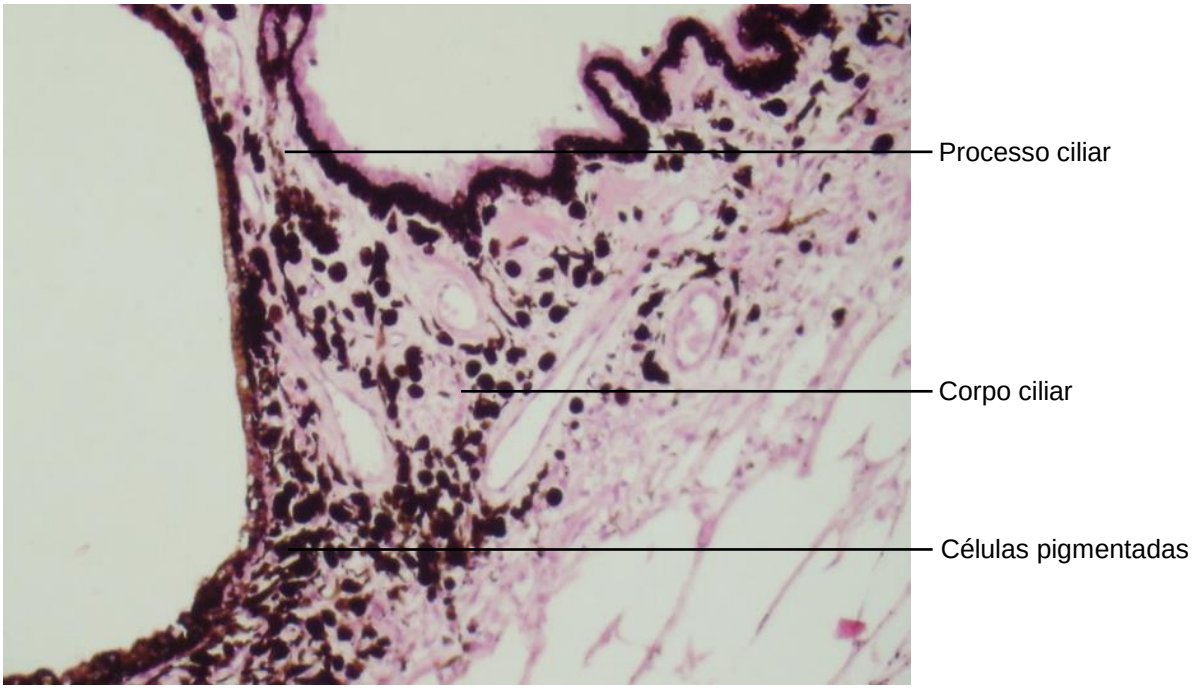

Figura 11.11 Olho: região do processo ciliar.
Coloração: Hematoxilina e Eosina. Grande aumento.



Figura 11.12 Olho: região da pupila.
Coloração: Hematoxilina e Eosina. Pequeno aumento.

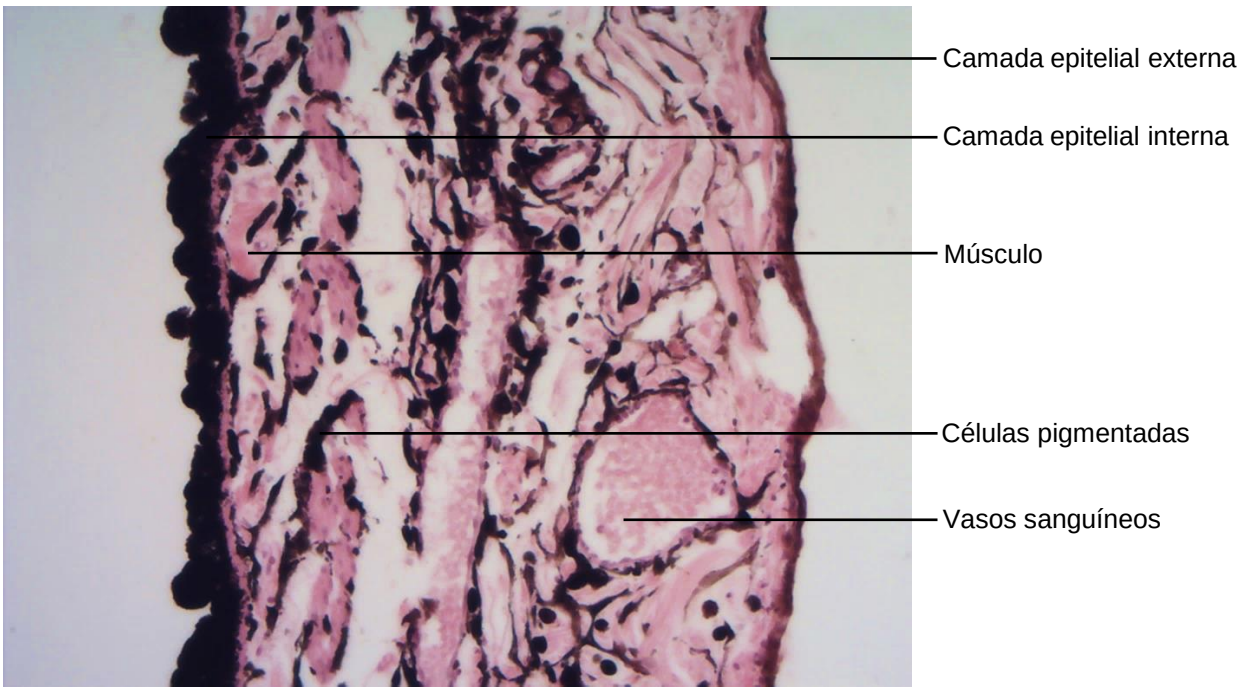

Figura 11.13 Olho: íris.
Coloração: Hematoxilina e Eosina. Médio aumento.

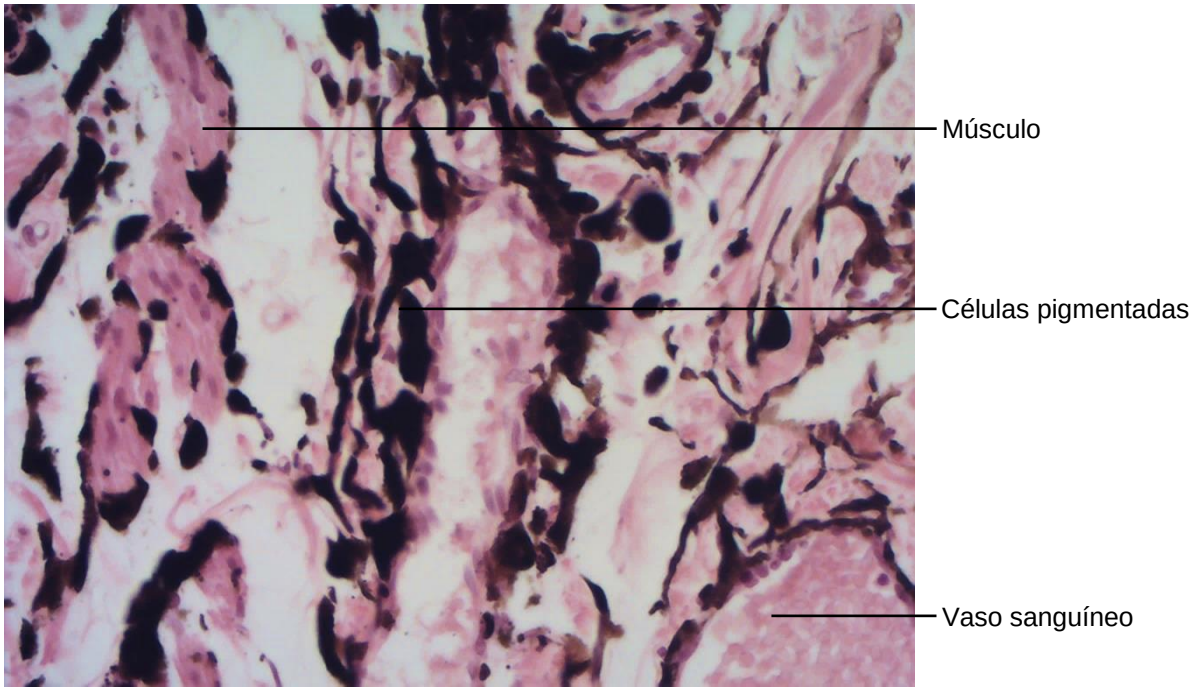

Figura 11.14 Olho: íris.
Coloração: Hematoxilina e Eosina. Grande aumento.

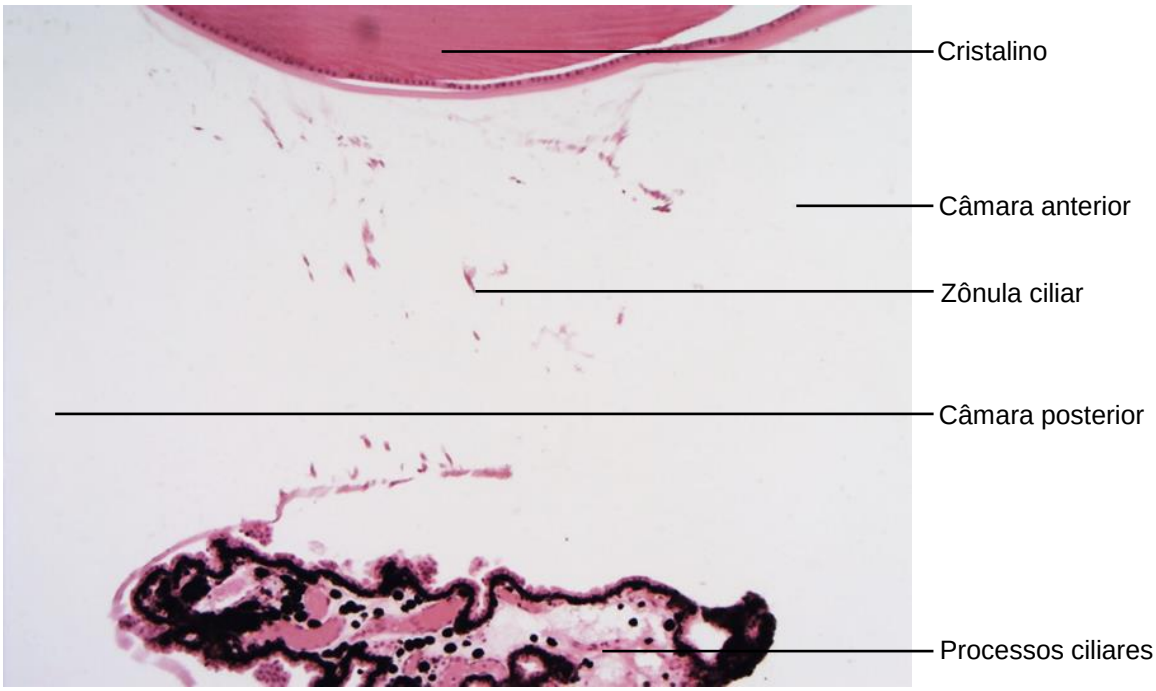

Figura 11.15 Olho: região dos processos ciliares.
Coloração: Hematoxilina e Eosina. Pequeno aumento.

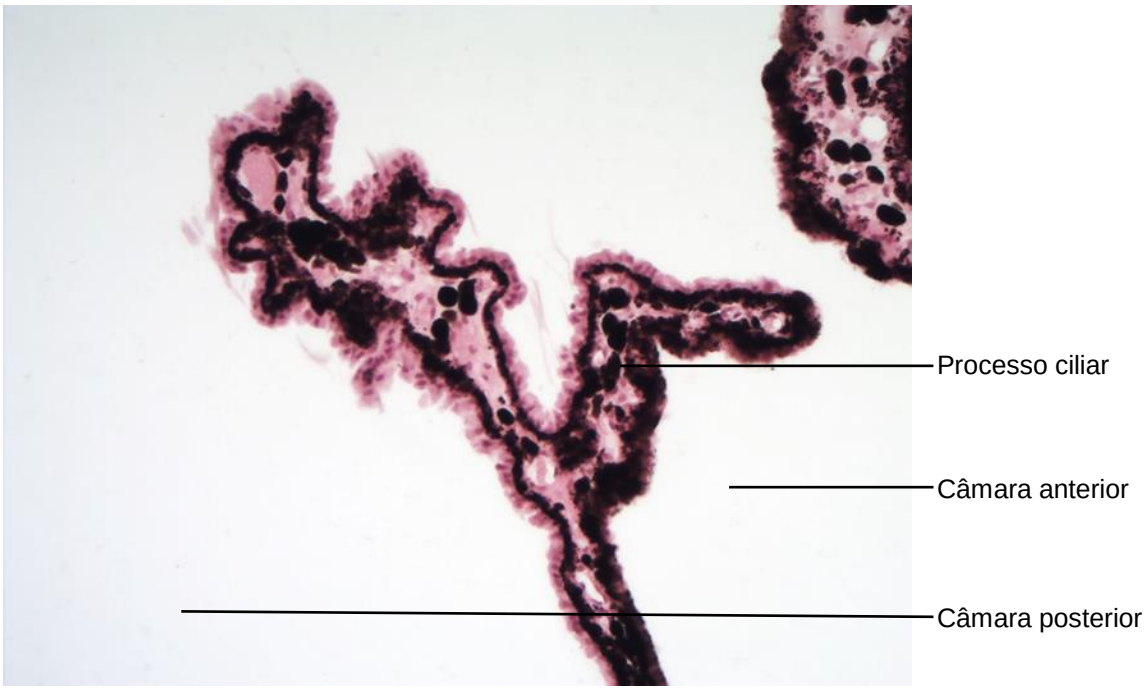

Figura 11.16 Olho: região dos processos ciliares.
Coloração: Hematoxilina e Eosina. Médio aumento.

Figura 11.17 Olho: região do processo ciliar.
Coloração: Hematoxilina e Eosina. Grande aumento.

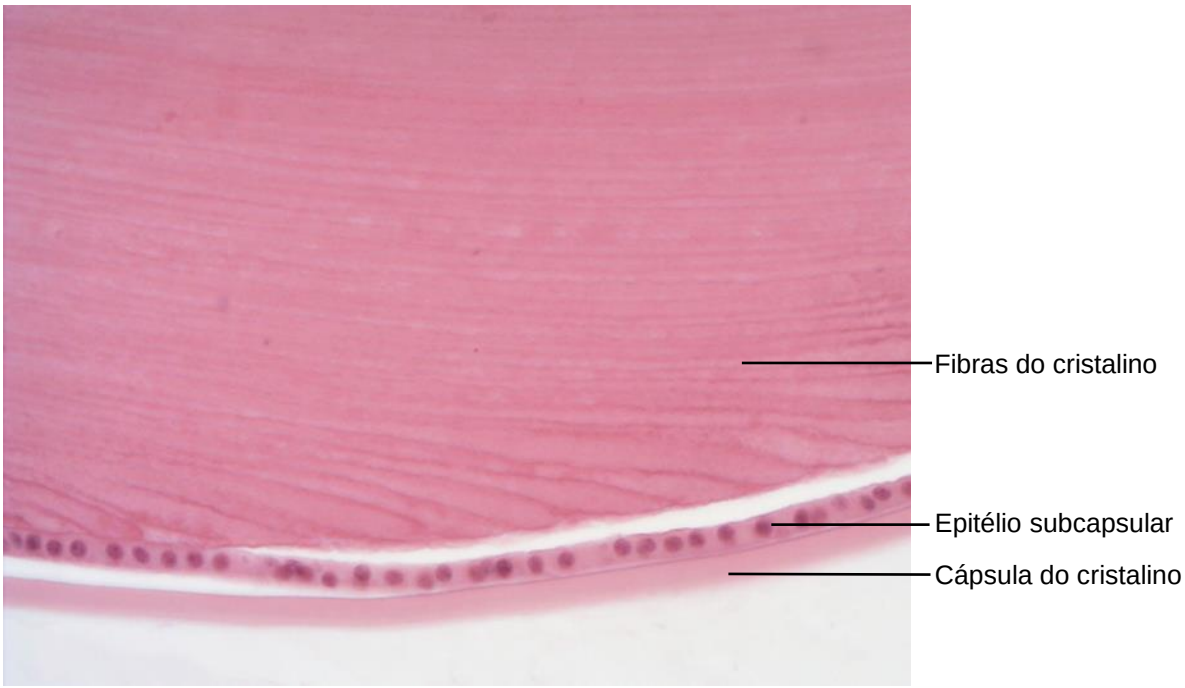

Figura 11.18 Olho: cristalino.
Coloração: Hematoxilina e Eosina. Médio aumento.

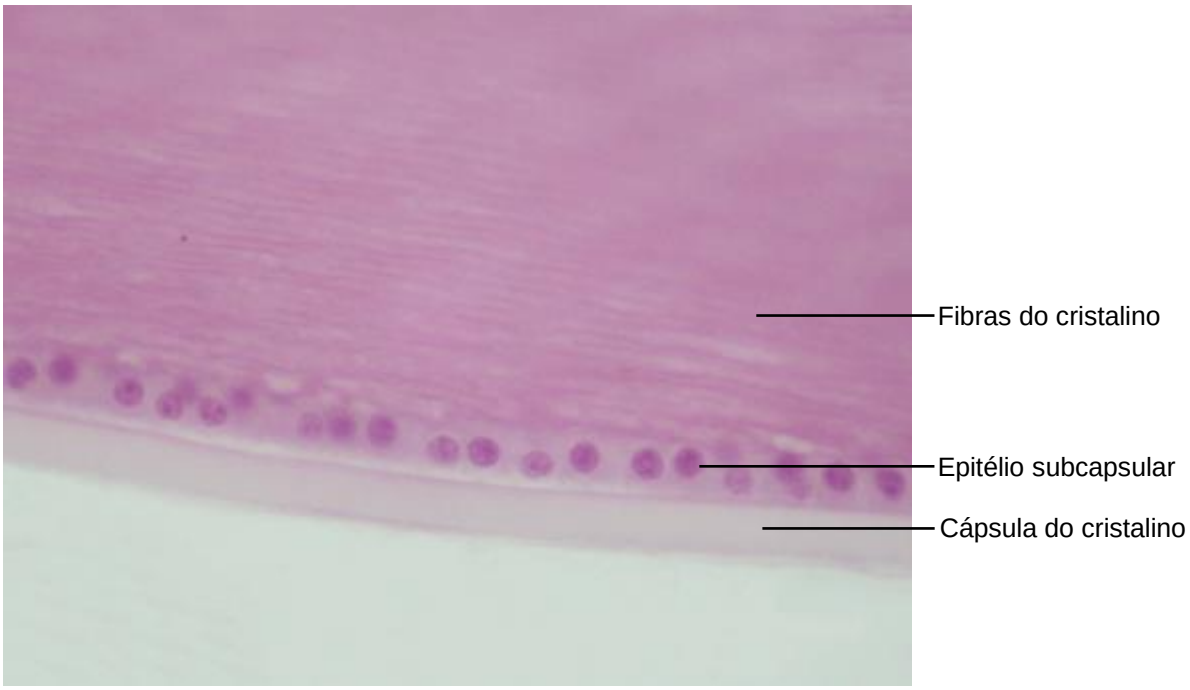

Figura 11.19 Olho: cristalino.
Coloração: Hematoxilina e Eosina. Grande aumento.

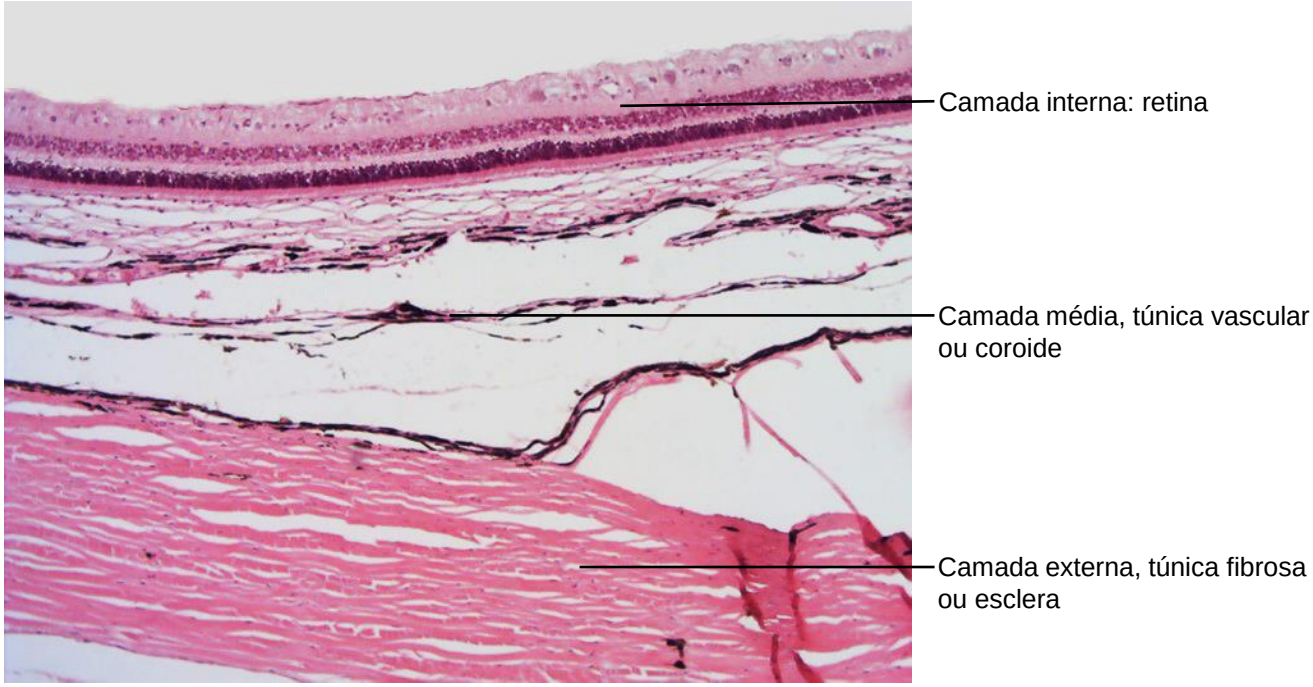

Figura 11.20 Olho: parede lateral.
Coloração: Hematoxilina e Eosina. Médio aumento.

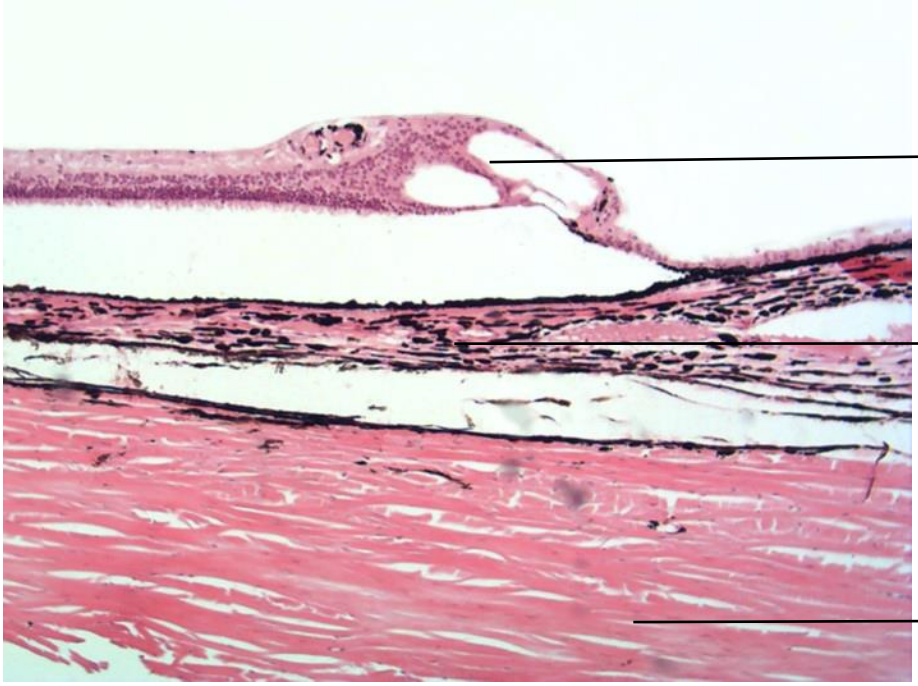

Figura 11.21 Olho: parede lateral.
Coloração: Hematoxilina e Eosina. Médio aumento.

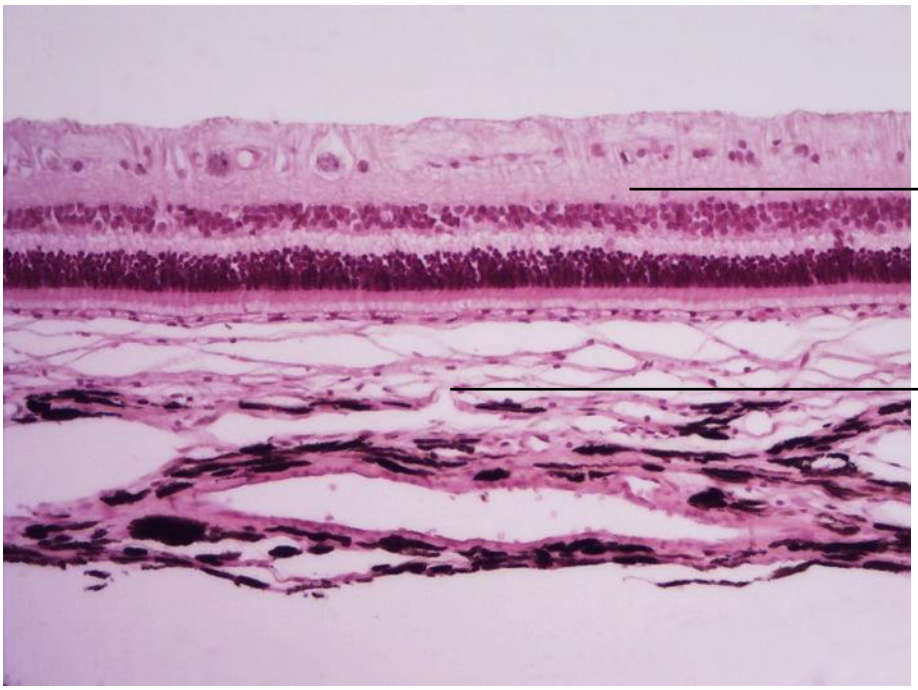

Figura 11.22 Olho: parede lateral.
Coloração: Hematoxilina e Eosina. Médio aumento.

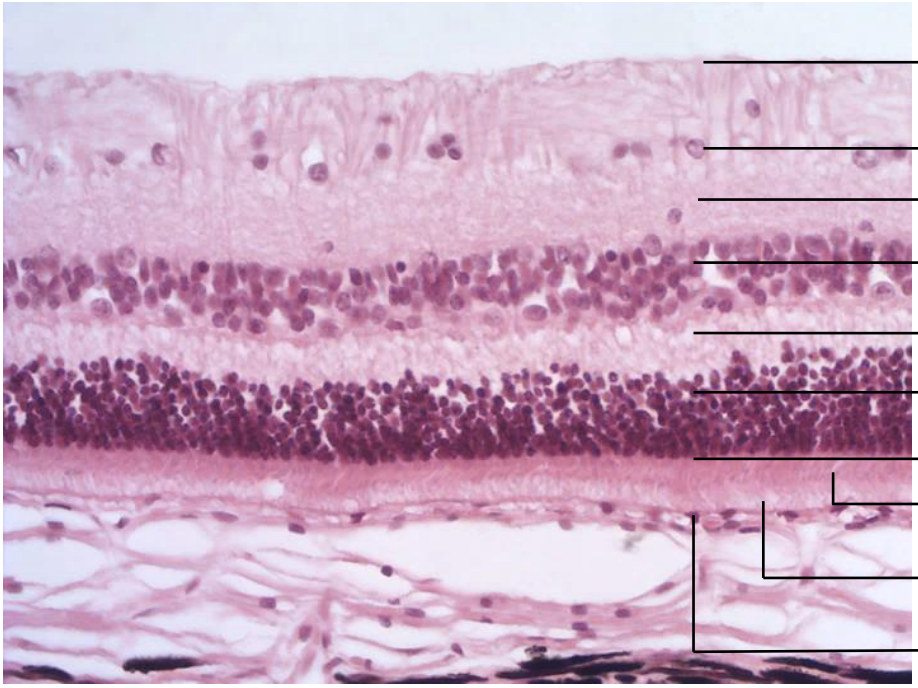

Figura 11.23 Olho: Retina.
Coloração: Hematoxilina e Eosina. Médio aumento.

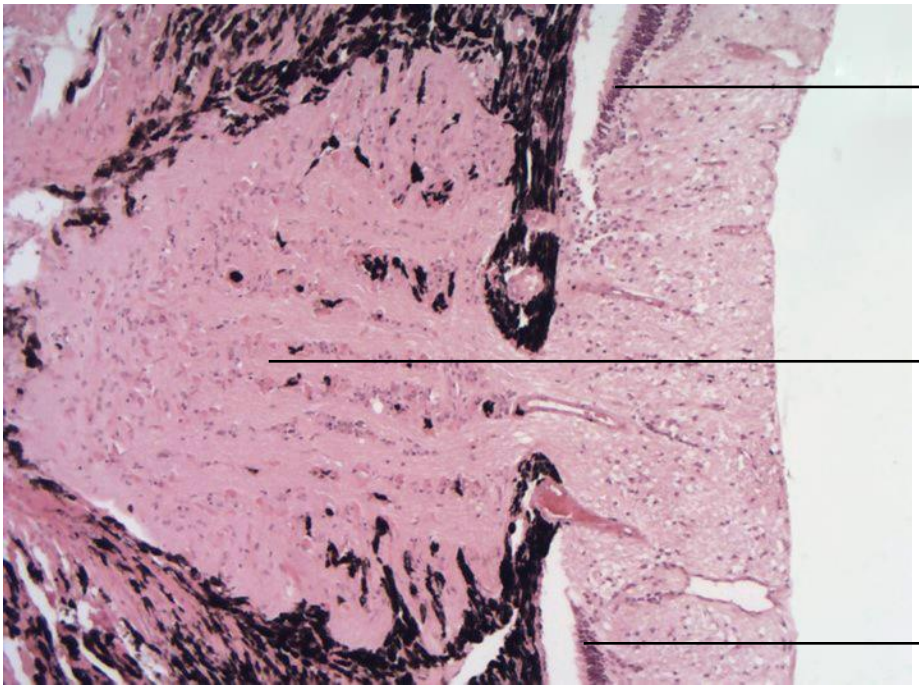

Figura 11.24 Olho: nervo óptico.
Coloração: Hematoxilina e Eosina. Médio aumento.

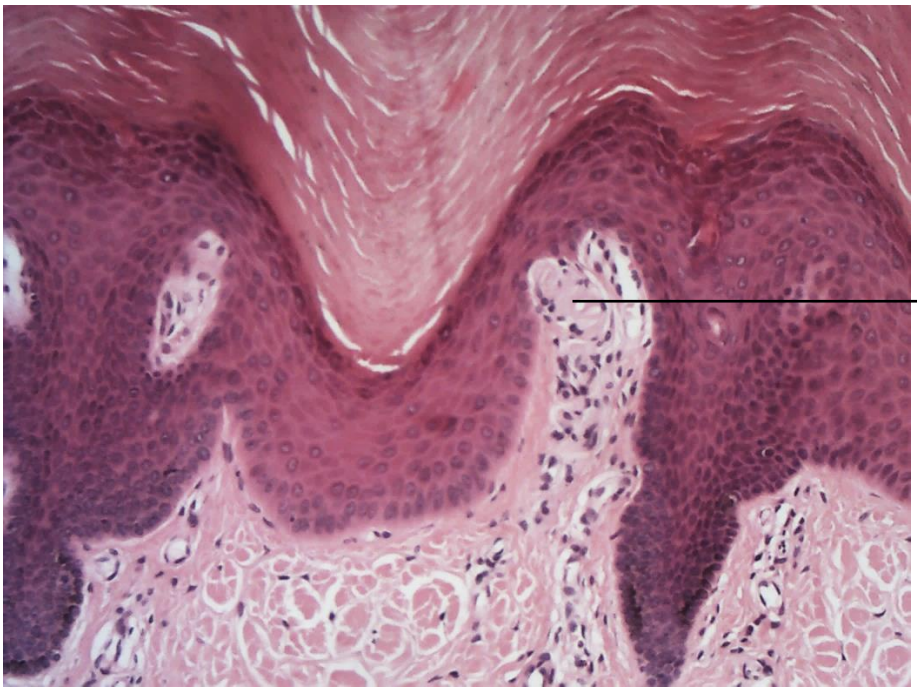

Figura 11.25 Pele grossa.
Coloração: Hematoxilina e Eosina. Médio aumento.

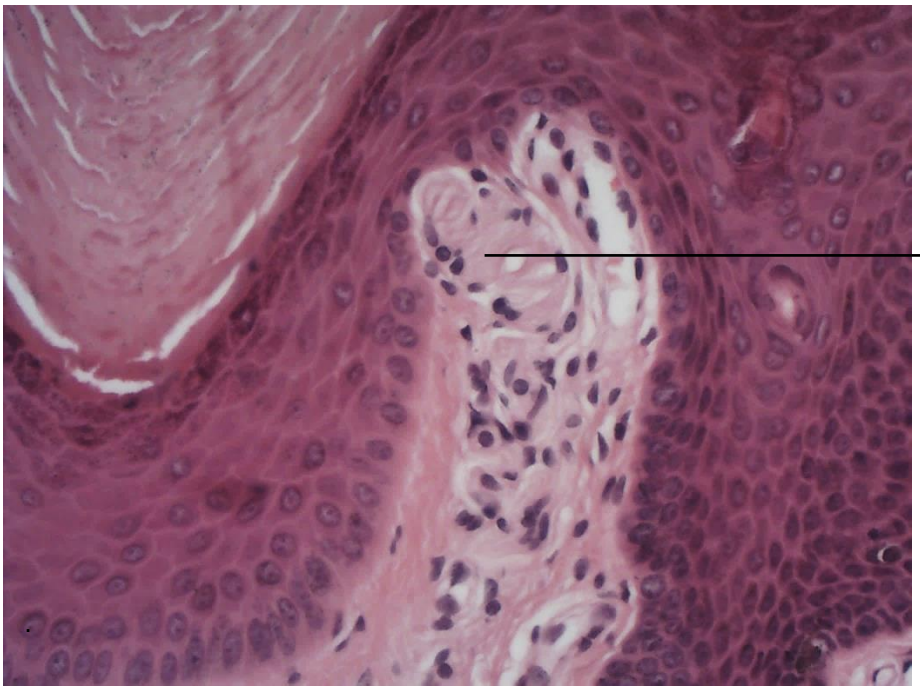

Figura 11.26 Pele grossa.
Coloração: Hematoxilina e Eosina. Grande aumento.

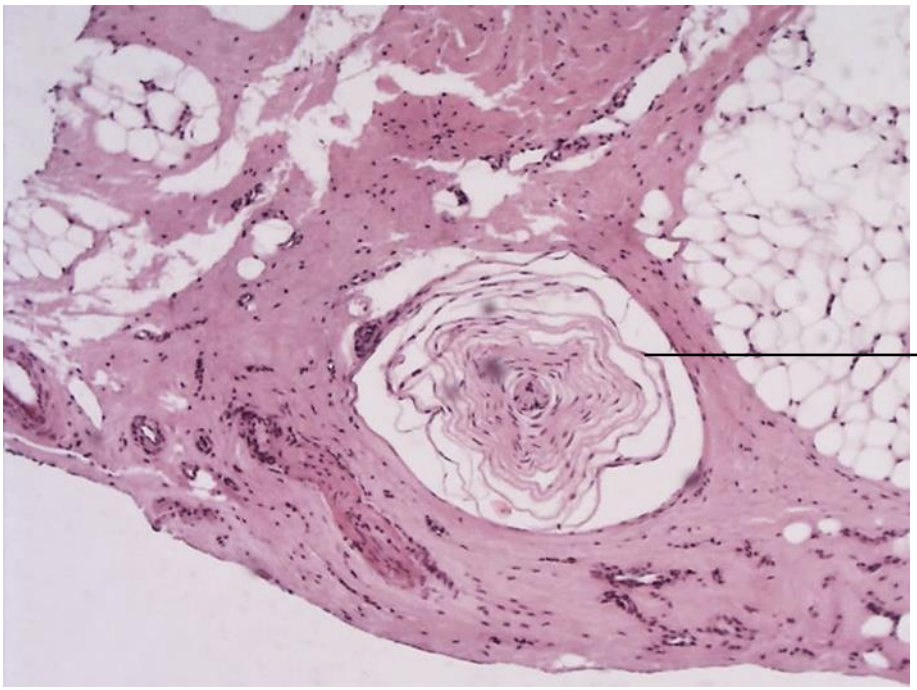

Figura 11.27 Pele Grossa.
Coloração: Hematoxilina e Eosina. Médio aumento.

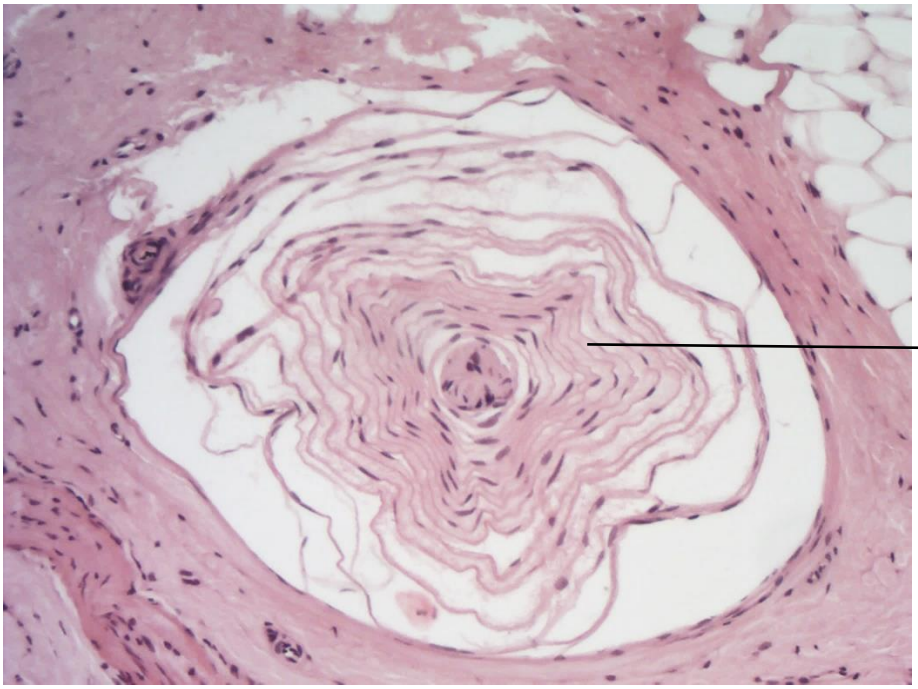

Figura 11.28 Pele grossa.
Coloração: Hematoxilina e Eosina. Médio aumento.

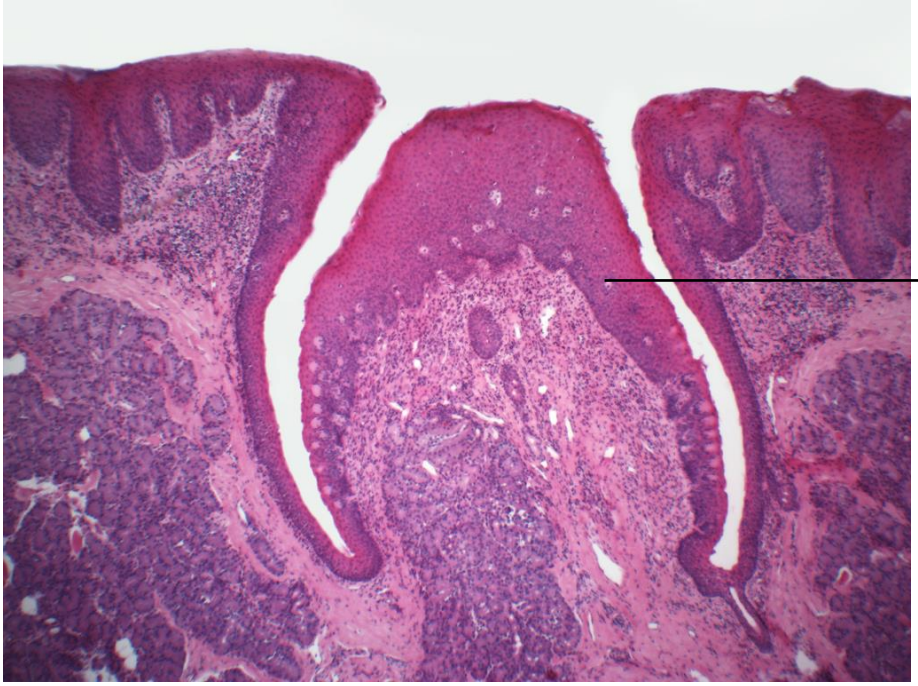

Figura 11.29 Língua: papila valada.
Coloração: Hematoxilina e Eosina. Pequeno aumento.

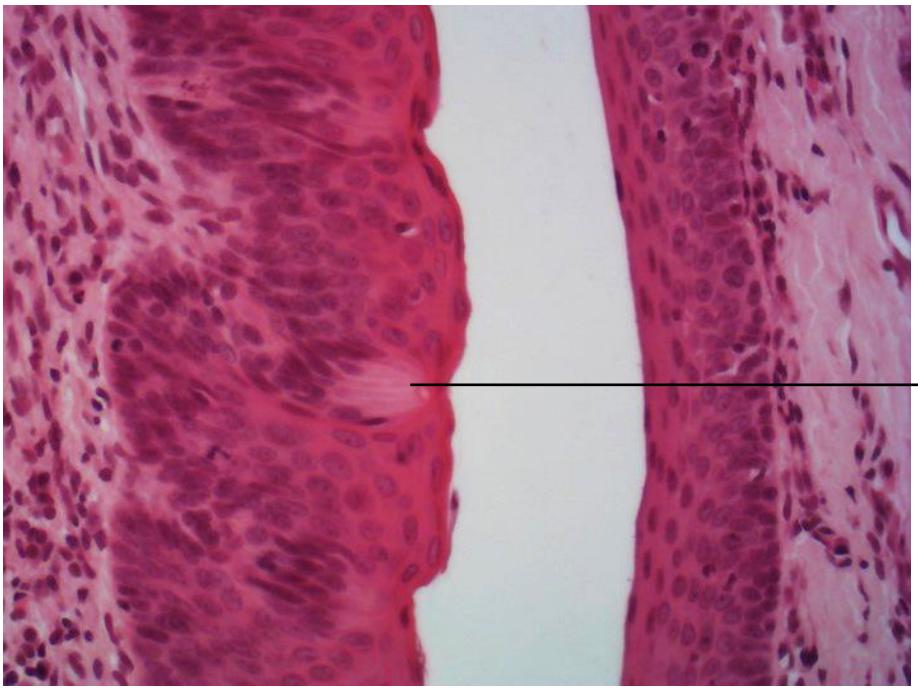

Figura 11.30 Língua: papila valada
Coloração: Hematoxilina e Eosina. Médio aumento.

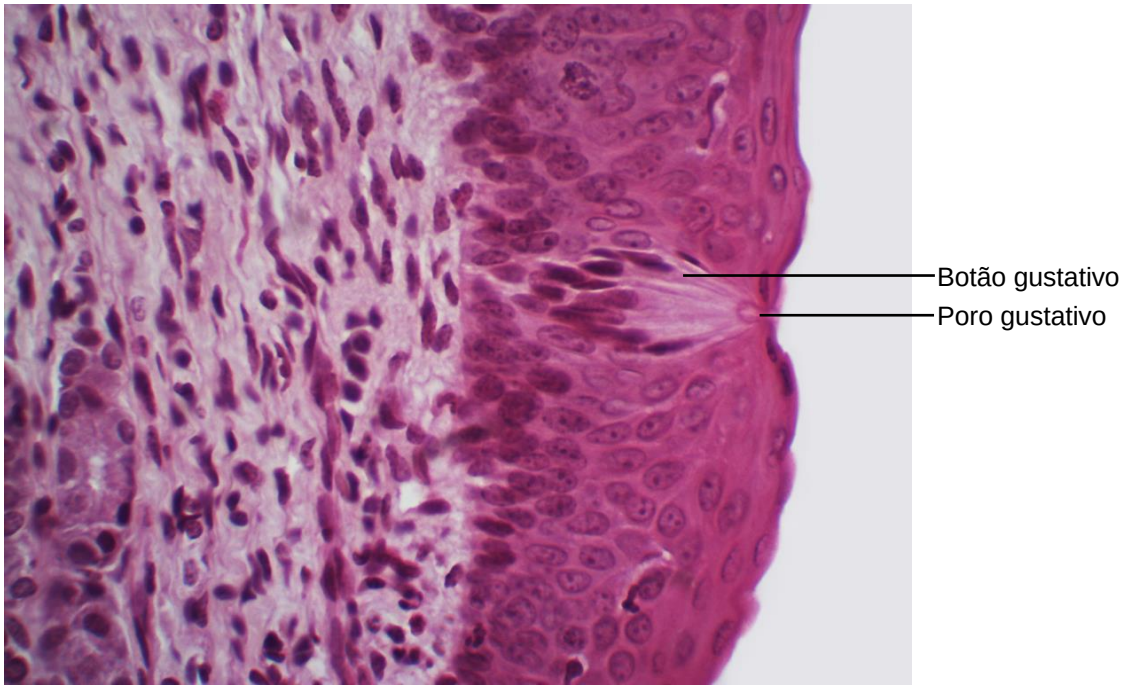

Figura 11.31 Língua: papila valada.
Coloração: Hematoxilina e Eosina. Grande aumento.

Universidade
Estadual de Londrina